

# Tinnitus und multimodale kortikale Interaktion

## Tinnitus and Multimodal Cortical Interaction



### Autoren

Christian Dobel<sup>1</sup>, Markus Junghöfer<sup>2</sup>, Birgit Mazurek<sup>3</sup>, Evangelos Paraskevopoulos<sup>4</sup>, Joachim Groß<sup>2</sup>

### Institute

- 1 Klinik und Poliklinik für HNO-Heilkunde, Universitätsklinikum Jena, Jena
- 2 Institut für Biomagnetismus und Biosignalanalyse, Universität Münster, Münster
- 3 Tinnituszentrum, Charité – Universitätsmedizin Berlin, Berlin
- 4 Department of Psychology, University of Cyprus, CY, Nicosia, Cyprus

### Schlüsselwörter

Tinnitus, Komorbidität, bildgebende Verfahren, funktionelles Kernspintomographie, Elektroenzephalographie, Magnetenzephalographie

### Key words

Tinnitus, comorbidity, imaging techniques, functional MRI, electroencephalography, magnet encephalography

### Bibliografie

Laryngo-Rhino-Otol 2023; 102: S59–S66

DOI 10.1055/a-1959-3021

ISSN 0935-8943

© 2023. The Author(s).

This is an open access article published by Thieme under the terms of the Creative Commons Attribution-NonDerivative-NonCommercial-License, permitting copying and reproduction so long as the original work is given appropriate credit. Contents may not be used for commercial purposes, or adapted, remixed, transformed or built upon. (<https://creativecommons.org/licenses/by-nc-nd/4.0/>)

Georg Thieme Verlag, Rüdigerstraße 14,  
70469 Stuttgart, Germany

### Korrespondenzadresse

Univ. Prof. Dr. Christian Dobel  
Klinik und Poliklinik für HNO-Heilkunde  
Am Klinikum 1  
07747 Jena  
Deutschland  
[christian.dobel@med.uni-jena.de](mailto:christian.dobel@med.uni-jena.de)

### ZUSAMMENFASSUNG

Mit dem Begriff des subjektiven Tinnitus wird ein wahrgenommenes Geräusch ohne externe Quelle beschrieben. Daher scheint es naheliegend, dass Tinnitus als rein auditives, sensorisches Problem verstanden werden kann. Aus klinischer Sicht ist das jedoch eine sehr unzureichende Beschreibung, da bei chronischem Tinnitus erhebliche Komorbiditäten vorliegen. Neurophysiologische Untersuchungen mit unterschiedlichen bildgebenden Verfahren ergeben ein sehr ähnliches Bild, da bei Patienten mit chronischem Tinnitus nicht nur das auditive System betroffen ist, sondern ein weitverzweigtes subkortikales und kortikales Netzwerk. Neben auditiven Verarbeitungssystemen sind insbesondere Netzwerke bestehend aus frontalen und parietalen Regionen gestört. Aus diesem Grund wird Tinnitus von einigen Autoren als Netzwerk-Störung konzeptualisiert und nicht als eine Störung eines eng umschriebenen Systems. Diese Ergebnisse und diese Sichtweise legen nahe, dass Tinnitus auf fach- und modalitätsübergreifende Weise diagnostiziert und behandelt werden muss.

### ABSTRACT

The term of subjective tinnitus is used to describe a perceived noise without an external sound source. Therefore, it seems to be obvious that tinnitus can be understood as purely auditory, sensory problem. From a clinical point of view, however, this is a very inadequate description, as there are significant comorbidities associated with chronic tinnitus. Neurophysiological investigations with different imaging techniques give a very similar picture, because not only the auditory system is affected in chronic tinnitus patients, but also a widely ramified subcortical and cortical network. In addition to auditory processing systems, networks consisting of frontal and parietal regions are particularly disturbed. For this reason, some authors conceptualize tinnitus as a network disorder rather than a disorder of a circumscribed system. These findings and this concept suggest that tinnitus must be diagnosed and treated in a multidisciplinary and multimodal manner.

**Inhaltsverzeichnis**

Abstract	1	4.	Veränderungen der weißen Fasersubstanz bei Tinnitus	3
Zusammenfassung	1	5.	Funktionelle Veränderungen bei Tinnitus	4
1. Einführung	2	6.	Evidenz durch Elektro- und Magnetenzephalographie zur Darstellung dysfunktionaler Netzwerk Aktivität bei Tinnitus	4
2. Neurologische, neurophysiologische und neurokognitive Untersuchungsmethoden	2	7.	Schlussfolgerungen und Ausblick	5
3. Strukturelle Veränderungen bei Tinnitus	3	8.	Danksagung	6

## 1. Einführung

Subjektiver Tinnitus beschreibt die Wahrnehmung eines tonalen oder komplexeren Geräusches ohne das Vorliegen einer externen Quelle. Deshalb wird auch häufig von einem Phantomgeräusch gesprochen, ähnlich zum Phantomschmerz. Eine Beschreibung als eng umschriebenes Phänomen der Hörbahn bzw. des Hörsystems scheint deshalb naheliegend. Tinnitus kann als Folge jeglicher Verletzung auf der Hörbahn entstehen, wie z. B. einem Hörsturz oder Presbyakusis. Ebenso können Verletzungen des Hörnervs, z. B. durch ein ein Vestibularis-Schwannom, einen Tinnitus bedingen. Diese Beeinträchtigungen führen zu Veränderungen der kortikalen Aktivität und letztendlich zu einer Wahrnehmung des Tinnitus. Die Verbindung von Läsion bzw. Schwerhörigkeit und Tinnitus ist jedoch komplex. Schwerhörigkeit führt nicht zwingend zu Tinnitus und nicht jeder Patient mit chronischem Tinnitus weist eine abnorme Hörschwelle auf. Es wurde deshalb vermutet, dass jegliche Kombination einer Veränderung des auditiven bzw. somatosensorischen Inputs zusammen mit veränderter zentralnervöse Aktivität bzw. Strukturen Tinnitus hervorbringen kann [1]. Basierend auf neurophysiologischen Studien wurde vermutet, dass in der Folge der veränderten Aktivität Tinnitus mit einer Reorganisation tonotopischer Karten (tonotopic maps) einhergeht [2]. Tonotope Organisation ist ein Kennzeichen des Hörsystems bei Säugetieren, entspringt in der Cochlea und setzt sich beim Menschen bis in den Neokortex fort [3, 4].

Allein aus diesem kurzen Überblick lässt sich schon erkennen, dass es sich bei Tinnitus um ein sehr heterogenes Störungsbild handelt. Neben den oben genannten Beeinträchtigungen der Hörbahn (siehe dazu z. B. auch die aktuelle S3 Leitlinie [5]) wird chronischer Tinnitus (bei einer Persistenz von mehr als 3 Monaten) in den meisten Fällen von erhebliche kognitiven und affektiven Störungen begleitet. In der kognitiven Domäne sind Auffälligkeiten vor allem im Bereich der Aufmerksamkeit [6–8], der exekutiven Funktionen und Gedächtnisfunktionen zu nennen. Diese Beeinträchtigungen von zentralen Prozessen können auch Ursache für Störungen des Sprachverständnisses sein. So konnte eine neuere Studie zeigen, dass tatsächlich die Wahrnehmung von sprachlichen Signalen gestört ist, nicht aber die Wahrnehmung der Sprecher bzw. der Stimmen [9]. Die Beeinträchtigung der Wahrnehmung kann also nicht durch eine zu schwache oder undeutliche Repräsentation des auditiven Signals per se erklärt werden.

Neben diesen Auffälligkeiten der Kognition sind bei Tinnitus insbesondere affektive Störungen zu beobachten (siehe Mazurek et al., weiteres Referat für die DGHNO-Tagung 2023). Eine jüngere

Untersuchung verglich vier Gruppen im Hinblick auf psychopathologische Beeinträchtigungen: dekompenzierte Tinnituspatienten, kompensierte Tinnituspatienten, Patienten mit einer majoren Depression ohne Tinnitus und unbeeinträchtigte Kontrollprobanden [10]. Bei allen Gruppen wurden evaluierte Fragebögen zu Angst, depressiver und psychosomatischer Symptomatik erhoben. Die vier Gruppen ließen sich mit einer kanonische Diskriminanzanalyse anhand von zwei Faktoren unterscheiden. Faktor 1 wurde als „allgemeine Psychopathologie“ bezeichnet, da die meisten Fragebögen stark auf diesen Faktor ansprachen. In Bezug auf diesen Faktor waren Patienten mit dekompenziertem Tinnitus und Patienten mit majorer Depression gleich stark und stärker als Patienten mit kompensiertem Tinnitus beeinträchtigt während diese ebenfalls deutlich stärker beeinträchtigt waren als gesunde Kontrollpersonen. Beide Tinnitusgruppen (kompensiert und dekompenziert) erreichten höhere Werte als die beiden anderen Gruppen in Bezug auf Faktor 2, der „Somatisierung“. Übereinstimmend mit früheren Studien konnte diese Untersuchung die starke psychopathologische Belastung bei kompensiertem, aber insbesondere dekompenziertem Tinnitus zeigen. Durch das quantitative Vorgehen ließ sich die erhöhte Belastung auch bei kompensierten Tinnituspatienten nachweisen, auch wenn sie nicht klinisch auffällig im eigentlichen Sinne waren.

Zusammenfassend lässt sich anhand dieser Beispiele bereits erkennen, dass es sich bei Tinnitus um ein äußerst heterogenes Störungsbild handelt, das unterschiedliche physische, emotionale und kognitive Domänen betrifft. Um das Kommende kurz vorwegzunehmen, weisen aktuelle neurophysiologische Ergebnisse in dieselbe Richtung. Diese Erkenntnisse wurden mit diversen Verfahren gewonnen, deren Stärken und Schwächen in Folge kurz dargestellt werden.

## 2. Neurologische, neurophysiologische und neurokognitive Untersuchungsmethoden

Neurophysiologische Methoden der Bildgebung lassen sich grundsätzlich auf zwei Dimensionen beschreiben, einer zeitlichen und einer räumlichen. Aktuelle Untersuchungsverfahren zeigen auf diesen Dimensionen ihre Stärken und Schwächen. Kernspintomographie (MRT), als eine Methode zur Erfassung von strukturellen und funktionellen Eigenschaften des Gehirns, hat eine sehr hohe räumliche Genauigkeit und erlaubt die Lokalisierung von Strukturen und entsprechender Aktivierung im Kubikmillimeterbereich bei typische Magnetfeldstärken von 1,5 bis 3 Tesla. MRT ist eine der am

häufigsten verwendeten nicht-invasiven Methoden, die jedoch kostenintensiv ist und speziell geschultes Personal erfordert. Mit Hilfe von voxel-basierter Morphometrie (VBM) kann das gesamte Gehirn in volumetrischen Bildpunkten (voxel) repräsentiert werden, so dass sich morphometrische Unterschiede individuell oder über Gruppen hinweg abbilden und für statistische Auswertungen quantifizieren lassen. Die dafür notwendigen strukturellen Aufnahmen im Kernspintomographen dauern üblicherweise nur wenige Minuten. Basierend auf solchen strukturellen Aufnahmen lassen sich auch Methoden zur Diffusionstensorbildgebung (DTI) durchführen. Dadurch lassen sich Diffusionsbewegungen von Wassermolekülen im Gehirn abbilden und quantifizieren. Häufig wird DTI verwendet, um den Verlauf, die Stärke und Effektivität von großen Nervenfaserbündeln zu bestimmen. Häufig verwendete Maße sind fraktionale Anisotropie (FA, die Gerichtetheit der weißen Fasersubstanz) sowie axiale Diffusivität (AD, die Stärke der Diffusion in Faserrichtung) und radiale Diffusivität (RD, die Stärke der Diffusivität senkrecht zur Hauptrichtung). Mit diesen Maßen lässt sich die Unversehrtheit bzw. Betroffenheit von Axonen und ihrer Myelinisierung erfassen.

Neben strukturellen Messungen erlaubt MRT auch die Bestimmung von funktioneller neuronaler Aktivität. Diese beruht auf dem "blood oxygenation level dependent" (BOLD) Effekt, mit dem die regionale Verteilung von stark sauerstoffhaltigem Blut im Gehirn, und somit die Aktivität, gemessen werden kann. Während die räumliche Genauigkeit dabei ebenfalls sehr hoch ist, liegt die zeitliche Auflösungsfähigkeit allerdings im Bereich von mehreren Sekunden. Bei Messungen im Kernspintomographen ist eine erhebliche Lärmbelastung zu berücksichtigen, was durchaus sehr belastend für Tinnituspatienten sein kann.

Elektro- und Magnetenzephalographie (EEG und MEG) sind Methoden, die die synchronisierte Aktivität größerer Zellverbände direkt und vollkommen nicht-invasiv erfassen. Die räumliche Genauigkeit zur Bestimmung des Ursprungs des Signals lässt sich weniger genau als bei MRT bestimmen, steigt jedoch mit der Anzahl der verwendeten Sensoren. Die Lokalisierung der Aktivität beruht auf mathematischen Modellierungsverfahren, bei denen z. B. die Kopfform, die elektrischen Leitfähigkeitseigenschaften im Kopf und die zu Grunde liegende Anzahl neuronaler Quellen, in die Modellierung eingehen. Im Gegensatz zur eher beschränkten räumlichen Auflösungsfähigkeit liegt die zeitliche Auflösung im Bereich von Millisekunden. Insbesondere EEG ist ein sehr weit verbreitetes Verfahren, das kostengünstig ist und wenig Personal erfordert.

Die genannten Methoden zur Aktivitätsmessung des Gehirns erlauben die Erfassung der spontanen Aktivität, d. h. ohne externe Reize und ohne dass die Versuchspersonen in eine durchzuführende Aufgabe eingebunden sind (sog. "resting state" Aktivität), als auch die Erfassung von evozierter Aktivität. Bei evozierter Aktivität wird die Antwort des Gehirns auf einen sensorischen Reiz gemessen, der mit Durchführung einer Aufgabe (z. B. Tastendruck), verbunden sein kann.

### 3. Strukturelle Veränderungen bei Tinnitus

Strukturelle Veränderungen wurden bei Tinnitus nicht nur in auditorischen und sensorischen, sondern auch in limbischen Bereichen berichtet [11, 12]. Allerdings wurden verschiedene Bereiche mit

erhöhtem oder verringertem Volumen der grauen Substanz (Gray Matter Volume, GMV) in verschiedenen Studien gefunden: So zeigte das GMV im Heschl'schen Gyrus und Gyrus Heschl und Gyrus temporalis superior Veränderungen in beide Richtungen bei Tinnitus-Patienten im Vergleich zu gesunden Kontrollpersonen [13–16], während das Volumen des Colliculus inferior (Landgrebe et al., 2009) verringert und das Volumen des medialen Geniculus medialis (Muhlau et al., 2006) bei den Patienten erhöht war. Was die nicht-auditiven limbischen Hirnstrukturen betrifft, so wurde eine verringerte GMV im ventromedialen (vmPFC) und dorsomedialen (dmPFC) präfrontalen präfrontalen Kortex, Nucleus accumbens anterior (ACC), posterioren cingulären Kortex, Hippocampus und supramarginaler Gyrus berichtet [15, 17–19]. Die Veränderungen in einigen dieser Bereiche wurden jedoch durch Hörverlust moduliert [13, 14, 20]. In einigen Studien wurden regionale Volumina mit depressiver und affektiver Komorbidität in Verbindung gebracht, wie etwa die Insula, das Kleinhirn und der ACC [19, 21]. In einer neuen Studie wurde das Problem der psychiatrischen Komorbidität in Bezug auf die durch Tinnitus verursachten strukturellen Veränderungen im Gehirn untersucht ([22], parallel zu Ivansic et al., 2019). Während die hypothesen-basierte (region of interest basierte) Analyse von Hirnarealen, die bei Tinnitus eine Rolle spielen (insbesondere parahippocampaler Kortex, ACC und superiorer temporaler/transversaler temporalen Kortex) Haupteffekte von Tinnitus im parahippocampalen Kortex und Befunde auf Trendniveau im ACC und den superioren/transversalen temporalen Kortex zeigten, überlebten mehrere andere Befunde auf Ganzhirnebene (z. B. im Precuneus) eine konservativere Korrektur für statistische Mehrfachvergleiche nicht. Die Verringerung der parahippocampalen Substanz wurde auch in einer Vergleichsanalyse von Tinnitus-Patienten ohne psychiatrische Komorbidität im Vergleich zu gesunden Kontrollen gefunden, was die obigen Ergebnisse untermauert. Das bedeutet, dass selbst wenn Patienten die diagnostischen Kriterien für eine psychiatrische Störung nicht erfüllen, so sind sie dennoch stärker belastet als gesunde Kontrollpersonen. Als wichtigste Ergebnis dieser Studie bezüglich der hirstrukturellen Assoziationen dieses Leidens bei Tinnitus-Patienten erscheint die besondere Bedeutung limbischer Strukturen (anterioren und hinteren cingulären Gyri und parahippocampalen Gyri). Eine aktuelle Studie [23] untersuchte strukturelle Veränderungen nach einem Hörtraining und verglich Patienten, die sich verbessert hatten mit jenen, die vom Training nicht profitierten. Im Vergleich zu den Patienten, die eine Verbesserung zeigten, hatten Patienten ohne Verbesserung eine signifikante Abnahme des Volumens der grauen Substanz im rechten mittleren frontalen Gyrus (MFG) sowie im rechten präzentralen Gyrus (PreCG). Die Verbesserung der auditorischen Perzeption mit Training geht also insbesondere mit Veränderungen in frontalen und nicht mit typisch auditiven Strukturen einher. Eine sehr aktuelle Metaanalyse verglich Gruppen von Patienten mit und ohne Tinnitus, bei denen ein Hörverlust messbar war oder nicht [24]. Die Autoren berichten eine kleine Verringerung der grauen Substanz im linken inferioren gyrus temporalis bei normal hörenden Tinnituspatienten im Vergleich zu Gruppen von hörenden Personen ohne Tinnitus. Im Kontrast dazu ging Tinnitus bei den Gruppen mit Hörverlust einher mit erhöhter grauer Substanz im bilateralen Gyrus lingualis und dem bilateralen Precuneus. Diese Studie legt

nahe, dass die Veränderungen in der grauen Substanz bei Personen mit und ohne Tinnitus durch den Hörverlust getrieben wird.

## 4. Veränderungen der weißen Fasersubstanz bei Tinnitus

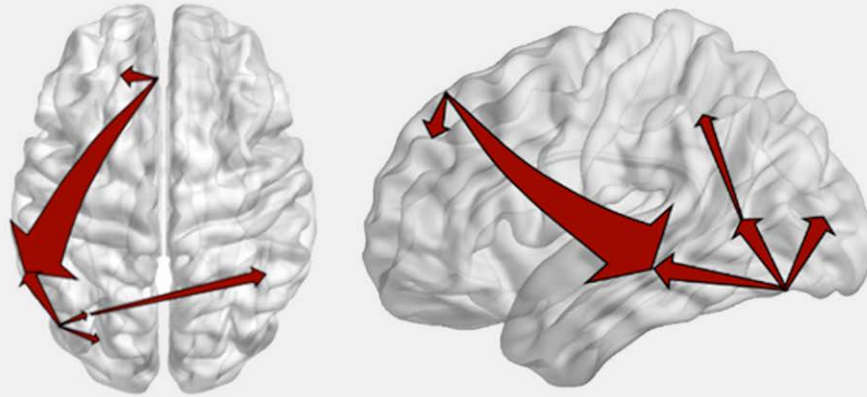
Eine erste DTI-Studie ermittelte bei Tinnituspatienten gegenüber gesunden Kontrollprobanden eine verringerte FA im rechten präfrontalen Bereich, im linken inferioren und superioren longitudinalen Fasciculus und in der anterioren thalamischen Radiatio [25]. Im Gegensatz dazu, zeigten andere Autoren allerdings eine erhöhte FA in ähnlichen Regionen wie dem inferioren longitudinalen Fasciculus und der anterioren thalamischen Radiatio [26] sowie in auditorischen und limbischen Bereichen [27]. Andere DTI Studien widmeten sich dem Zusammenhang zwischen wahrgenommener Lautstärke des Tinnitus und Maßen der Integrität der weißen Substanz. So wurde in der anterioren thalamischen Radiatio und dem ventromedialen präfrontalen Kortex eine positive Korrelation zwischen empfundener Lautstärke und FA und einer negativen Korrelation zwischen Lautstärke und RD sowie AD berichtet [19, 28]. Eine Zunahme der RD auf der Ebene des lateralen Lemniskus und des inferioren Colliculus wies dabei auf das Vorhandensein von Demyelinisierungsvorgängen hin [29]. Diese Studie betonte, dass Hörverlust, aber nicht der Tinnitus per se mit Veränderungen der weißen Substanz verbunden war (Lin et al., 2008). Eine Zunahme der AD in der linken superioren, mittleren und inferioren temporalen weißen Substanz wies ebenso auf eine axonale Degeneration bei Tinnituspatienten im Vergleich zu Kontrollpersonen hin [30]. Insgesamt betonen neuere DTI Studien, dass die Unterschiede zwischen Tinnituspatienten und Kontrollen weniger durch den Tinnitus selbst bedingt sind, sondern vor allem durch Alter und einer veränderten Hörschwelle der Patienten erklärt werden können [31]. Diese Faktoren sowie der erlebte Tinnitusdistress und die vorhandenen Komorbiditäten mögen die oben genannten widersprüchlichen Ergebnisse wenigstens zum Teil erklären und sollten in zukünftigen Studien erfasst werden, um die anatomische Heterogenität von Tinnituspatienten aufzuklären. (Schmidt et al., 2018). Eine jüngst publizierte Studie mit einer sehr genauen Kontrolle dieser Aspekte konnte keine Veränderungen in der weißen Substanz nachweisen, die mit der wahrgenommenen Lautstärke des Tinnitus korrelieren. Das Ausmaß an Hörverlust und Tinnitusdistress korrelierte jedoch mit Veränderungen in der Radiatio acustica und dem Fasciculus arcuatus [32].

## 5. Funktionelle Veränderungen bei Tinnitus

Kernspintomographische Studien an Tinnituspatienten dienen auch dazu funktionelle Veränderungen abzubilden (fMRT), die erlauben, dysfunktionale Netzwerkaktivität zu bestimmen. Im Vergleich zu allen anderen Methoden ist fMRT das am häufigsten angewandte Bildgebungsverfahren. Auch auf Grund der Kürze und Einfachheit der Untersuchung stellt "resting-state fMRT" (rs-fMRT) ein sehr häufig verwendetes Verfahren dar, bei dem die Versuchsperson nicht in eine Aufgabe eingebunden ist. Diese rs-fMRT Aufnahmen erlaubten über untersuchte Populationen, Analysemethoden und Aufnahmeprotokollen hinweg die Identifikation mehrerer sogenannter resting-state Netzwerke: sensorimotorisches

Netzwerk, auditives Netzwerk, limbisches Netzwerk, visuelles und extrastriatäres visuelles Netzwerk, insular-temporales/anterior cinguläres Saliens Netzwerk (ACC), links und rechts lateralisiertes frontoparietales Netzwerk (Aufmerksamkeit), dorsale und ventrale Aufmerksamkeitsnetzwerke, default mode Netzwerk (DMN) und ein Netzwerk für frontale exekutive Funktionen [33]. Eine frühere Übersichtsarbeit [34] kam anhand von sechs verfügbaren Studien zu dem Schluss, dass insbesondere das limbische DMN und die auditorisch-limbische funktionelle Konnektivität bei Tinnitus im Ruhezustand erhöht ist. Eine sehr aktuelle Arbeit [35] liefert einen Überblick über 29 Studien, von denen 26 Studien Auffälligkeiten bei Tinnituspatienten im Vergleich zu Kontrollen in resting state Netzwerken berichten. Darunter zählt das auditorische Netzwerk (19 Studien), das DMN (17 Studien), das visuelle Netzwerk (14 Studien), das dorsale (7 Studien) und ventrale (1 Studie) Aufmerksamkeitsnetzwerk, das Netzwerk für exekutive Funktionen (9 Studien) und das limbische System (8 Studien). Die Autoren betonen, dass die Befunde von den untersuchten Regionen von Interesse (ROIs) abhängen, ob also a-priori bestimmte Regionen in die Analysen eingeschlossen wurden oder nicht. Die Autoren schlugen deshalb vor, dass künftige Studien Replizierbarkeit von Ergebnisse in den Vordergrund stellen sollten. Bei den begutachteten Studien war bei den untersuchten Gruppen wiederum eine starke Heterogenität sichtbar und konfundierende Variablen sind nicht angemessen kontrolliert worden. Nichtsdestotrotz weisen die Ergebnisse in der Gesamtschau darauf hin, dass bei Tinnitus mehrere sich überschneidende Netzwerke beteiligt sind. Es bleibt jedoch unklar, welche Veränderungen primär durch mit dem Tinnitus einhergehen und welche sekundär als Folge des Tinnitus entstehen. In einem Modell, dem sog. "Triple Network Model", wird basierend auf diesen Untersuchungen vorgeschlagen, dass bei akutem Tinnitus das default mode Netzwerk und das Netzwerk für exekutive Funktionen antikorreliert sind. Bei chronischem Tinnitus verschwindet diese Antikorrelation und ein dysfunktionales Triple Netzwerk, bestehend aus dem DSM, dem exekutiven und dem Saliens Netzwerk, entsteht, das dem tinnitus-assoziierten Leiden und den kognitiven exekutiven Beeinträchtigungen zu Grunde liegt [36].

Eine aktuelle Studie untersuchte die tonotopen Veränderungen bei Tinnitus und in diesem Zusammenhang nicht resting state Aktivität, sondern die Gehirnaktivität als Antwort auf sinusoidale Töne mit Frequenzen zwischen 0.25 und 8 kHz [37]. Untersucht wurden Personen mit und ohne Tinnitus, die aber alle einen bilateralen Hörverlust aufwiesen sowie eine Kontrollgruppe. Die Aktivität in bilateralen Regionen des auditorischen Kortex war bei den Gruppen mit Hörverlust im Vergleich zur Kontrollgruppe höher. Dies war am deutlichsten sichtbar in der Gruppe ohne Tinnitus. In ähnlicher Weise unterschieden sich die tonotopischen Karten der Gruppe mit Hörverlust ohne Tinnitus von denen der Kontrollgruppe. Im Kontrast dazu unterschieden sich die tonotopischen Karten der Teilnehmer mit Tinnitus sich nicht von den Kontrollen. Diese Ergebnisse zeigen, dass höhere Aktivierung und eine Reorganisation tonotoper Karten ein Merkmal von Hörverlust und nicht von Tinnitus sind.



► **Abb. 1** Signifikant höhere Konnektivität bei Tinnituspatienten im Vergleich zu Kontrollprobanden. Die Pfeile stellen Verbindungen zwischen Regionen mit größerer Konnektivität bei Tinnituspatienten dar, wobei die Dicke der Pfeile die Stärke der Konnektivität repräsentiert. Diese Ergebnisse zeigen, dass es einen Cluster von Verbindungen im dorsalen präfrontalen Kortex, dem linken medialen Kortex, parahippocampalen Regionen, dem linken inferioren temporalen und dem lateralen okzipitalen Gyri sowie dem rechten intraparietalen Lobus gibt (für Details siehe [41]).

## 6. Evidenz durch Elektro- und Magnetenzephalographie zur Darstellung dysfunktionaler Netzwerkaktivität bei Tinnitus

Komplementär zum resting-state bei Tinnituspatienten anhand von fMRI, kamen EEG und MEG Untersuchungen zu vergleichbaren Schlussfolgerungen. In einer MEG Studie mit Quellenlokalisation wurden weitreichende kortikale Verbindungen bei Tinnituspatienten im Vergleich zu Kontrollen untersucht [38]. Die Studie suchte nach sogenannten "hubs" innerhalb von verzweigten Netzwerken, die unterschiedliche Regionen verbinden. Dabei zeigte sich der präfrontale Kortex, der orbitofrontale Kortex und parieto-okzipitale Regionen als zentrale Strukturen im Tinnitus-Netzwerk und der Informationsfluss in Richtung des temporalen Kortex korrelierte mit dem Schweregrad der Tinnitusbelastung. Änderungen in funktionaler Konnektivität wurde in einer EEG Studie gezeigt [39], welche die Rolle von Stress bei der Wahrnehmung von Tinnitus untersuchte. Dabei wurde die Rolle des Parahippocampus als Knotenpunkt eines Netzwerks, welches zusätzlich den posterioren und anterioren cingulären Kortex, die Insula und die auditorischen Kortexregionen umfasste, betont. In einer weiteren EEG Studie konnte eine Reorganisation des gesamten Tinnitus-Netzwerks beobachtet werden, die sich in einer Abnahme der Stärke und Effizienz des Informationstransfers zwischen fronto- limbischen und medialen temporalen Regionen widerspiegelte [40]. Diese Regionen bildeten auch die wichtigsten Knotenpunkte des Tinnitus-Netzwerks ab. Teile dieses Netzwerkes und dabei speziell die Verbindungen vom linken Hippocampus/Parahippocampus zum subgenualen anterioren cingulären Kortex waren stark mit der Tinnitusbelastung korreliert.

Eine MEG Studie erbrachte sehr ähnliche Ergebnisse, aber konnte mittels komplexerer Konnektivitätsmaße zeigen, dass die Rolle der linken parahippocampalen Region durch den dorsomedialen präfrontalen Kortex moduliert wird, einer Region, die typischerweise dem dorsalen Aufmerksamkeitsnetzwerks zugerechnet wird

und an der Regulation der emotionalen Verarbeitung beteiligt ist [41]. Zusätzlich erbrachte diese Analyse über den gesamten Kortex neue Erkenntnisse über die Rolle des linken inferioren parietalen Kortex, welcher die Aktivität des rechten superioren Gyri temporalis modulierte (siehe ► **Abb. 1**). Neben diesen Studien basierend auf resting-state Messungen, wurden eine Reihe von Studien publiziert, welche die Gehirnaktivität als evoked Antwort auf auditive Stimulation im Fokus hatten. Wiederholt wurde über eine Tinnitus-bedingte Zunahme neuronaler Erregbarkeit berichtet, die sich z. B. in der Amplitude der auditorischen N1-Komponente widerspiegelte. Diese frühe auditorisch evokierte Komponente wird dabei häufig zur objektiven Bewertung von stimulusassoziierten EEG/MEG-Signalen oder als Biomarker zur Anzeige typischer und atypischer kortikaler Entwicklung verwendet (für eine Übersicht siehe Tomé et al., 2015; [42]). Tinnitus-Patienten hatten im Vergleich zu gesunden Kontrollpersonen eine höhere N1-Amplitude als Reaktion auf einen frequenzspezifischen Ton außerhalb der Region des Hörverlusts, typischerweise 500Hz- oder 1kHz-Töne (Pantev; 1989; Hoke et al., 1998; [44]), oder auch als Reaktion auf Töne mit der Tinnitus-Frequenz (Kadner et al., 2002; Pineda et al., 2008). Im Gegensatz dazu weisen jedoch andere Autoren signifikant kleinere N1-Amplituden bei Tinnitus-Patienten im Vergleich zu normalhörenden Kontrollpersonen nach [45, 46] oder zeigten keinen statistischen Unterschied in der Reaktion auf einen 1-kHz-Ton [47, 48]. Die Inkonsistenz dieser Ergebnisse ist möglicherweise auf relativ kleine Stichprobengrößen (< 30 Probanden) und unterschiedliche methodische Strategien zurückzuführen, wie z. B. unterschiedliche und/oder eine variierende Anzahl von a-priori definierten ROIs oder durch Einschränkungen auf eine geringe Anzahl von Quellen in der Modellierung der Gehirnaktivität. Wenn Quellmodellierungsmethoden verwendet wurden, die eine große Anzahl von möglichen Quellen zuließen, wurde innerhalb des N1 Zeitfensters ein Zusammenspiel aus temporalen, frontalen und parietalen Regionen berichtet [49, 50].

## 7. Schlussfolgerungen und Ausblick

Tinnitus ist ein häufiges Symptom mit einer Prävalenz in Europa von etwa 15 %, wobei 1–2 % der Bevölkerung unter starkem Tinnitus leiden [51]. Die Überalterung der Gesellschaften und der damit einhergehende Hörverlust dürfte zu einer sich weiter erhöhenden Prävalenz führen. Die dadurch entstehenden Kosten für die Gesundheitsversorgung sind bereits beträchtlich [52, 53] und werden weiter steigen. Insbesondere Tinnitus mit schwerer Ausprägung ist durch hohe Komorbidität gekennzeichnet, die sich in diversen körperlichen, emotionalen und kognitiven Symptomen äußern kann. Allein aus diesem Grund ist es naheliegend, dass Tinnitus nicht als eng umschriebenes rein auditives Phänomen konzeptualisiert werden kann. Die Ergebnisse mit den hier beschriebenen neurophysiologischen Methoden erlauben sehr ähnliche Schlussfolgerungen. Unabhängig von den verwendeten Methoden, den Analyseverfahren, der Heterogenität der Stichproben, der Einbindung von Versuchspersonen in Aufgaben, wurde gezeigt, dass Tinnitus durch eine komplexe dysfunktionale Netzwerkaktivität gekennzeichnet ist. Neben auditorischen temporalen Regionen sind besonders häufig parietale, frontale und insbesondere limbische Systeme betroffen. Wohingegen frühere Analysemethoden nur eine gleichzeitige Aktivierung nachweisen konnten, erlauben neuere Verfahren Abhängigkeiten zwischen spezifischen Aktivierungsmustern und Regionen zu etablieren, so dass die Richtung der Konnektivität bestimmt werden kann. An mehreren Stellen in dieser Übersichtsarbeit wurde betont, dass zum Verständnis des chronischen Tinnitus eine Reihe von konfundierenden Variablen kontrolliert werden müssen, darunter besonders der Hörverlust und die komorbide Symptomatik. Wünschenswert wäre bei zukünftigen Studien ein Fokus auf Replikation, einer angemessenen Menge von Versuchspersonen sowie umfassender interdisziplinärer Diagnostik [54].

Diese Überblicksarbeit sollte eine Zusammenschau der gebräuchlichsten nicht-invasiven Verfahren liefern. Diese Verfahren haben gemein, dass sie die strukturellen und funktionellen Eigenschaften des Gehirns möglichst großflächig erfassen können. Nahinfrarotspektroskopie (NIRS) ist ein ebenfalls nicht-invasives Verfahren, mit dem elektromagnetische Strahlung im Infrarotbereich gemessen wird. Diese Methode dient zur Bestimmung des Blutvolumens und Blutflusses sowie des Sauerstoffgehaltes, von verschiedenen Geweben wie z. B. des Gehirns. Ähnlich zu EEG und MEG ist die zeitliche Auflösung sehr hoch und die räumliche eher moderat (wiederum abhängig von der Anzahl der verwendeten Sensoren). Im Vergleich zu den oben genannten Methoden ist NIRS neu und wurde, besonders in der Forschung zu chronischem Tinnitus, bisher nur wenig eingesetzt. Aktuell ist die Anzahl der verwendeten Sensoren relativ klein, so dass a priori entschieden werden muss, die Aktivität welcher Regionen aufgezeichnet und ausgewertet wird. Erste Untersuchungen weisen auch hier daraufhin, dass sich kortikale Veränderungen bei Tinnitus nicht auf auditive Regionen beschränken [55], sondern auch hier z. B. emotionsrelevante Regionen betreffen [56].

Um die kausale Rolle von bestimmten Regionen und Netzwerken zur Entstehung des chronischen Tinnitus zu bestimmen, sind Längsschnittuntersuchungen und insbesondere Studien zum Übergang von einem akuten in einen chronischen Zustand bei Patienten wünschenswert. Zurzeit fehlen diese Untersuchungen, was auch aus klinischer Sicht eine große Lücke in der Literatur darstellt.

Wünschenswert wäre ebenfalls eine Kombination von neurophysiologischen Verfahren, um z. B. die Vorteile verschiedener Verfahren gleichermaßen auszuschöpfen. Dies ließe Aufschlüsse über räumliche und zeitliche Aspekte von Gehirnaktivierung zu. Eine weitere Lücke in der Literatur sind Längsschnittuntersuchungen im Verlauf von therapeutischen Maßnahmen. Da insbesondere kognitive Verhaltenstherapie laut S3 Leitlinie zur Behandlung bei chronischem Tinnitus empfohlen wird, scheint es naheliegend, die neurophysiologischen Veränderung im Laufe dieses therapeutischen Verfahrens zu untersuchen.

## 8. Danksagung

Die Arbeit der Autoren zu chronischem Tinnitus wird von der Deutschen Forschungsgemeinschaft unterstützt (DO 711/10–1, 10–3; GR 2024/10–3; JU 445/10–3)

## Interessenkonflikt

Die Autorinnen geben an, dass kein Interessenkonflikt besteht.

## Literatur

- [1] Langguth B, Kreuzer PM, Kleinjung T et al. Tinnitus: causes and clinical management. *Lancet Neurol* 2013; 12: 920–930. doi:10.1016/S1474-4422(13)70160-1
- [2] Eggermont JJ, Roberts LE. The neuroscience of tinnitus. *Trends in neurosciences* 2004; 27: 676–682. doi:10.1016/j.tins.2004.08.010
- [3] Rauschecker JP, Tian B, Hauser M. Processing of complex sounds in the macaque nonprimary auditory cortex. *Science* 1995; 268: 111–114. doi:10.1126/science.7701330
- [4] Brugge JF, Merzenich MM. Responses of neurons in auditory cortex of the macaque monkey to monaural and binaural stimulation. *J Neurophysiol* 1973; 36: 1138–1158. doi:10.1152/jn.1973.36.6.1138
- [5] Mazurek B, Hesse G, Dobel C et al. Chronic Tinnitus. *Dtsch Arztebl Int* 2022; 119: 219–225. doi:10.3238/arztebl.m2022.0135
- [6] Andersson G, McKenna L. The role of cognition in tinnitus. *Acta Otolaryngol Suppl* 2006; 10.1080/03655230600895226 39–43. doi:10.1080/03655230600895226
- [7] Mohamad N, Hoare DJ, Hall DA. The consequences of tinnitus and tinnitus severity on cognition: A review of the behavioural evidence. *Hear Res* 2016; 332: 199–209. doi:10.1016/j.heares.2015.10.001
- [8] Tegg-Quinn S, Bennett RJ, Eikelboom RH et al. The impact of tinnitus upon cognition in adults: A systematic review. *Int J Audiol* 2016; 55: 533–540. doi:10.1080/14992027.2016.1185168
- [9] Zäske R, Frisius N, Ivansic D et al. Phonetic perception but not perception of speaker gender is impaired in chronic tinnitus. *Prog Brain Res* 2021; 260: 397–422. doi:10.1016/bs.pbr.2020.12.003
- [10] Ivansic D, Besteher B, Gantner J et al. Psychometric assessment of mental health in tinnitus patients, depressive and healthy controls. *Psychiatry research* 2019; 281: 112582. doi:10.1016/j.psychres.2019.112582
- [11] Adjamian P, Hall DA, Palmer AR et al. Neuroanatomical abnormalities in chronic tinnitus in the human brain. *Neurosci Biobehav Rev* 2014; 45: 119–133. doi:10.1016/j.neubiorev.2014.05.013
- [12] Simonetti P, Oiticica J. Tinnitus Neural Mechanisms and Structural Changes in the Brain: The Contribution of Neuroimaging Research. *Int Arch Otorhinolaryngol* 2015; 19: 259–265. doi:10.1055/s-0035-1548671

- [13] Boyen K, Langers DR, de Kleine E et al. Gray matter in the brain: differences associated with tinnitus and hearing loss. *Hear Res* 2013; 295: 67–78. doi:10.1016/j.heares.2012.02.010
- [14] Husain FT, Medina RE, Davis CW et al. Neuroanatomical changes due to hearing loss and chronic tinnitus: a combined VBM and DTI study. *Brain Res* 2011; 1369: 74–88. doi:10.1016/j.brainres.2010.10.095
- [15] Mahoney CJ, Rohrer JD, Goll JC et al. Structural neuroanatomy of tinnitus and hyperacusis in semantic dementia. *J Neurol Neurosurg Psychiatry* 2011; 82: 1274–1278. doi:10.1136/jnnp.2010.235473
- [16] Mühlau M, Rauschecker JP, Oestreich E et al. Structural brain changes in tinnitus. *Cereb Cortex* 2006; 16: 1283–1288. doi:10.1093/cercor/bhj070
- [17] Landgrebe M, Langguth B, Rosengarth K et al. Structural brain changes in tinnitus: grey matter decrease in auditory and non-auditory brain areas. *Neuroimage* 2009; 46: 213–218. doi:10.1016/j.neuroimage.2009.01.069
- [18] Leaver AM, Renier L, Chevillet MA et al. Dysregulation of limbic and auditory networks in tinnitus. *Neuron* 2011; 69: 33–43. doi:10.1016/j.neuron.2010.12.002
- [19] Leaver AM, Seydell-Greenwald A, Turesky TK et al. Cortico-limbic morphology separates tinnitus from tinnitus distress. *Front Syst Neurosci* 2012; 6: 21. doi:10.3389/fnsys.2012.00021
- [20] Melcher JR, Knudson IM, Levine RA. Subcallosal brain structure: correlation with hearing threshold at supra-clinical frequencies (>8 kHz), but not with tinnitus. *Hear Res* 2013; 295: 79–86. doi:10.1016/j.heares.2012.03.013
- [21] Schecklmann M, Lehner A, Poepl TB et al. Cluster analysis for identifying sub-types of tinnitus: a positron emission tomography and voxel-based morphometry study. *Brain Res* 2012; 1485: 3–9. doi:10.1016/j.brainres.2012.05.013
- [22] Besteher B, Gaser C, Ivanšić D et al. Chronic tinnitus and the limbic system: Reappraising brain structural effects of distress and affective symptoms. *Neuroimage Clin* 2019; 24: 101976. doi:10.1016/j.nicl.2019.101976
- [23] Chen Q, Lv H, Wang Z et al. Outcomes at 6 months are related to brain structural and white matter microstructural reorganization in idiopathic tinnitus patients treated with sound therapy. *Hum Brain Mapp* 2021; 42: 753–765. doi:10.1002/hbm.25260
- [24] Makani P, Thioux M, Pyott SJ et al. A Combined Image- and Coordinate-Based Meta-Analysis of Whole-Brain Voxel-Based Morphometry Studies Investigating Subjective Tinnitus. *Brain Sci* 2022; 12:.. doi:10.3390/brainsci12091192
- [25] Aldhafeeri FM, Mackenzie I, Kay T et al. Neuroanatomical correlates of tinnitus revealed by cortical thickness analysis and diffusion tensor imaging. *Neuroradiology* 2012; 54: 883–892. doi:10.1007/s00234-012-1044-6
- [26] Benson RR, Gattu R, Cacace AT. Left hemisphere fractional anisotropy increase in noise-induced tinnitus: a diffusion tensor imaging (DTI) study of white matter tracts in the brain. *Hear Res* 2014; 309: 8–16. doi:10.1016/j.heares.2013.10.005
- [27] Crippa A, Lanting CP, van Dijk P et al. A diffusion tensor imaging study on the auditory system and tinnitus. *Open Neuroimaging J* 2010; 4: 16–25. doi:10.2174/1874440001004010016
- [28] Seydell-Greenwald A, Raven EP, Leaver AM et al. Diffusion imaging of auditory and auditory-limbic connectivity in tinnitus: preliminary evidence and methodological challenges. *Neural Plast* 2014; 2014: 145943. doi:10.1155/2014/145943
- [29] Lin Y, Wang J, Wu C et al. Diffusion tensor imaging of the auditory pathway in sensorineural hearing loss: changes in radial diffusivity and diffusion anisotropy. *J Magn Reson Imaging* 2008; 28: 598–603. doi:10.1002/jmri.21464
- [30] Ryu CW, Park MS, Byun JY et al. White matter integrity associated with clinical symptoms in tinnitus patients: A tract-based spatial statistics study. *Eur Radiol* 2016; 26: 2223–2232. doi:10.1007/s00330-015-4034-3
- [31] Yoo HB, De Ridder D, Vanneste S. White Matter Changes in Tinnitus: Is It All Age and Hearing Loss? *Brain Connect* 2016; 6: 84–93. doi:10.1089/brain.2015.0380
- [32] Ahmed S, Mohan A, Yoo HB et al. Structural correlates of the audiological and emotional components of chronic tinnitus. *Prog Brain Res* 2021; 262: 487–509. doi:10.1016/bs.pbr.2021.01.030
- [33] van den Heuvel MP, Hulshoff Pol HE. Exploring the brain network: a review on resting-state fMRI functional connectivity. *Eur Neuropsychopharmacol* 2010; 20: 519–534. doi:10.1016/j.euroneuro.2010.03.008
- [34] Husain FT, Schmidt SA. Using resting state functional connectivity to unravel networks of tinnitus. *Hearing research* 2014; 307: 153–162. doi:10.1016/j.heares.2013.07.010
- [35] Kok TE, Domingo D, Hassan J et al. Resting-state Networks in Tinnitus : A Scoping Review. *Clin Neuroradiol* 2022. doi:10.1007/s00062-022-01170-1 doi:10.1007/s00062-022-01170-1
- [36] De Ridder D, Vanneste S, Song JJ et al. Tinnitus and the Triple Network Model: A Perspective. *Clin Exp Otorhinolaryngol* 2022; 15: 205–212. doi:10.21053/ceo.2022.00815
- [37] Koops EA, Renken RJ, Lanting CP et al. Cortical Tonotopic Map Changes in Humans Are Larger in Hearing Loss Than in Additional Tinnitus. *J Neurosci* 2020; 40: 3178–3185. doi:10.1523/jneurosci.2083-19.2020
- [38] Schlee W, Mueller N, Hartmann T et al. Mapping cortical hubs in tinnitus. *BMC Biol* 2009; 7: 80. doi:10.1186/1741-7007-7-80
- [39] Vanneste S, De Ridder D. Stress-Related Functional Connectivity Changes Between Auditory Cortex and Cingulate in Tinnitus. *Brain Connect* 2015; 5: 371–383. doi:10.1089/brain.2014.0255
- [40] Mohan A, Davidson C, De Ridder D et al. Effective connectivity analysis of inter- and intramodular hubs in phantom sound perception – identifying the core distress network. *Brain Imaging Behav* 2020; 14: 289–307. doi:10.1007/s11682-018-9989-7
- [41] Paraskevopoulos E, Dobel C, Wollbrink A et al. Maladaptive alterations of resting state cortical network in Tinnitus: A directed functional connectivity analysis of a larger MEG data set. *Sci Rep* 2019; 9: 15452. doi:10.1038/s41598-019-51747-z
- [42] Tomé D, Barbosa F, Nowak K et al. The development of the N1 and N2 components in auditory oddball paradigms: a systematic review with narrative analysis and suggested normative values. *J Neural Transm (Vienna)* 2015; 122: 375–391. doi:10.1007/s00702-014-1258-3
- [43] Foxe JJ, Yeap S, Snyder AC et al. The N1 auditory evoked potential component as an endophenotype for schizophrenia: high-density electrical mapping in clinically unaffected first-degree relatives, first-episode, and chronic schizophrenia patients. *Eur Arch Psychiatry Clin Neurosci* 2011; 261: 331–339. doi:10.1007/s00406-010-0176-0
- [44] Weisz N, Wienbruch C, Dohrmann K et al. Neuromagnetic indicators of auditory cortical reorganization of tinnitus. *Brain* 2005; 128: 2722–2731. doi:10.1093/brain/awh588
- [45] Attias J, Urbach D, Gold S et al. Auditory event related potentials in chronic tinnitus patients with noise induced hearing loss. *Hear Res* 1993; 71: 106–113. doi:10.1016/0378-5955(93)90026-w
- [46] Jacobson GP, McCaslin DL. A reexamination of the long latency N1 response in patients with tinnitus. *J Am Acad Audiol* 2003; 14: 393–400
- [47] Jacobson GP, Ahmad BK, Moran J et al. Auditory evoked cortical magnetic field (M100-M200) measurements in tinnitus and normal groups. *Hear Res* 1991; 56: 44–52. doi:10.1016/0378-5955(91)90152-y

- [48] Colding-Jørgensen E, Lauritzen M, Johnsen NJ et al. On the evidence of auditory evoked magnetic fields as an objective measure of tinnitus. *Electroencephalogr Clin Neurophysiol* 1992; 83: 322–327. doi:10.1016/0013-4694(92)90091-u
- [49] Stein A, Engell A, Lau P et al. Enhancing inhibition-induced plasticity in tinnitus--spectral energy contrasts in tailor-made notched music matter. *PLoS One* 2015; 10: e0126494. doi:10.1371/journal.pone.0126494
- [50] Stein A, Engell A, Junghoefer M et al. Inhibition-induced plasticity in tinnitus patients after repetitive exposure to tailor-made notched music. *Clin Neurophysiol* 2015; 126: 1007–1015. doi:10.1016/j.clinph.2014.08.017
- [51] Biswas R, Lugo A, Akeroyd MA et al. Tinnitus prevalence in Europe: a multi-country cross-sectional population study. *Lancet Reg Health Eur* 2022; 12: 100250. doi:10.1016/j.lanpe.2021.100250
- [52] Trochidis I, Lugo A, Borroni E et al. Systematic Review on Healthcare and Societal Costs of Tinnitus. *Int J Environ Res Public Health* 2021; 18:. doi:10.3390/ijerph18136881
- [53] Tziridis K, Friedrich J, Brüeggemann P et al. Estimation of Tinnitus-Related Socioeconomic Costs in Germany. *Int J Environ Res Public Health* 2022; 19. doi:10.3390/ijerph191610455
- [54] Elgoyhen AB, Langguth B, De Ridder D et al. Tinnitus: perspectives from human neuroimaging. *Nat Rev Neurosci* 2015; 16: 632–642. doi:10.1038/nrn4003
- [55] San Juan JD, Zhai T, Ash-Rafzadeh A et al. Tinnitus and auditory cortex: using adapted functional near-infrared spectroscopy to measure resting-state functional connectivity. *Neuroreport* 2021; 32: 66–75. doi:10.1097/wnr.0000000000001561
- [56] Huang B, Wang X, Wei F et al. Notched Sound Alleviates Tinnitus by Reorganization Emotional Center. *Front Hum Neurosci* 2021; 15: 762492. doi:10.3389/fnhum.2021.762492