

Pulmonary Sonography – Neonatal Diagnosis

Part 1



Author

Simone Schwarz 

Affiliation

Clinic for Pediatrics and Adolescent Medicine,
Sana Kliniken Duisburg GmbH, Duisburg, Germany

Bibliography

Ultraschall in Med 2023; 44: 14–35

Published online: September 8, 2022

DOI 10.1055/a-1885-5664

ISSN 0172-4614

© 2022. Thieme. All rights reserved.

Georg Thieme Verlag KG, Rüdigerstraße 14,
70469 Stuttgart, Germany

ABSTRACT

Diseases of the respiratory system are among the main problems of premature patients in the neonatal intensive care unit. Radiography of the thorax is the gold standard of imaging. This

results in high cumulative radiation exposure with potential negative long-term consequences. Ultrasound examination of thoracic structures represents a promising radiation-free and ubiquitously available alternative.

A healthy, ventilated lung can only be imaged via artifacts, since total reflection of the sound waves occurs due to the high impedance difference between tissue and air-filled lung. Pathologies of pleura and subpleural lung tissue lead to changes in the acoustic properties of the tissue and thus to variations in the artifacts that can be imaged. The main sonographic characteristics of pulmonary pathology are: pleural line abnormalities, increased B-lines and comet-tail artifacts, lung consolidations, a visible pulmonary pulse, pleural sliding abnormalities, and visualization of effusions. Deviations from normal sonographic findings can be assigned to specific underlying pathophysiologies, so that conclusions about the disease can be drawn in conjunction with the clinical symptoms.

Introduction

Pulmonary disease due to lung immaturity, disorders of postnatal adaptation and ventilator-associated pulmonary complications are common causes of neonatal morbidity and mortality. Radiography of the thorax in the AP beam is still usually considered the gold standard of imaging. This leads to repeated radiation exposure of immature patients in the neonatal ICU with potential negative long-term consequences. Lung ultrasound is an alternative, radiation-free procedure for the diagnosis and monitoring of pleural and pulmonary diseases. Sonography is rapidly available bedside almost anywhere at any time. Therefore, lung ultrasound is an ideal point-of-care procedure to answer clinical questions directly at the patient's bedside. The aim should therefore be to familiarize as many physicians as possible working in this field with the methodology and its possibilities and limitations. This work intends to convey the basics of lung ultrasound, taking into account the special features of premature and newborn babies.

LEARNING GOALS

- Understanding the basics of device settings and examination flow
- Acquisition of normal lung ultrasound findings

- Recognition of pathological lung ultrasound findings
- Determining the possible causes of pathological findings
- Understanding the limitations of lung ultrasound

Device settings and examination sequence

In the neonatal stage, lung ultrasound employs almost exclusively high-resolution linear or hockey stick transducers (7–20 MHz). These enable a high level of detail resolution and achieve – with the small body volume and thinness of the neonatal chest wall – for almost all questions a sufficient depth of penetration. A penetration depth of 3–5 cm should be selected as a basic setting, adapted to the body weight, with focusing at the level of the pleural line. The overall gain should be adjusted so that strongly echogenic structures are not over-illuminated and better contrast can be achieved. The transducer is placed perpendicular to the thoracic wall and the lung surface is fanned as completely as possible in the longitudinal and transverse or intercostal oblique directions on both sides from ventral, lateral and dorsal. The lungs can be divided into differ-

Lungensonografie – Diagnostik in der Neonatologie Teil 1



Autor

Simone Schwarz 

Institut

Clinic for Pediatrics and Adolescent Medicine,
Sana Kliniken Duisburg GmbH, Duisburg, Germany

Bibliografie

Ultraschall in Med 2023; 44: 14–35

Published online: 2023

DOI 10.1055/a-1885-5664

ISSN 0172-4614

© 2022. Thieme. All rights reserved.

Georg Thieme Verlag KG, Rüdigerstraße 14,
70469 Stuttgart, Germany

ZUSAMMENFASSUNG

Erkrankungen des respiratorischen Systems zählen zu den Hauptproblemen der unreifen Patienten auf der neonatologischen Intensivstation. Goldstandard der Bildgebung ist die

Röntgenaufnahme des Thorax. Dies führt zu einer hohen kumulativen Strahlenexposition mit potenziellen negativen Langzeitfolgen. Die sonografische Untersuchung der Thoraxstrukturen stellt eine strahlungsfreie und ubiquitär verfügbare zukunftssträchtige Alternative dar.

Die gesunde, belüftete Lunge ist nur über Artefakte darstellbar, da es durch den hohen Impedanz-Unterschied zwischen Gewebe und luftgefüllter Lunge zur Totalreflexion der Schallwellen kommt. Pathologien von Pleura und subpleuralem Lungengewebe führen zu Veränderungen der Schalleigenschaften des Gewebes und somit zu Abweichungen der darstellbaren Artefakte. Die wichtigsten sonografischen Charakteristika pulmonaler Pathologien sind: Auffälligkeiten der Pleuralinie, vermehrte B-Linien und Kometenschweif-Artefakte, Lungenkonsolidierungen, ein sichtbarer Lungenpuls, Auffälligkeiten des Pleuragleitens sowie die Darstellung von Ergüssen. Diese Abweichungen vom sonografischen Normalbefund lassen sich bestimmten, zugrunde liegenden Pathophysiologien zuordnen, sodass zusammen mit der Klinik Rückschlüsse auf die Erkrankung gezogen werden können.

Einleitung

Pulmonale Erkrankungen durch Lungenunreife, Störungen der postnatalen Adaptation oder Beatmungs-assoziierte Komplikationen sind häufige Ursachen neonataler Morbidität und Mortalität. Die Röntgenaufnahme des Thorax im ap-Strahlengang gilt dabei meist noch als Goldstandard der Bildgebung. Dies führt zu einer wiederholten Strahlenexposition der unreifen Patienten auf der neonatologischen Intensivstation mit potenziell negativen Langzeitfolgen. Ein alternatives, strahlungsfreies Verfahren zur Diagnostik und Verlaufskontrolle pleuraler und pulmonaler Erkrankungen stellt die Lungensonografie dar. Die Sonographie ist nahezu überall zu jeder Zeit rasch bettseitig verfügbar und kann bei geringer Belastung für den Patienten seriell durchgeführt werden. Sie ist deshalb ein ideales Point-of-Care Verfahren zur Beantwortung klinischer Fragestellungen unmittelbar am Patientenbett. Ziel sollte es deshalb sein, möglichst viele in diesem Bereich tätige ärztliche Kollegen mit der Methodik und ihren Möglichkeiten und Grenzen vertraut zu machen. Die vorliegende Arbeit soll die Grundlagen des Lungenultraschalls unter Berücksichtigung der Besonderheiten bei Früh- und Neugeborenen vermitteln.

LERNZIELE

- Erfassen der Grundlagen der Geräteeinstellungen und des Untersuchungsablaufs
- Erfassung des lungensonografischen Normalbefundes
- Erkennen pathologischer lungensonografischer Befunde
- Erfassen der möglichen Ursachen pathologischer Befunde
- Erfassung der Limitationen der Lungensonografie

Geräteeinstellungen und Untersuchungsablauf

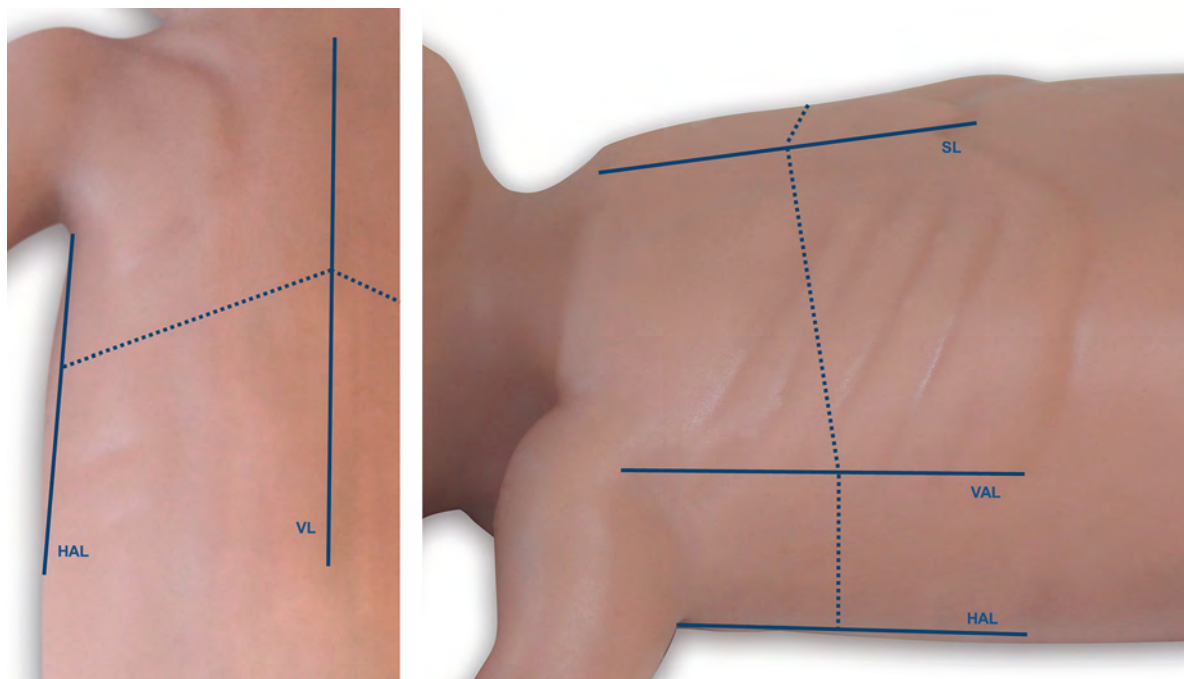
Für die Lungensonografie werden in der Neonatalperiode fast ausschließlich Linear- oder Hockey-Stick Schallköpfe (7–20 MHz) eingesetzt. Diese ermöglichen eine hohe Detailauflösung und erreichen bei geringem Körpervolumen und geringer Dicke der neonatalen Thoraxwand für nahezu alle Fragestellungen eine ausreichende Eindringtiefe. Als Grundeinstellung sollte – angepasst an das Körpergewicht – eine Eindringtiefe von 3–5 cm mit Fokussierung auf Höhe der Pleuralinie gewählt werden. Die Gesamtverstärkung (Gain) sollte so adjustiert werden, dass stark

ent areas for more accurate assessment and description of findings. The posterior and anterior axillary lines serve to distinguish into one ventral, lateral and dorsal lung field for each hemithorax. A further subdivision of these quadrants can be made in the transverse direction centrally into upper and lower fields (► **Fig. 1**) [1–5]. Depending on the position of the ribs and the region this result in 3–5 intercostal spaces per that an assessment of the area. The supine position is optimal for ventral examination, and the prone position is optimal for dorsal examination. For critically ill patients, repositioning may be ruled out and instead the patient may be turned slightly to one side alternately to allow visualization of as much of the lung surface as possible. Another important sectional plane is the upward sloping upper abdominal cross-section, which allows assessment of the dorsobasal lung fields from ventrally and a view of the diaphragmatic recesses.

Normal Findings in B-Mode

The structures of the thoracic wall, including the ribs, are displayed close to the transducer. A dorsal acoustic shadow is created behind bony structures. Adjacent to this is the pleural line, a delicate hyperechogenic line corresponding to the tissue-air boundary (► **Fig. 2**,

► **Video 1**) [6]. Due to the large difference in impedance between the tissue of the thoracic wall and the air-filled lung, total reflection and axial mirroring of the sound waves occurs at the tissue-air interface (► **Fig. 2**, ► **Video 1**). When the sound waves strike the mirror surface, they are completely reflected and sent back to the transducer. A small portion of the sound waves is absorbed by the transducer and processed by the ultrasound device; the remainder is reflected again at the transducer surface. This process continues until the sound energy is consumed. The longer the signal travels back and forth between the transducer and the mirror surface until it is processed, the deeper the ultrasound device positions the suspected structure in the image. This is how the repetition echoes, which decrease in intensity towards the bottom, are created (► **Fig. 2**, ► **Video 1**) [7]. In lung ultrasound, these horizontal reverberation artifacts are referred to as A-lines (► **Fig. 2**). In the moving image, one can also see the pleural sliding, an atemosynchronous displacement of the pleural line with respect to the structures of the thoracic wall (► **Video 1**) [8, 9]. It is essential to note that only ultrasound artifacts can be imaged below the tissue-air interface. Central processes which are surrounded by air-filled lungs are not accessible to sonography. In addition,



► **Fig. 1** Schematic representation of the lung regions. In the longitudinal direction, each half of the thorax is differentiated into an anterior, lateral, and posterior lung field. The sternal line (SL), anterior axillary line (VAL), posterior axillary line (HAL), and vertebral line (VL) serve as anatomical landmarks. A further subdivision into upper and lower field can be made by central separation in transverse direction. In preterm infants, bisection of the lateral areas is often omitted because of the small surface area.

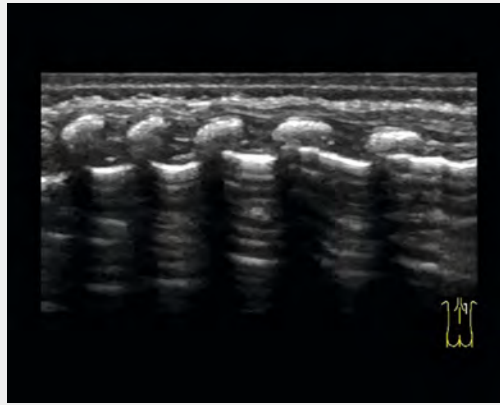
► **Abb. 1** Schematische Darstellung der Lungenareale. In Längsrichtung erfolgt je Thoraxhälfte die Differenzierung in ein vorderes, seitliches und hinteres Lungenfeld. Als anatomische Landmarken dienen die Sternal-Linie (SL), die vordere Axillarlinie (VAL), die hintere Axillarlinie (HAL) und die Vertebraallinie (VL). Eine weitere Unterteilung in Ober- und Unterfeld kann durch mittige Trennung in Quer-richtung erfolgen. Bei Frühgeborenen wird aufgrund der geringen Oberfläche häufig auf die Zerteilung der lateralen Areale verzichtet.

echogene Strukturen nicht überstrahlen und ein besserer Kontrast erzielt werden kann. Der Schallkopf wird senkrecht auf die Thoraxwand aufgesetzt und die Lungenoberfläche in Längs- und Quer- bzw. interkostaler Schrägrichtung möglichst vollständig beidseits von ventral, lateral und dorsal durchgefächert. Zur genaueren Befundbeschreibung kann die Lungenoberfläche in verschiedene Bereiche eingeteilt werden. Dabei dienen die hintere und vordere Axillarlinie zur Differenzierung in ein ventrales, laterales und dorsales Lungenfeld je Hemithorax. Eine weitere Unterteilung dieser Areale kann in Querrichtung mittig in jeweils ein Ober- und Unterfeld erfolgen (► **Abb. 1**) [1–5]. Abhängig von Rippenstand und Region ergeben sich so 3–5 interkostalräume pro Areal. Für die Untersuchung von ventral ist die Rückenlage, für die Untersuchung von dorsal die Bauchlage optimal. Bei kritisch kranken Patienten kann auf eine Umlagerung verzichtet und stattdessen der Patient abwechselnd leicht zur Seite gedreht werden, um so die Darstellung möglichst großer Bereiche der Lungenoberfläche zu ermöglichen. Eine weitere wichtige Schnittebene ist der nach oben geneigte Oberbauchquerschnitt, welcher eine Beurteilung der dorsobasalen Lungenfelder von ventral sowie einen Einblick in die Recessus diaphragmatici ermöglicht.

Normalbefund im B-Mode

Schallkopfnah stellen sich die Strukturen der Thoraxwand inkl. der Rippen dar. Hinter knöchernen Strukturen entsteht ein dorsaler Schallschatten. Daran angrenzend wird die Pleuralinie, eine zarte, hyperechogene Linie, welche der Gewebe-Luft-Grenze entspricht, abgebildet (► **Abb. 2**, ► **Video 1**) [6]. Durch den großen Impedanzunterschied zwischen dem Gewebe der Thoraxwand und der luftgefüllten Lunge kommt es an der Gewebe-Luft-Grenze zur Totalreflexion und axialen Spiegelung der Schallwellen (► **Abb. 2**, ► **Video 1**). Treffen die Schallwellen auf die Spiegelfläche, werden diese vollständig reflektiert und zum Schallkopf zurückgesendet. Ein kleiner Teil der Schallwellen wird vom Schallkopf absorbiert und vom Ultraschallgerät verarbeitet; der Rest wird an der Schallkopfoberfläche erneut reflektiert. Dieser Ablauf setzt sich fort, bis die Schallenergie verbraucht ist. Je länger das Signal bis zur Verarbeitung zwischen Schallkopf und Spiegelfläche hin und her läuft, desto tiefer positioniert das Ultraschallgerät die vermutete Struktur im Bild. So entstehen die nach unten in ihrer Intensität abnehmenden Wiederholungsechos (► **Abb. 2**, ► **Video 1**) [7]. Diese horizontalen Reverberationsartefakte werden in der Lungensonografie als A-Linien bezeichnet (► **Abb. 2**). Im bewegten Bild sieht man zudem das sog. Pleuragleiten, eine atemsynchrone Verschiebung der Pleuralinie gegen die Strukturen der Thoraxwand (► **Video 1**) [8, 9]. Von wesentlicher Bedeutung ist, dass unterhalb der Gewebe-Luft-Grenze nur Ultraschall-Artefakte abgebildet werden können. Zentrale Prozesse, welche von luftgefüllter Lun-

▶ OP-VIDEO



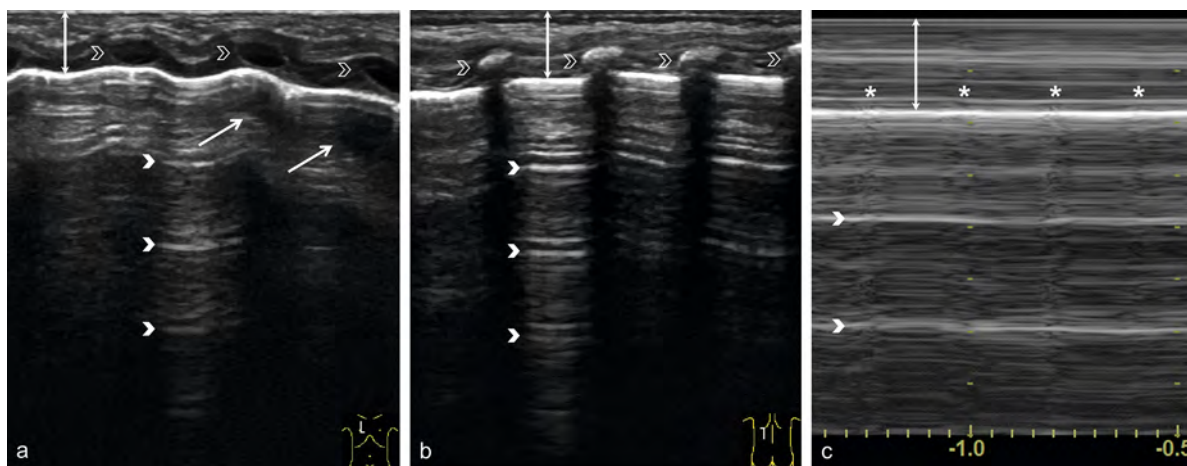
► **Video 1** Regular pleural sliding in a paravertebral longitudinal section. Respiratory synchronous displacement of the hyperechogenic pleural line against the structures of the thoracic wall.

► **Video 1** Reguläres Pleuragleiten in einem paravertebralen Longitudinalschnitt. Atemsynchrone Verschiebung der hyperechogenen Pleuralinie gegen die Strukturen der Thoraxwand.

ge umgeben werden, sind der Sonografie nicht zugänglich. Im Bereich knöcherner Strukturen kommt es zudem zur Absorption der Schallwellen, sodass dahinter eine Beurteilung der Lunge nicht möglich ist. Die Lungenoberfläche kann bei vollständig verknöcherten Thoraxstrukturen zu ca. 70 % sonografisch erfasst werden [2, 5, 6]. Bei Früh- und Neugeborenen ist das Schallfenster allerdings größer, da der noch knorpelige Rippen-Sternum-Bereich eine fast vollständige Erfassung der ventralen Lungenoberfläche ermöglicht (► **Abb. 2a**). Da die luftgefüllte Lunge nur über Artefakte dargestellt werden kann, ist das sonografisch erzeugte Bild – mehr als bei der Darstellung anderer Organe – abhängig vom gewählten Schallkopf, den Geräteeinstellungen und der Erfahrung des Untersuchers. Gerätefunktionen zur Bildoptimierung, wie die Harmonic Imaging, Compound Imaging oder die Cross-Beam-Technik, unterdrücken Ultraschall-Artefakte und beeinflussen so signifikant die Darstellung der für die Lungensonografie relevanten Signale [1, 3].

Normalbefund im M-Mode

Mit dem M-Mode kann das Pleuragleiten in einem Bild visualisiert und damit dokumentiert werden (► **Abb. 2c**). Während sich die Strukturen der Thoraxwand bei ruhiger Atmung nur wenig bewegen und somit im M-Mode glatte horizontale Linien abgebildet werden, kommt es unterhalb der Pleuralinie durch das Pleuragleiten zu einer fein- bis grobkörnigen Darstellung der Wiederholungsechos. Es zeigt sich das sog. Seashore- oder Sandy-



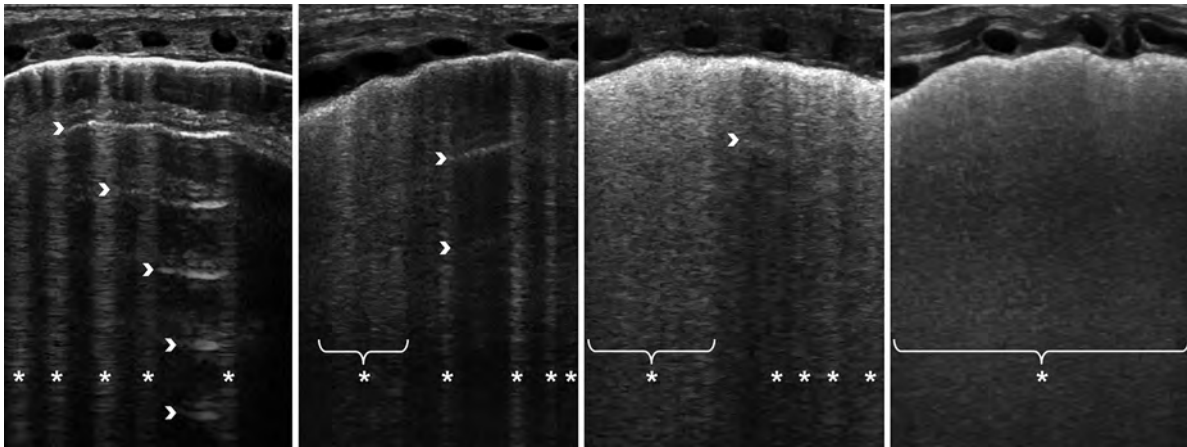
► **Fig. 2** Normal findings. **a** Parasternal longitudinal section from ventral view. The structures of the thoracic wall (double arrow), including the ribs (open arrow heads), are displayed close to the transducer. Due to their high sound conduction velocity, the still cartilaginous, hypochoic ribs lead to an axial misplacement of the adjacent pleural line, which means that it is not displayed as a straight line, but as a wavy line. Below the hyperechoic pleural line, only artifacts are imaged due to total reflection and specular reflection. Horizontal repetition echoes of decreasing intensity, the A-lines (arrowheads), appear. In addition, reflections of the rib cartilage can be seen (oblique arrows). **b** Longitudinal section dorsal view. In contrast to the ventral view, the bony ribs (open arrow heads) lead to an absorption of the sound waves with a dorsal sound shadow. **c** M-mode showing the seashore or sandy beach sign with regular pleural sliding. The structures of the thoracic wall appear as smooth, parallel lines \Rightarrow waves (double arrow). The adjacent prominent hyperechoic line corresponds to the pleural line. Due to pleural sliding, the subsequent repetition echoes are slightly blurred \Rightarrow beach. In addition, the lung pulse (asterisk) can be identified.

► **Abb. 2** Normalbefund. **a** Parasternaler Longitudinalschnitt von ventral. Schallkopfnah zeigen sich die Strukturen der Thoraxwand (Doppelpfeil) inklusive der Rippen (offene Pfeilköpfe). Die noch knorpeligen, echoarmen Rippen führen durch ihre hohe Schall-Leitungs-Geschwindigkeit zu einer axialen Fehlplatzierung der angrenzenden Pleuralinie, wodurch diese nicht als gerade Linie, sondern gewellt abgebildet wird. Unterhalb der hyperechoenen Pleuralinie werden durch Totalreflexion und Spiegelung nur Artefakte abgebildet. Es zeigen sich horizontale, in ihrer Intensität abnehmende Wiederholungsechos, die sog. A-Linien (Pfeilköpfe). Zudem kann man angedeutet Spiegelungen der Rippenknorpel erkennen (schräge Pfeile). **b** Longitudinalschnitt von dorsal. Im Unterschied zur Darstellung von ventral führen die knöchernen Rippen (offene Pfeilköpfe) zu einer Absorption der Schallwellen mit dorsalem Schallschatten. **c** M-Mode mit Darstellung des Seashore- oder Sandy-Beach-Sign bei regelrechtem Pleuragleiten. Die Strukturen der Thoraxwand stellen sich als glatte, parallele Linien dar \Rightarrow Wellen (Doppelpfeil). Die angrenzende prominente hyperechoene Linie entspricht der Pleuralinie. Durch das Pleuragleiten bilden sich die folgenden Wiederholungsechos leicht verschwommen ab \Rightarrow Strand. Zudem kann der Lungenpuls (Sternchen) identifiziert werden.

the sound waves are absorbed in the area of bony structures, so that an assessment of the lungs behind them is also not possible. The lung surface can be sonographically detected in approximately 70 % of fully ossified thoracic structures [2, 5, 6]. In premature and newborn infants, however, the sonic window is larger because the still cartilaginous rib-sternum region allows almost complete coverage of the ventral lung surface (► **Fig. 2a**). Because the air-filled lung can only be visualized via artifacts the sonographically generated image is more dependent on the selected transducer, the device settings and the experience of the examiner than in the presentation of other organs. Device functions for image optimization, such as harmonic imaging, compound imaging or crossbeam technique, suppress ultrasound artifacts and thus significantly influence the display of signals relevant for lung ultrasound [1, 3].

Normal Findings in M-Mode

With M-mode, pleural sliding can be visualized in an image and thus documented (► **Fig. 2c**). Although the structures of the thoracic wall move little during quiet breathing and thus smooth horizontal lines are imaged in M-mode, due to pleural sliding fine- to coarse-grained imaging of the repeat echoes occurs below the pleural line. The so-called seashore or sandy beach sign is visible (► **Fig. 2c**). Under good examination conditions, the lung pulse can also be imaged in M-mode as additional information (► **Fig. 2c**). This involves the conduction of pulsations from the heart and great vessels to the lungs, which results in a small vibration of the pleural line and a vertical artifact in the region of the dorsally-located reverberation artifacts (► **Fig. 2c**). This change is synchronous with the QRS complex and does not involve thoracic wall structures [6, 9]. If the seashore sign and lung pulse cannot be identified optimally, an adjustment of the run in M-mode should be made. Slowing the transducer movement may facilitate visualization of pleural



► **Fig. 3** B-lines and interstitial syndrome in parasternal longitudinal section. Vertical repetitive echoes originating from the pleural line show the B-lines (asterisks), which extend like a laser beam from the pleural line to the end of the screen area. B-lines may occur singly or merge in single or multiple intercostal spaces (brackets). As the intensity of the B-lines increases (left to right), fewer and fewer A-lines (arrowheads) can be seen. If only confluent B-lines without displayable A-lines can be imaged, this is referred to as a sonographically white lung (far right image).

► **Abb. 3** B-Linien und interstitielles Syndrom im parasternalen Longitudinalschnitt. Es zeigen sich von der Pleuralinie ausgehende vertikale Wiederholungsechos, die sog. B-Linien (Sternchen), welche sich wie ein Laserstrahl von der Pleuralinie bis zum Ende der Bildschirmfläche erstrecken. B-Linien können einzeln auftreten oder in einem oder mehreren Interkostalräumen miteinander verschmelzen (Klammern). Mit von links nach rechts zunehmender Intensität der B-Linien lassen sich immer weniger A-Linien (Pfeilköpfe) darstellen. Lassen sich nur noch konfluierende B-Linien ohne darstellbare A-Linien abbilden, bezeichnet man dies als sonografisch weiße Lunge (Bild rechts außen).

Beach-Sign (► **Abb. 2c**). Als Zusatzinformation kann im M-Mode bei guten Untersuchungsbedingungen außerdem der Lungenpuls abgebildet werden (► **Abb. 2c**). Dabei handelt es sich um die Weiterleitung der Pulsationen von Herz und großen Gefäßen an die Lunge, welche zu einer kleinen Erschütterung der Pleuralinie und einem vertikalen Artefakt im Bereich der dorsal gelegenen Reverberationsartefakte führt (► **Abb. 2c**). Diese Veränderung ist synchron zum QRS-Komplex und bezieht die Thorax-Wandstrukturen nicht mit ein [6, 9]. Sind das Seashore-Sign und der Lungenpuls nicht optimal zu identifizieren, sollte eine Anpassung des Durchlaufes im M-Mode erfolgen. Eine Verlangsamung der Laufgeschwindigkeit kann die Visualisierung des Pleuragleitens, eine Beschleunigung der Laufgeschwindigkeit die Identifizierung des Lungenpulses vereinfachen.

Pathologische Befunde

Die gesunde, belüftete Lunge ist nur über ihre Artefakte darstellbar. Durch pathologische Veränderungen von Pleura und subpleuralem Lungengewebe ändern sich deren Schalleigenschaften. Dies führt zu typischen Veränderungen der darstellbaren Ultraschall-Artefakte. Solange die Lunge luftgefüllt ist, können sonografisch weiterhin nur Artefakte abgebildet und zentrale Lungenbereiche nicht erfasst werden [6, 10].

Die wichtigsten sonografischen Charakteristika pulmonaler Erkrankungen stellen vermehrte vertikale Reverberati-

onsartefakte und Lungenkonsolidierungen dar. Zudem können sich Pathologien durch Auffälligkeiten der Pleuralinie oder durch einen sichtbaren Lungenpuls manifestieren. Krankhafte Prozesse im Pleuraspalt präsentieren sich durch pathologisches Pleuragleiten oder die Darstellung von Ergüssen.

B-Linien und interstitielles Syndrom

B-Linien sind senkrecht von der Pleuralinie ausgehende hyperechogene, vertikale Wiederholungsechos, welche sich laserartig von der Pleuralinie bis zum Ende der Bildschirmfläche erstrecken und synchron zum Pleuragleiten bewegen (► **Abb. 3**) [9, 11]. Vor allem die B-Linien-Diagnostik ist abhängig vom gewählten Schallkopf und den Geräteeinstellungen, weshalb die meisten Autoren empfehlen, Geräteoptionen zur Bildoptimierung für die Darstellung der B-Linien zu deaktivieren [1, 3, 12]. Die klassischen B-Linien, welche von einer intakten, glatten Pleuralinie ausgehen, entstehen nach aktuellem Wissensstand an Luft-Flüssigkeits-Grenzflächen im pleuranahen Interstitium und den Pleura-nahen Alveolen. Der Nachweis einzelner B-Linien, vor allem in den basalen Lungenfeldern, gilt als physiologisch. Zeigen sich im Längsschnitt in jeder untersuchten Region mehr als 2 B-Linien pro Interkostalraum, spricht man von einem interstitiellen Syndrom (► **Abb. 3**). Das interstitielle Syndrom gilt als Zeichen eines erhöhten Flüssigkeitsgehaltes der Lunge. Die B-Linien-Diagnostik soll deshalb eine semiquantitative Beurteilung des Luft-zu-Flüssigkeitsverhältnisses ermöglichen. Bei zunehmendem Flüssigkeitsgehalt und abnehmendem Luftgehalt des pleu-

sliding, and increasing the speed may facilitate identification of the pulmonary pulse.

Pathological Findings

The healthy, air-filled lung can only be visualized via its artifacts. Pathological changes in the pleura and subpleural lung tissue alter the acoustic properties of the tissue, leading to typical visualizable changes in the ultrasound artifacts. As long as the lungs are filled with air, only artifacts can be imaged sonographically, and central lung areas cannot be detected [6, 10].

Increased vertical reverberation artifacts and lung consolidations are the main sonographic characteristics of pulmonary disease. In addition, pathology may be manifested by pleural line abnormalities or a visible pulmonary pulse. Pathological processes in the pleural space are presented by pathological pleural sliding or the appearance of effusions.

B-Lines and Interstitial Syndrome

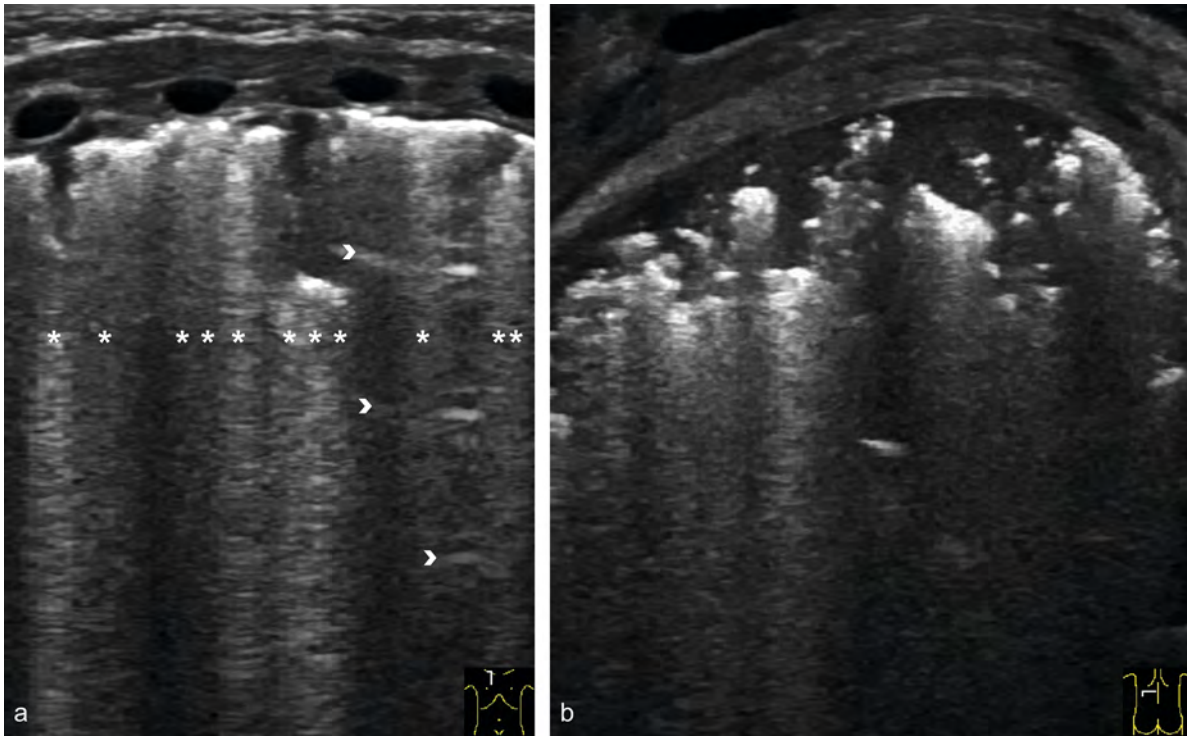
B lines are hyperechoic, vertical repeat echoes originating perpendicularly from the pleural line, which extend laser-like from the pleural line to the end of the screen area and move synchronously with pleural sliding (► Fig. 3) [9, 11]. B-line diagnostics are primarily dependent on the transducer and device settings selected, which is why most authors recommend disabling device options for image optimization for B-line imaging [1, 3, 12]. According to current knowledge, the classic B-lines, which originate from an intact, smooth pleural line, arise at air-fluid interfaces in the pleural interstitium and the pleural alveoli. Detection of single B-lines, especially in the basal lung fields, is considered physiological. Evidence of more than 2 B-lines per intercostal space in the longitudinal section in each region examined is considered an interstitial syndrome (► Fig. 3). Interstitial syndrome is a sign of increased fluid content in the lungs. B-line diagnostics should thus enable a semi-quantitative assessment of the air-to-fluid ratio. Increasing fluid content and decreasing air content of the pleural lung tissue results in an increased visualization of B-lines with a simultaneous decrease in the visualization of A-lines (► Fig. 3). B-lines may occur singly or confluent in one or more intercostal spaces. The maximum variant is referred to as a sonographically white lung (► Fig. 3) [2, 6, 9, 10]. Increased vertical repeat echoes are seen in interstitial and alveolar-interstitial pulmonary edema caused by inflammatory or non-inflammatory processes as well as in lung parenchymal diseases. In fibrotic parenchymal disease, vertical reverberation artifacts are most likely caused by scarred interstitial changes with increase in density of the interstitium. Vertical repeat echoes emanating from an irregular and fragmented pleural line are referred to by some authors as

comet-tail artifacts in contrast to classic B-lines. They are considered as an indication of inflammatory or fibrotic processes (► Fig. 4a) [5]. However, most scientific work in the field of neonatology currently does not yet differentiate between classic B-lines and comet tail artifacts [9, 10, 13].

In premature and newborn babies, an increased interstitial fluid content can be caused by physiological processes in the context of postnatal adaptation as well as by pathological processes. Because the lung physiologically has an increased fluid content in the premature and neonatal stage, the above definition cannot be used synonymously to differentiate between physiological and pathological findings. In most healthy, mature newborns the pulmonary adaptation process is completed within the first 24 hours of life [13, 14]. In contrast, B-lines and interstitial syndrome persist much longer in preterm infants, and norm definitions adapted to gestational week and postnatal age are lacking. However, a ubiquitous white lung is considered pathologic at any age.

Consolidation

Lung consolidation refers to a non-ventilated or poorly ventilated area of the lung, which can thus be visualized using ultrasound. In this case, the air in the alveoli may be displaced or replaced by fluid or ventilation of the alveoli may be inadequate due to insufficient ventilation, airway obstruction or alveolar collapse [2, 9]. Consequently, consolidations are seen in all diseases with inflammatory, mechanically or thromboembolically reduced ventilation. Even minimal subpleural decreased ventilation can be detected with ultrasound. Similarly, reduced ventilation of entire lobes of the lung can be visualized (► Fig. 5); however, only consolidations in contact with the lung surface can be detected [2, 6]. Consolidations lead to an interruption of the pleural line and appear hypoechoic in B-mode (► Fig. 4, 5). In larger consolidations, the lung tissue resembles liver or spleen in echogenicity and echotexture (► Fig. 5). A-lines can no longer be seen below consolidations. The deep, irregular margins of the consolidations are origins of hyperechoic, vertical repeat echoes resembling B-lines (► Fig. 4, 5). In contrast, they do not arise in the area of the pleural line and are therefore classified as comet-tail artifacts (► Fig. 4b) [2, 3]. The contained residual air appears as tubular or tree-like hyperechoic structure in the bronchial system (aerobronchogram) or as islands of residually ventilated alveoli (► Fig. 4b, 5). In contrast to a static aerobronchogram, movements of the residual air in the bronchial system can be observed during inspiration and expiration in a dynamic aerobronchogram. A dynamic aerobronchogram argues against complete mechanical obstruction of the bronchial system (► Video 2).



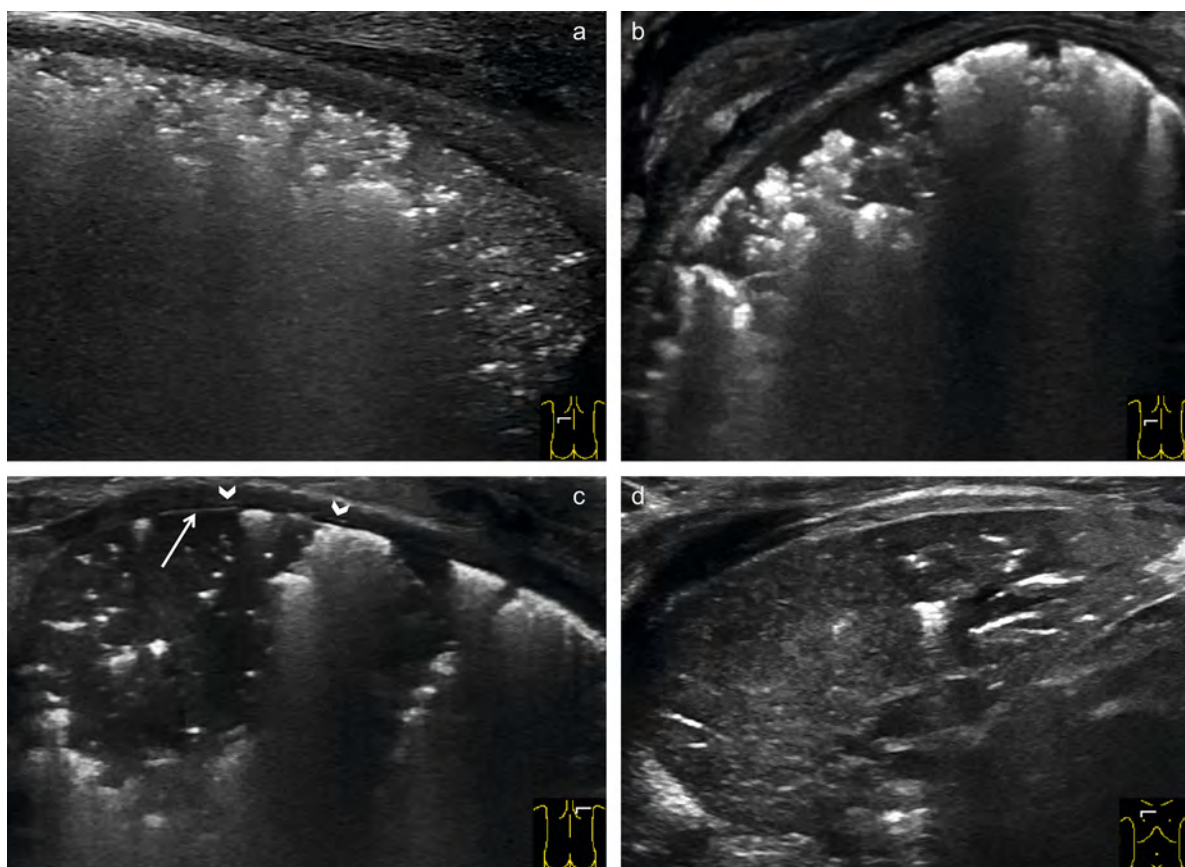
► **Fig. 4** Comet-tail artifacts. **a** Longitudinal ventral section in a premature infant at 23 + 3 gestational weeks with bronchopulmonary dysplasia (2 months old, FiO₂ 0.75 under invasive ventilation). The pleural line presents irregularly and distinctly fragmented, and is interrupted by several smaller and larger hypoechoic structures (reduced ventilation). Vertical repeat echoes emanate from the edges of these hypoechoic areas, which are referred to as comet tail artifacts (asterisks). A-lines (arrowheads) can only be imaged in isolated cases. **b** Intercostal cross-section of reduced ventilation near the pleura in a 26-gestational week preterm infant with respiratory failure due to a severe postnatal CMV infection (6 weeks old, FiO₂ 0.8 under invasive ventilation). Vertical repeat echoes, resembling B-lines, emanate from the irregular, deep margins of homogeneous, low-echo consolidations (micro-atelectases/dystelektases) with fine echo texture. The comet-tail artifacts merge and can only be differentiated to a limited extent.

► **Abb. 4** Kometenschweif-Artefakte. **a** Longitudinalschnitt von ventral bei einem Frühgeborenen von 23 + 3 SSW mit Bronchopulmonaler Dysplasie (2 Monate alt, FiO₂ 0.75 unter invasiver Beatmung). Die Pleuralinie stellt sich unregelmäßig und deutlich fragmentiert dar. Sie wird durch mehrere kleinere und größere hypoechogene Strukturen (Minderbelüftungen) unterbrochen. Von den Rändern dieser hypoechoenen Areale gehen vertikale Wiederholungsechos aus, welche als Kometenschweif-Artefakte (Sternchen) bezeichnet werden. A-Linien (Pfeilköpfe) können nur vereinzelt abgebildet werden. **b** Pleuranaher Minderbelüftung im interkostalen Querschnitt bei einem Frühgeborenen der 26. SSW mit respiratorischer Insuffizienz im Rahmen einer schweren postnatalen CMV-Infektion (6 Wochen alt, FiO₂ 0.8 unter invasiver Beatmung). Von den unregelmäßigen, tiefen Rändern der homogenen, echoarmen Konsolidierungen (Mikro-Atelektasen/Dystelektasen) mit feiner Echotextur gehen vertikale Wiederholungsechos aus, welche B-Linien ähneln. Die Kometenschweif-Artefakte konfluieren und sind nur noch eingeschränkt zu differenzieren.

ranahen Lungengewebes kommt es zu einer vermehrten Darstellung von B-Linien bei parallel abnehmender Darstellbarkeit der A-Linien (► **Abb. 3**). Dabei können B-Linien einzeln auftreten oder in einzelnen oder mehreren Interkostalräumen miteinander verschmelzen. In der Maximalvariante spricht man von einer sonografisch weißen Lunge (► **Abb. 3**) [2, 6, 9, 10]. Vermehrte vertikale Wiederholungsechos zeigen sich sowohl bei interstitiellem und alveolär-interstitiellem Lungenödem durch entzündliche oder nichtentzündliche Prozesse als auch bei Lungenparenchym-Erkrankungen. Bei fibrotischen Parenchym-Erkrankungen werden die vertikalen Reverberationsartefakte am ehesten durch narbige, interstitielle Veränderungen mit Zunahme der Dichte des Interstitiums verursacht. Vertikale Wiederholungsechos, welche von einer irregulären und fragmentierten Pleuralinie ausgehen, werden deshalb

in Abgrenzung zu den klassischen B-Linien von einigen Autoren als Kometenschweif-Artefakte bezeichnet. Sie gelten als Hinweis auf entzündliche oder fibrotische Prozesse (► **Abb. 4a**) [5]. Eine Differenzierung zwischen klassischen B-Linien und Kometenschweif-Artefakten erfolgt aber in den meisten wissenschaftlichen Arbeiten aus dem Gebiet der Neonatologie bisher nicht [9, 10, 13].

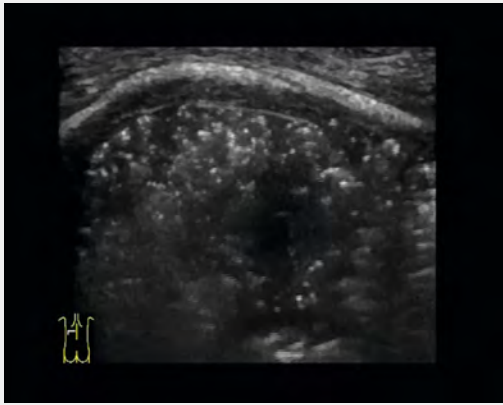
Bei Früh- und Neugeborenen kann ein erhöhter interstitieller Flüssigkeitsgehalt sowohl durch physiologische Prozesse im Rahmen der postnatalen Adaptation als auch durch pathologische Prozesse bedingt sein. Da die Lunge im Früh- und Neugeborenen-Alter physiologisch einen erhöhten Flüssigkeitsgehalt aufweist, kann die o. g. Definition nicht synonym zur Differenzierung zwischen physiologischem und pathologischem Befund an-



► **Fig. 5** Consolidations. **a** Dorsal cross-section in a preterm infant 23 + 3 gestational weeks on day 3 of life (FiO₂ 0.60 under invasive ventilation). A coarse- to fine-grained altered pleural line is seen at the left edge of the image. This pathology extends beyond the subpleural region and corresponds to poorly ventilated lung tissue. This poorly ventilated area with a large amount of displayable residual air merges into a more extensive reduced ventilation on the right edge of the picture with residual air that is hardly displayable. In this area, the lung tissue appears liver-like. **b** Dorsal cross-section of a 26-gestational week preterm infant with respiratory failure due to a severe postnatal CMV infection (6 weeks old, FiO₂ 0.65 under invasive HFO ventilation). A coarsely fragmented, partially absent pleural line is evident. The consolidated lung tissue appears hypoechoic with hyperechoic, bulbous air inclusions and irregular deep margins. A-lines can no longer be displayed dorsal to the consolidation. **c** Dorsal cross-section in a twin premature infant at 23 + 4 gestational weeks at 4 weeks of age (FiO₂ 0.85 under invasive HFO ventilation). The pleural line cannot be displayed in large sections. In these areas, the visceral pleura appears as a very faint hyperechoic line (arrow). A small amount of fluid in the pleural space can also be used to delineate the parietal pleura (arrowheads). In the remaining sections, the pleural line is roughly fragmented. The consolidated lung tissue, which extends into deep regions of the lung, appears hypoechoic with fine echotexture, few roundish to tubular hyperechoic air remnants, and irregularly configured deep margins. **d** Upper lobe atelectasis in a neonate with vein of Galen malformation on invasive ventilation (FiO₂ 0.40). Extensive under-ventilation (atelectasis) of the right upper lobe in cross-section. Lung tissue resembles the spleen. Hyperechoic residual air is barely visible. Since the entire cross-section of the upper lobe is affected, the edges of the reduced ventilation correspond to the pleura, which is why this consolidation is bordered by smooth edges on all sides.

► **Abb. 5** Konsolidierungen. **a** Dorsaler Querschnitt bei einem Frühgeborenen von 23 + 3 SSW am 3. Lebenstag (FiO₂ 0.60 unter invasiver Beatmung). Am linken Bildrand zeigt sich eine grob- bis feinkörnig veränderte Pleuralinie. Diese Pathologie erstreckt sich bis über die subpleurale Region hinaus und entspricht minderbelüftetem Lungengewebe. Dieses minderbelüftete Areal mit viel darstellbarer Restluft geht in eine ausgedehntere Minderbelüftung am rechten Bildrand mit kaum darstellbarer Restluft über. In diesem Bereich stellt sich das Lungengewebe Leber-ähnlich dar. **b** Dorsaler Querschnitt bei einem Frühgeborenen der 26. SSW mit respiratorischer Insuffizienz im Rahmen einer schweren postnatalen CMV-Infektion (6 Wochen alt, FiO₂ 0.65 unter invasiver HFO-Beatmung). Es zeigt sich eine grob-fragmentierte, teils fehlende Pleuralinie. Das konsolidierte Lungengewebe zeigt sich hypoechogen mit hyperechoenen, scholligen Luftsinschlüssen und unregelmäßigen tiefen Rändern. Dorsal der Konsolidierung lassen sich keine A-Linien mehr darstellen. **c** Dorsaler Querschnitt bei einem Zwillingfrühgeborenen von 23 + 4 SSW im Alter von 4 Wochen (FiO₂ 0.85 unter invasiver HFO-Beatmung). Die Pleuralinie lässt sich in großen Abschnitten nicht darstellen. In diesen Bereichen bildet sich die Pleura visceralis als sehr zarte hyperechogene Linie ab (Pfeil). Durch etwas Flüssigkeit im Pleuraspalt ist auch eine Abgrenzung der Pleura parietalis (Pfeilköpfe) möglich. In den übrigen Abschnitten stellt sich die Pleuralinie grob fragmentiert dar. Das konsolidierte Lungengewebe, welches sich bis in tiefe Regionen der Lunge erstreckt, zeigt sich hypoechogen mit feiner Echotextur, wenigen runden bis tubulären hyperechoenen Luftresten und irregulär konfigurierten tiefen Rändern. **d** Oberlappenatelektase bei einem Neugeborenen mit Vena Galeni Malformation unter invasiver Beatmung (FiO₂ 0.40). Ausgedehnte Minderbelüftung (Atelektase) des rechten Oberlappens im Querschnitt. Das Lungengewebe ähnelt dem der Milz. Es lässt sich kaum hyperechogene Rest-Luft darstellen. Da der ganze Querschnitt des Oberlappens betroffen ist, entsprechen die Ränder der Minderbelüftung der Pleura, weshalb diese Konsolidierung allseits von glatten Rändern begrenzt wird.

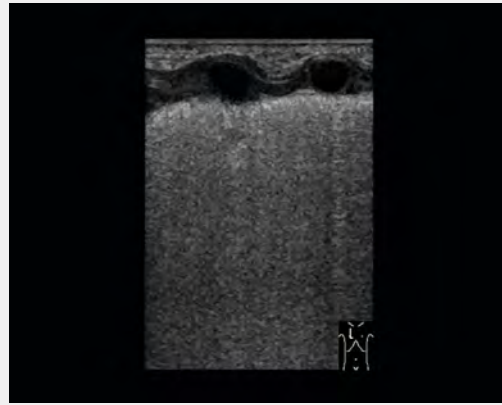
▶ OP-VIDEO



▶ **Video 2** Dynamic aerobronchogram. Dorsal cross-section in the left lower quadrant in a twin premature infant at 23 + 1 weeks of gestation with respiratory global insufficiency (2nd day of life, FiO₂ 0.80 under invasive ventilation). There is a large, hypoechoic consolidation with a lot of residual air. Multiple, hyperechoic air reflexes move synchronously with breathing in the fluid-filled, hypoechoic bronchi.

▶ **Video 2** Dynamisches Aerobronchogramm. Dorsaler Querschnitt im linken unteren Quadranten bei einem Zwilings-Frühgeborenen von 23 + 1 SSW bei respiratorischer Globalinsuffizienz (2. Lebenstag, FiO₂ 0.80 unter invasiver Beatmung). Es zeigt sich eine großflächige, echoarme Konsolidierung mit viel Restluft. In den flüssigkeitsgefüllten, echoarmen Bronchien bewegen sich atemsynchron multiple, hyperechogene Luftreflexe.

▶ OP-VIDEO



▶ **Video 3** Visible lung pulse. Ventral longitudinal section in a preterm triplet at 33 + 6 weeks of gestation with grade III respiratory distress syndrome at the age of 3 hours. Confluent vertical reverberation artifacts are predominant, producing the image of a white lung. In addition, a thickened, coarsely modified pleural line, small subpleural consolidations, and the pulmonary pulse visible on the B-scan can be seen.

▶ **Video 3** Sichtbarer Lungenpuls. Ventraler Longitudinalschnitt bei einem Drillings-Frühgeborenen von 33 + 6 SSW mit Atemnotsyndrom Grad III im Alter von 3 Stunden. Es zeigen sich überwiegend konfluierende vertikale Reverberationsartefakte, welche das Bild einer weißen Lunge hervorrufen. Zudem sind eine verdickte, grobkörnig veränderte Pleuralinie, eine kleine subpleurale Konsolidierung und der im B-Bild sichtbare Lungenpuls zu erkennen.

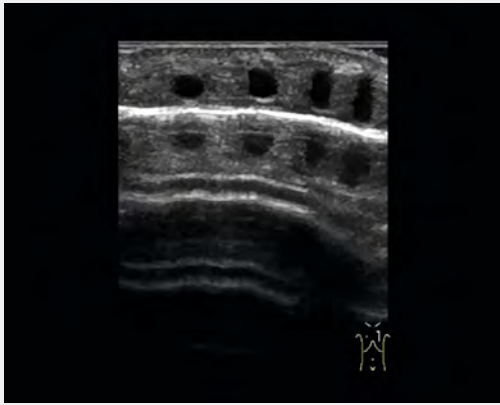
gewendet werden. Bei den meisten gesunden, reifen Neugeborenen ist der pulmonale Adaptationsprozess innerhalb der ersten 24 Lebensstunden abgeschlossen [13, 14]. Bei Frühgeborenen persistieren B-Linien und interstitielles Syndrom dagegen deutlich länger und an Schwangerschaftswoche und postnatales Alter angepasste Normdefinitionen fehlen. Eine ubiquitär weiße Lunge gilt allerdings in jedem Lebensalter als pathologisch.

Konsolidierungen

Unter einer Lungenkonsolidierung versteht man ein nicht belüftetes oder minderbelüftetes Lungenareal, welches dadurch sonografisch darstellbar wird. Dabei kann die Luft in den Alveolen durch Flüssigkeit verdrängt bzw. ersetzt oder die Belüftung der Alveolen durch insuffiziente Ventilation, Luftwegs-Obstruktion oder Alveolarkollaps unzureichend sein [2, 9]. Konsolidierungen zeigen sich folglich bei allen Erkrankungen mit inflammatorisch, mechanisch oder thromboembolisch bedingten Minderbelüftungen. Sonografisch können bereits minimale pleurnahe Minderbelüftungen detektiert werden. Ebenso können Minderbelüftungen ganzer Lungenlappen dargestellt werden (▶ **Abb. 5**); erfasst werden können aller-

dings nur Konsolidierungen mit Kontakt zur Lungenoberfläche [2, 6]. Konsolidierungen führen zu einer Unterbrechung der Pleuralinie und stellen sich im B-Bild echoarm dar (▶ **Abb. 4, 5**). Bei größeren Konsolidierungen ähnelt das Lungengewebe in Echogenität und Echotextur Leber oder Milz (▶ **Abb. 5**). Unterhalb von Konsolidierungen können keine A-Linien mehr dargestellt werden. Die tiefen, unregelmäßigen Ränder der Konsolidierungen sind Ausgangspunkte von hyperechogenen, vertikalen Wiederholungsechos, welche B-Linien ähneln (▶ **Abb. 4, 5**). Im Gegensatz zu diesen, entstehen sie aber nicht im Bereich der Pleuralinie und werden deshalb den Kometenschweif-Artefakten zugeordnet (▶ **Abb. 4b**) [2, 3]. Die enthaltene Restluft zeigt sich als tubuläre oder Bäumchen-artige, hyperechogene Struktur im Bronchialsystem (Aerobronchogramm) oder als Inseln restbelüfteter Alveolen (▶ **Abb. 4b, 5**). Im Gegensatz zum statischen Aerobronchogramm sind beim dynamischen Aerobronchogramm während In- und Expiration Bewegungen der Restluft im Bronchialsystem zu beobachten. Ein dynamisches Aerobronchogramm spricht gegen eine vollständige mechanische Obstruktion des Bronchialsystems (▶ **Video 2**).

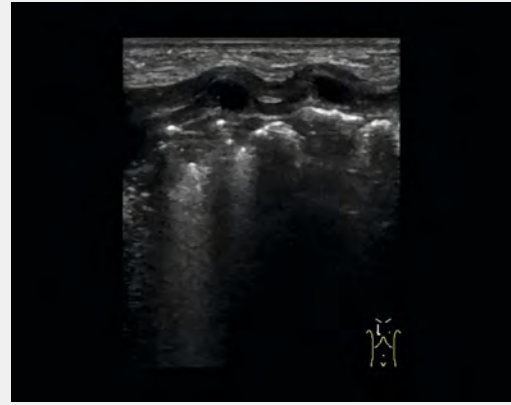▶ OP-VIDEO



▶ **Video 4** Absence of pleural sliding in pneumothorax. Right-sided pneumothorax in a premature baby at 23 + 6 SSW under invasive ventilation. No pleural sliding can be visualized in the moving image. The movements below the tissue-air boundary correspond to reflections of the movements of the thoracic wall structures. In addition, the reflections of the rib cartilages can be seen very clearly.

▶ **Video 4** Fehlendes Pleuragleiten bei Pneumothorax. Rechtsseitiger Pneumothorax bei einem Frühgeborenen von 23 + 6 SSW unter invasiver Beatmung. Im bewegten Bild lässt sich kein Pleuragleiten darstellen. Die Bewegungen unterhalb der Gewebe-Luft-Grenze entsprechen Spiegelungen der Bewegungen der Thorax-Wandstrukturen. Zudem erkennt man sehr deutlich die Spiegelungen der Rippenknorpel.

▶ OP-VIDEO



▶ **Video 5** Absence of pleural sliding during therapeutic selective endobronchial intubation on the left side for bullous emphysema on the right side. On the right side, no regular pleural sliding can be visualized in the parasternal longitudinal section. In addition, consolidations can be seen with the onset of atelectasis. In the case of bullous emphysema, sections with horizontal repeat echoes (overinflated, bullous areas) appear despite the lack of ventilation – the development of complete atelectasis on the right side lasted more than 12 hours. The minimal respiratory movements are due to declining relaxation with little self-breathing.

▶ **Video 5** Fehlendes Pleuragleiten bei therapeutischer, selektiver endobronchialer Intubation links bei bullösem Emphysem rechts. Auf der rechten Seite kann im parasternalen Longitudinalschnitt kein reguläres Pleuragleiten dargestellt werden. Zudem sind Konsolidierungen bei beginnender Atelektasen-Bildung zu erkennen. Bei bullösem Emphysem bilden sich aber trotz fehlender Belüftung Abschnitte mit horizontalen Wiederholungsechos (überblähte, bullöse Areale) ab – die Ausbildung einer Komplett-Atelektase der rechten Seite dauerte dabei über 12 Stunden. Die minimalen Atembewegungen sind durch Nachlassen der Relaxierung mit geringer Eigenatmung bedingt.

In the case of persistently detectable, cystically altered intrathoracic solid tissue or abnormal echogenicity and echotexture, congenital malformations or tumors must also be considered in the differential diagnosis. In such cases, cross-sectional imaging methods can contribute to further etiologic clarification [5, 7].

Changes to the Pleural Line

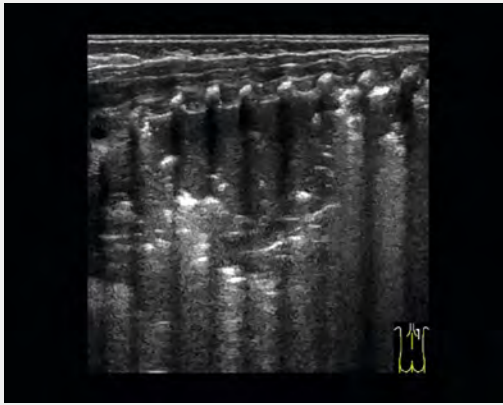
The pleural line is a delicate, hyperechoic line that moves synchronously with breathing (▶ **Video 1**). It does not correspond to the direct visualization of the pleura but rather to the tissue-air boundary. If there is some free fluid in the pleural space, it is possible to differentiate the pleural space and the parietal pleura from the tissue-air boundary using high-resolution linear transducers (▶ **Fig. 5c**). The visceral pleura can only be imaged directly as a very delicate hyperechoic line if there is a lack of air in the lung tissue close to the pleura (▶ **Fig. 5c**) [1, 6, 9]. Pleural and subpleural pathologies result in abnormal presentation of the pleural line. The pleural line can be thickened (> 0.5 mm), irregular, fragmented, coarse-grained or fine-grained, or absent (▶ **Fig. 5**). The comet-tail artifacts described above originate from small sonographically mostly hypoechoic changes near the pleura

(▶ **Fig. 4, 5**). Pleural pathologies can indicate both insufficient ventilation of the lung tissue near the pleura and inflammatory or fibrotic changes [1, 13–16]. Accurate assessment of pleural and subpleural changes is best achieved with high-resolution linear transducers at low penetration depth and focusing on the level of the pathologies using the device options for image optimization.

Visible Lung Pulse

The lung pulse corresponds to the transmission of pulsations from the heart and large vessels to the lung tissue. Under physiological conditions, the lung pulse can only be displayed using M-mode (▶ **Fig. 1c**). If the physical properties of the lung increasingly correspond to those of a solid organ, e. g. in the case of massive alveolo-interstitial fluid accumulation or pronounced insufficient ventilation, the lung pulse is visible in the moving image

▶ OP-VIDEO



▶ **Video 6** Abnormalities of pleural sliding in extensive atelectasis. Dorsal longitudinal section in a premature baby at 23 + 1 weeks of gestation at the age of 6 weeks with global respiratory failure in the context of bronchopulmonary dysplasia (FiO₂ 0.90 under invasive ventilation). Dorsocranially, hardly any movement of the lung against the structures of the thoracic wall can be seen, but further caudally, pleural sliding is clearly detectable.

▶ **Video 6** Auffälligkeiten des Pleuragleitens bei großflächiger Atelektase. Dorsaler Longitudinalschnitt bei einem Frühgeborenen von 23 + 1 Schwangerschaftswochen im Alter von 6 Wochen bei respiratorischer Globalinsuffizienz im Rahmen einer Bronchopulmonalen Dysplasie (FiO₂ 0.90 unter invasiver Beatmung). Dorsokranial sind kaum Bewegungen der Lunge gegen die Strukturen der Thoraxwand zu erkennen; weiter kaudal ist das Pleuragleiten hingegen deutlich nachweisbar.

Bei persistierend darstellbarem, zystisch verändertem oder in Echogenität und Echotextur auffälligem intrathorakalem solidem Gewebe muss differenzialdiagnostisch auch an kongenitale Fehlbildungen oder Tumoren gedacht werden. In diesen Fällen können Schnittbildverfahren zur weiteren ätiologischen Klärung beitragen [5, 7].

Veränderungen der Pleuralinie

Die Pleuralinie ist eine zarte, hyperechogene Linie, welche sich atemsynchron bewegt (▶ **Video 1**). Sie entspricht nicht der direkten Visualisierung der Pleura, sondern der Gewebe-Luft-Grenze. Befindet sich etwas freie Flüssigkeit im Pleuraspalt, gelingt es mit hochauflösenden Linear-schallköpfen, Pleuraspalt und Pleura parietalis von der Gewebe-Luft-Grenze zu differenzieren (▶ **Abb. 5c**). Nur bei fehlender Luft im pleuranahen Lungengewebe kann die Pleura visceralis direkt als sehr zarte hyperechogene Linie abgebildet werden (▶ **Abb. 5c**) [1, 6, 9]. Pleurale und subpleurale Pathologien führen zu einer abnormen Darstellung der Pleuralinie. Die Pleuralinie kann sich verdickt (>0,5 mm), unregelmäßig, fragmentiert, grob- oder feinkörnig verändert abzeichnen oder ganz fehlen (▶ **Abb. 5**). Von kleinen sonografisch meist hypoechogenen, pleura-

nahen Veränderungen gehen die oben beschriebenen Kometenschweif-Artefakte aus (▶ **Abb. 4, 5**). Pleura-Pathologien können sowohl auf eine Minderbelüftung des pleuranahen Lungengewebes als auch auf entzündliche oder fibrotische Veränderungen hinweisen [1, 13–16]. Die genaue Beurteilung pleuraler und subpleuraler Veränderungen gelingt am besten mit hochauflösenden Linear-schallköpfen bei geringer Eindringtiefe und Fokussierung auf Höhe der Pathologien sowie unter Verwendung der Geräteoptionen zur Bildoptimierung.

Sichtbarer Lungenpuls

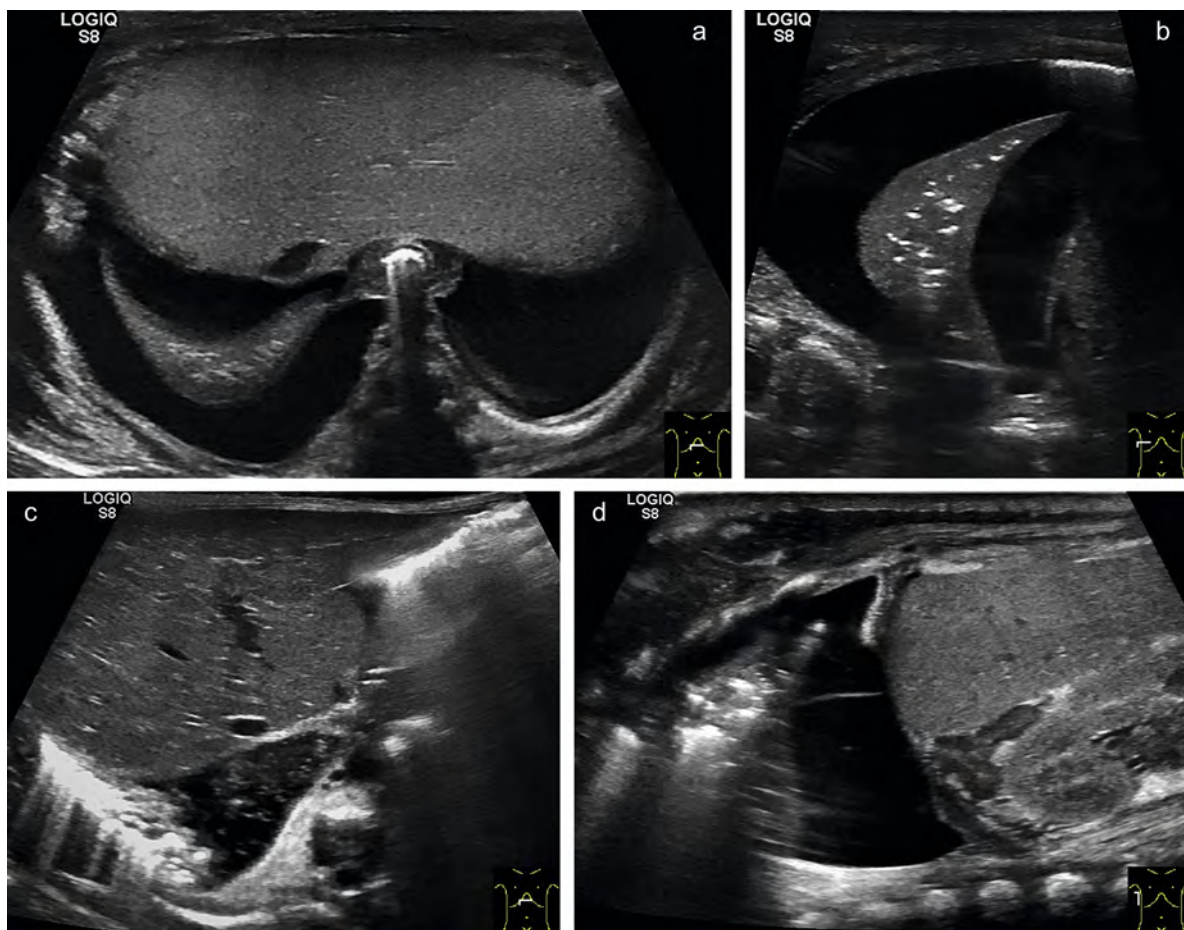
Der Lungenpuls entspricht der Weiterleitung der Pulsationen von Herz und großen Gefäßen an das Lungengewebe. Unter physiologischen Bedingungen kann der Lungenpuls nur mittels M-Mode dargestellt werden (▶ **Abb. 1c**). Entsprechen die physikalischen Eigenschaften der Lunge zunehmend denen eines soliden Organs, z. B. bei massiver alveolointerstitieller Flüssigkeitsansammlung oder ausgeprägten Minderbelüftungen, wird der Lungenpuls hingegen im bewegten Bild sichtbar (▶ **Video 3**) [9]. Die Bedeutung eines sichtbaren Lungenpulses bei sehr kleinen Frühgeborenen wird aufgrund der besonderen anatomischen Verhältnisse allerdings kontrovers diskutiert.

Auffälligkeiten des Pleuragleitens

Kann die atemsynchrone Verschiebung der Lunge gegen die Strukturen der Thoraxwand im bewegten Bild nicht dargestellt werden, spricht man von einem fehlenden Pleuragleiten. Das fehlende Pleuragleiten ist das sonografische Hauptkriterium des Pneumothorax (▶ **Video 4**) [17]. Auffälligkeiten des Pleuragleitens zeigen sich aber nicht nur beim Pneumothorax. Auch bei fehlender oder verminderter Lungenbelüftung durch Tubus-Fehllage im Ösophagus, selektive endobronchiale Intubation (▶ **Video 5**), großflächige Atelektasen (▶ **Video 6**) oder massive Überblähung, lässt sich kein reguläres Pleuragleiten nachweisen. Nach Pleurodese oder bei pleuralen Adhäsionen anderer Ursache kann die Beurteilung des Pleuragleitens nicht mehr für die Pneumothorax-Diagnostik genutzt werden [1, 9, 16, 18]. Die sonografischen Charakteristika des Pneumothorax werden im zweiten Teil dieser Arbeit dargestellt.

Ergüsse

Die Sonografie ermöglicht bei Früh- und Neugeborenen bei richtiger Anwendung bereits die Detektion von wenigen Millilitern intrapleuraler Flüssigkeit [1, 19, 20]. Der Pleuraerguss sammelt sich dabei lageabhängig am tiefsten Punkt der Pleurahöhle, weshalb die Rückenlage zum Ausschluss eines Pleuraergusses zu bevorzugen ist. Die wichtigsten Schnittebenen sind der nach oben geneigte subxiphoidale Oberbauchquerschnitt sowie der sternale und laterale Längsschnitt mit Darstellung der Recessus diaphragmatici. Mithilfe der Sonografie kann die Ausdehnung des Ergusses erfasst sowie seriell und strahlungsfrei am Pa-



► **Fig. 6** Effusion. **a + b** Bilateral serous effusion in the subxiphoid transverse section of the upper abdomen, which is inclined upwards **a** and transverse flank section **b** in a preterm infant with sepsis. The effusion presents anechoic. Compression of the lung results in consolidation of the basal lung fields, allowing the lung to be delineated in a crescent shape with smooth borders within the effusion. **c+d** Right-sided chylous effusion. An effusion with coarse, inhomogeneous internal reflexes can be visualized cranially of the liver in the upward sloping upper abdominal cross-section **c**. Under therapy, the effusion – shown here in a longitudinal section at the level of the midaxillary line – is predominantly free of echoes with individual septa **d**.

► **Abb. 6** Ergüsse. **a + b** Beidseitiger seröser Erguss im nach oben geneigten subxiphoidalen Oberbauchquerschnitt **a** und transversalen Flankenschnitt **b** bei einem Frühgeborenen im Rahmen einer Sepsis. Der Erguss stellt sich echofrei dar. Durch Kompression der Lunge kommt es zur Konsolidierung der basalen Lungenfelder, wodurch sich die Lunge sichelförmig mit glatter Begrenzung innerhalb des Ergusses abgrenzen lässt. **c + d** Rechtsseitiger chylöser Erguss. Im nach oben geneigten Oberbauchquerschnitt lässt sich kranial der Leber ein Erguss mit groben, inhomogenen Binnenreflexen darstellen **c**. Unter Therapie zeigt sich der Erguss – hier in einem Longitudinalschnitt auf Höhe der mittleren Axillarlinie dargestellt – überwiegend echofrei mit einzelnen Septen **d**.

► **Video 3** [9]. However, the significance of a visible lung pulse in very small premature babies is controversially discussed due to the special anatomical conditions.

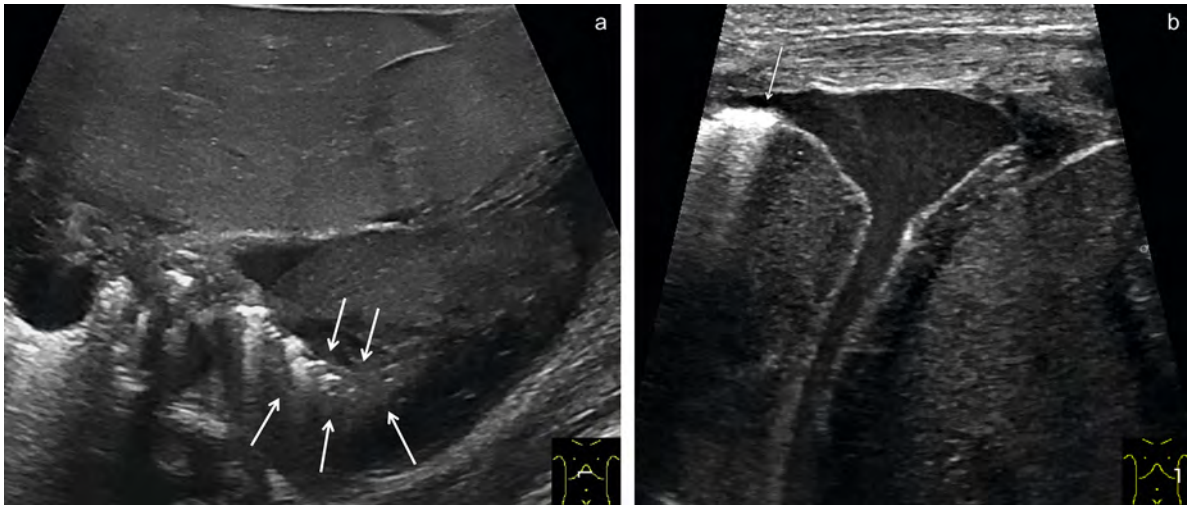
Abnormalities of Pleural Sliding

Absent pleural sliding is when the respiratory-synchronous displacement of the lungs against the structures of the thoracic wall cannot be visualized in the moving image. Absence of pleural sliding is the main sonographic criterion for pneumothorax (► **Video 4**) [17]. However, abnormalities of pleural sliding are not unique to pneumothorax. Regular pleural sliding cannot be demonstrated even with missing or reduced lung ventilation due to tube malposition in the esophagus, selec-

tive endobronchial intubation (► **Video 5**), extensive atelectasis (► **Video 6**) or massive hyperinflation. After pleurodesis or in the presence of pleural adhesions of other causes, assessment of pleural sliding can no longer be used for pneumothorax diagnosis [1, 9, 16, 18]. The sonographic characteristics of pneumothorax are presented in the second part of this paper.

Effusion

Ultrasound allows detection of even a few milliliters of intrapleural fluid in premature and newborn infants when used correctly [1, 19, 20]. Depending on the position, pleural effusion collects at the deepest point of the pleural cavity, which is why the supine position is



► **Fig. 7** Hemothorax in a neonate. **a** An upwardly inclined cross-section of the upper abdomen shows a complex effusion cranial to the left lobe of the liver in the region of the left hemithorax. Overlying the consolidated lung ventrally is a solid-appearing, inhomogeneous process with liver-like echogenicity and echotexture, surrounded by an effusion with fine internal reflexes (erythrocytes). The consolidated, sickle-shaped lung (arrows) is difficult to differentiate from the inhomogeneous effusion. **b** Image of the left diaphragmatic recess in flank section. The proportionally aerated basal lung (arrow) presents hyperechogenic with dorsal vertical repeat echoes. The lung has an inhomogeneous mass (blood coagulum) surrounded by an effusion with fine internal reflexes (erythrocytes). The parietal pleura can be distinguished from the structures of the thoracic wall and the diaphragm as a delicate, hyperechoic line.

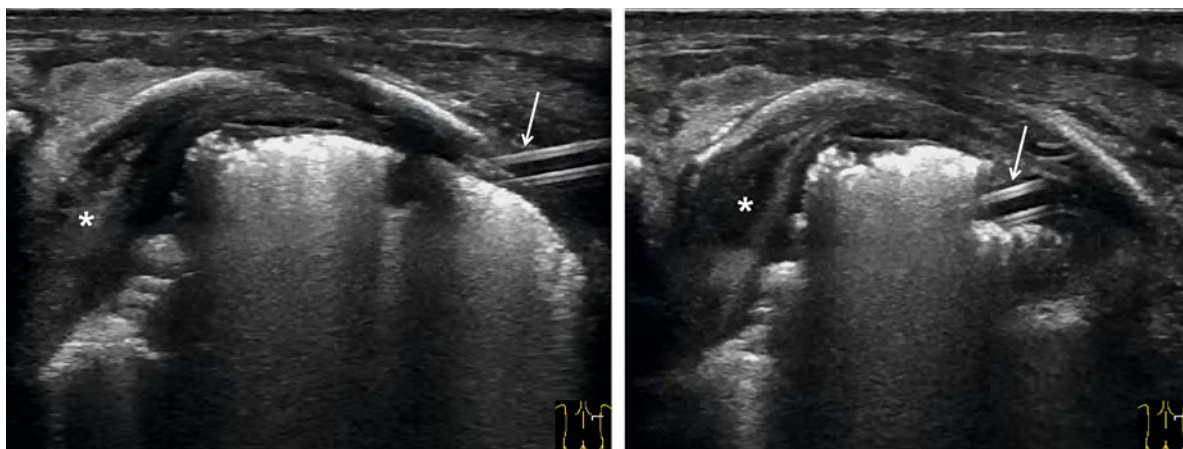
► **Abb. 7** Hämatothorax bei einem Neugeborenen. **a** Im nach oben geneigten Oberbauchquerschnitt zeigt sich kranial des linken Leberlappens im Bereich des linken Hemithorax ein komplexer Erguss. Der konsolidierten Lunge liegt ventral ein solide wirkender, inhomogener Prozess mit Leber-ähnlicher Echogenität und Echotextur auf, umgeben von einem Erguss mit feinen Binnenreflexen (Erythrozyten). Die konsolidierte, sichelförmige Lunge (Pfeile) lässt sich nur schwer von dem inhomogenen Erguss abgrenzen. **b** Darstellung des linken Recessus diaphragmaticus im Flankenschnitt. Die anteilig belüftete basale Lunge (Pfeil) stellt sich hyperechogen mit dorsalen vertikalen Wiederholungsechos dar. Der Lunge liegt eine inhomogene Masse (Blutkoagel) an, umgeben von einem Erguss mit feinen Binnenreflexen (Erythrozyten). Die Pleura parietalis lässt sich als zarte, hyperechogene Linie von den Strukturen der Thoraxwand sowie von denen des Zwerchfells abgrenzen.

tientenbett kontrolliert werden. Eine ausgeprägte basale Kompressions-Atelektase kann dabei einen Hinweis auf eine relevante Ergussmenge darstellen (► **Abb. 6**). Die Sonografie alleine kann weder die Ätiologie eines Ergusses mit ausreichender Sicherheit klären noch eine diagnostische Punktion ersetzen; sie ermöglicht aber eine optimale Beurteilung der Binnenstruktur des Ergusses und ist dabei MRT und CT weit überlegen. Bei der Bewertung der Echogenität und Echotextur eines Ergusses muss allerdings berücksichtigt werden, dass zwar einerseits ein rein seröser Erguss in der Regel echofrei erscheint, andererseits aber ein echofreier Erguss nicht beweisend für ein Transsudat ist. Entzündliche, chylöse oder blutige pleurale Ergüsse präsentieren sich sonografisch meist als komplexe Ergüsse mit feinen oder groben Binnenreflexen, können aber – abhängig vom verwendeten Schallkopf und dem Zeitpunkt der Untersuchung – auch echofrei wirken (► **Abb. 6, 7**). Der Nachweis eines komplexen Ergusses schließt aber ein Transsudat mit hoher Wahrscheinlichkeit aus und sollte deshalb zur genauen ätiologischen Klärung großzügig durch eine diagnostische Punktion ergänzt werden. Diese kann ultraschallgesteuert bereits bei kleinsten Ergussmengen sicher durchgeführt werden [1, 5, 19, 20]. Die korrekte Lage einer Thoraxdrainage kann allein sonografisch

meist nicht mit ausreichender Sensitivität bestätigt werden. Allerdings kann die Sonografie in Zweifelsfällen besser als das ap-Röntgenbild darstellen, ob die Drainage der Lunge ventral oder dorsal anliegt (► **Abb. 8**).

Schlussfolgerungen

Die luftgefüllte Lunge galt lange als der Sonografie nicht zugängliches Organ. Mittlerweile haben viele Studien bewiesen, dass die Ultraschall-Artefakte der Lunge sehr wohl eine sonografische Beurteilung ermöglichen. Zur richtigen Interpretation lungensonografischer Befunde in der Neonatalperiode sind fundierte Kenntnisse über die altersabhängigen Normalbefunde sowie typische pathologische Befunde und deren Bedeutung notwendige Voraussetzung. Sonografische Kennzeichen respiratorischer Erkrankungen sind: Veränderungen der Pleuralinie, vermehrte B-Linien und Kometenschweif-Artefakte, Lungenkonsolidierungen, Auffälligkeiten des Pleuragleitens, ein sichtbarer Lungenpuls sowie die Darstellung von Ergüssen. Diese Abweichungen vom sonografischen Normalbefund werden durch Veränderungen der Schalleigenschaften von Pleura und subpleuralem Lungengewebe hervorgerufen und lassen sich bestimmten, zugrunde liegenden Pathophysiolo-



► **Fig. 8** Ultrasound image of a chest drain in a dorsal intercostal cross-section in a preterm infant with refractory chylothorax. In longitudinal section, the walls of the chest drain appear as hyperechogenic parallel double contours enclosing an anechoic lumen. The left image shows the passage into the pleural cavity. By moving the transducer, the drainage can be followed further intrathoracically (right image). In addition, a thickened pleura and multiple subpleural consolidations are evident. The pleura transitions paravertebrally into a pleural rind (asterisk), which causes displacement and compression of the lung.

► **Abb. 8** Sonografische Darstellung einer Thoraxdrainage in einem dorsalen interkostalen Querschnitt bei einem Frühgeborenen mit therapierefraktärem Chylothorax. Die Wände der Thoraxdrainage stellen sich im Längsschnitt als hyperechogene parallele Doppelkonturen dar, welche ein echofreies Lumen einschließen. Im linken Bild ist der Durchtritt in die Pleurahöhle dargestellt. Durch Verschiebung des Schallkopfes lässt sich die Drainage weiter nach intrathorakal verfolgen (rechtes Bild). Zudem sind eine verdickte Pleura sowie multiple subpleurale Konsolidierungen zu erkennen. Die Pleura geht paravertebral in eine Pleuraschwarte (Sternchen) über, welche eine Verlagerung und Kompression der Lunge verursacht.

preferable to rule out a pleural effusion. The most important sections are the subxiphoid upper abdominal section, which is inclined upwards, and the sternal and lateral longitudinal sections showing the diaphragmatic recess. Using ultrasound, the extent of the effusion can be identified and monitored serially without radiation at the patient's bedside. A pronounced basal compression atelectasis can be an indication of a relevant amount of effusion (► Fig. 6). Ultrasound alone can neither clarify the etiology of an effusion with sufficient certainty nor replace a diagnostic puncture – but it enables an optimal assessment of the internal structure of the effusion and is thus process far superior to MRI and CT. However, when assessing the echogenicity and echotexture of an effusion, it must always be taken into account that a purely serous effusion usually appears anechoic, but on the other hand an anechoic effusion is not evidence of transudate. Inflammatory, chylous or bloody pleural effusions usually present sonographically as complex effusions with fine or coarse internal reflexes, but can also appear anechoic depending on the transducer used and the time of the examination (► Fig. 6, 7). However, detection of a complex effusion excludes a transudate with a high degree of probability and should therefore be substantially supplemented by a diagnostic puncture for precise etiological clarification. This can be performed safely with ultrasound guidance even with the smallest amounts of effusion [1, 5, 19, 20]. The correct position of a chest drain cannot usually be confirmed with sufficient sensitivity by sonography alone. How-

ever, in cases of doubt, ultrasound is superior to AP radiography when depicting whether the drainage of the lung is ventral or dorsal (► Fig. 8).

Conclusions

For a long time, the air-filled lung was considered to be an organ inaccessible to sonography. In the meantime, many studies have shown that ultrasound artifacts of the lungs do allow for a sonographic assessment. A sound knowledge of age-related normal findings as well as typical pathologic findings and their significance is a necessary prerequisite for the correct interpretation of lung sonographic findings. Sonographic hallmarks of respiratory disease include: Pleural line changes, increased B-lines and comet-tail artifacts, lung consolidations, pleural sliding abnormalities, a visible lung pulse, and visualization of effusions. These deviations from normal sonographic findings are caused by changes in the acoustic properties of the pleura and subpleural lung tissue and can be attributed to specific underlying pathophysiologies. Together with the clinical picture, conclusions can be drawn about the existing disease.

However, the examiner should always be aware that mostly artifacts are displayed, that different pathologies can therefore produce very similar or even identical sonographic images and that the display is also influenced by the selected transducer and the device

gien zuordnen. Zusammen mit dem klinischen Bild können so Rückschlüsse auf die bestehende Erkrankung gezogen werden.

Der Untersucher sollte sich aber stets bewusst machen, dass überwiegend Artefakte abgebildet werden, verschiedene Krankheitsbilder deshalb sehr ähnliche oder gar identische sonografische Bilder erzeugen können und die Darstellung zudem vom gewählten Schallkopf und den Geräteeinstellungen beeinflusst wird. Der Lungen-sonografische Befund kann also stets nur im klinischen Kontext korrekt interpretiert werden. Die Lungen-sonografie stellt für oberflächennahe Lungenpathologien ein sehr sensitives bildgebendes Verfahren dar – zentrale, von luftgefüllter Lunge umgebene Pathologien sind der Sonografie jedoch nicht zugänglich. Die Beurteilung kann sich deshalb nur auf die tatsächlich untersuchte Lungenoberfläche beschränken, weshalb eine möglichst vollständige Untersuchung von allen Seiten für eine sichere Diagnostik anzustreben ist.

Interessenkonflikt

Erklärung zu finanziellen Interessen

Forschungsförderung erhalten: nein; Honorar/geldwerten Vorteil für Referententätigkeit erhalten: nein; Bezahlter Berater/interner Schulungsreferent/Gehaltsempfänger: nein; Patent/Geschäftsanteile/Aktien (Autor/Partner, Ehepartner, Kinder) an Firma (Sponsor der Veranstaltung): nein; Patent/Geschäftsanteile/Aktien (Autor/Partner, Ehepartner, Kinder) an Firma (Nicht-Sponsor der Veranstaltung): nein.

Erklärung zu nichtfinanziellen Interessen

Die Autorinnen/Autoren geben an, dass kein Interessenkonflikt besteht.

Korrespondenzadresse

Dr. Simone Schwarz

Clinic for Pediatrics and Adolescent Medicine,
Sana Kliniken Duisburg GmbH
Zu den Rehwiesen 9–11
47055 Duisburg
Germany
Tel.: +49/2 03/7 33 32 96
simone.schwarz@sana.de

settings. Lung ultrasound findings can therefore always only be interpreted correctly in conjunction with the patient's clinical symptoms. Pulmonary sonography is a very sensitive imaging modality for near-surface lung pathologies, but central pathologies surrounded by air-filled lung are not amenable to ultrasound examination. Assessment can therefore only be limited to the lung surface actually examined, which is why a comprehensive examination is desirable for a reliable diagnosis.

Conflict of Interest

Declaration of financial interests

Receipt of research funding: no; receipt of payment/financial advantage for providing services as a lecturer: no; paid consultant/internal trainer/salaried employee: no; patent/business interest/shares (author/partner, spouse, children) in company: no; patent/business interest/shares (author/partner, spouse, children) in sponsor of this CME article or in company whose interests are affected by the CME article: no.

Declaration of non-financial interests

The authors declare that there is no conflict of interest.

Correspondence

Dr. Simone Schwarz

Clinic for Pediatrics and Adolescent Medicine,
Sana Kliniken Duisburg GmbH
Zu den Rehwiesen 9–11
47055 Duisburg
Germany
Tel.: ++49/203/7 33 32 96
simone.schwarz@sana.de

References

- [1] Jaworska J, Buda N, Ciuca IM et al. Ultrasound of the pleura in children, WFUMB review paper. *Med Ultrason* 2021; 23 (3): 339–347
- [2] Dietrich CF, Buda N, Ciuca IM et al. Lung ultrasound in children, WFUMB review paper (part 2). *Med Ultrason* 2021; 23 (4): 443–452
- [3] Mathis G, Horn R, Morf S et al. WFUMB position paper on reverberation artefacts in lung ultrasound: B-lines or comet-tails? *Med Ultrason* 2021; 18 (1): 70–73
- [4] Lichtenstein D. Novel approaches to ultrasonography of the lung and pleural space: where are we now? *Breathe Sheff Engl* 2017; 13: 100–111
- [5] Ammirabile A, Buonsenso D, Di Mauro A. Lung Ultrasound in Pediatrics and Neonatology: An Update. *Healthcare (Basel)* 2021; 9 (8): 1015
- [6] Rea G, Sperandio M, Di Serafino M et al. Neonatal and pediatric thoracic ultrasonography. *J Ultrasound* 2019; 22 (2): 121–130
- [7] Deeg KH, Hofmann V, Hoyer PF. *Ultraschalldiagnostik in Pädiatrie und Kinderchirurgie*. Stuttgart: George Thieme Verlag KG; 2014
- [8] Lichtenstein DA, Mezière GA, Lagoueyte JF et al. A-lines and B-lines: lung ultrasound as a bedside tool for predicting pulmonary artery occlusion pressure in the critically ill. *Chest* 2009; 136 (4): 1014–1020
- [9] Liu J, Copetti R, Sorantin E et al. Protocol and Guidelines for Point-of-Care Lung Ultrasound in Diagnosing Neonatal Pulmonary Diseases Based on International Expert Consensus. *J Vis Exp* 2019. doi:10.3791/58990
- [10] Migliaro F, Salomè S, Corsini I et al. Neonatal lung ultrasound: From paradox to diagnosis and beyond. *Early Hum* 2020; 150: 105184
- [11] Lichtenstein D, Mézière G, Biderman P et al. The comet-tail artifact. An ultrasound sign of alveolar-interstitial syndrome. *Am J Respir Crit Care Med* 1997; 156 (5): 1640–1646
- [12] Dietrich CF, Mathis G, Blaivas M et al. Lung B-line artefacts and their use. *J Thorac Dis* 2016; 8 (6): 1356–1365
- [13] Raimondi F, Yousef N, Migliaro F et al. Point-of-care lung ultrasound in neonatology: classification into descriptive and functional applications. *Pediatr Res* 2021; 90 (3): 524–531
- [14] Chen SW, Fu W, Liu J et al. Routine application of lung ultrasonography in the neonatal intensive care unit. *Medicine (Baltimore)* 2017; 96 (2): e5826 Published online 2017.
- [15] Manolescu D, Davidescu L, Traila D et al. The reliability of lung ultrasound in assessment of idiopathic pulmonary fibrosis. *Clin Interv Aging* 2018; 13: 437–449
- [16] Kumar I, Siddiqui Z, Verma A et al. Performance of semi-quantitative lung ultrasound in the assessment of disease severity in interstitial lung disease. *Ann Thorac Med* 2021; 16 (1): 110–117
- [17] Cattarossi L, Copetti R, Brusa G et al. Lung Ultrasound Diagnostic Accuracy in Neonatal Pneumothorax. *Can Respir J* 2016; 2016: 6515069
- [18] Raimondi F, Rodriguez Fanjul J, Aversa S et al. Lung Ultrasound for Diagnosing Pneumothorax in the Critically Ill Neonate. *J Pediatr* 2016; 175: 74–78.e71
- [19] Soni NJ, Franco R, Velez MI et al. Ultrasound in the Diagnosis and Management of Pleural Effusions. *J Hosp Med* 2015; 10: 811–816
- [20] Kocijancic I, Vidmar K, Ivanovi-Herceg Z. Chest Sonography versus Lateral Decubitus Radiography in the Diagnosis of Small Pleural Effusions. *J Clin Ultrasound* 2003; 31: 69–74

CME-Questions

Question 1

Which statement about lung ultrasound is true?

- A The air-filled lung cannot be assessed sonographically
- B Detection of horizontal reverberation artifacts (A-lines) should always be considered pathological
- C Detection of vertical repeat echoes should always be considered pathological
- D The lung surface can be detected 100 % with ultrasound
- E The ultrasound device, the transducer and device options for image optimization influence the sonographically-generated image

Question 2

Which statement regarding lung ultrasound does **not** apply?

- A The air-filled lung can only be visualized via its artifacts
- B Only pathologies with contact to the lung surface can be detected with ultrasound
- C Pathological changes in the pleura and subpleural lung tissue alter the acoustic properties of the tissue
- D Pathologies surrounded by air-filled lung can also be detected with ultrasound
- E In pathologies of pleura and pleural lung tissue, artifacts are also used to a large extent for sonographic evaluation

Question 3

Which statement about vertical repeat echoes is true?

- A B-lines and comet-tail artifacts are used synonymously by all authors
- B The detection of 3 or more B-lines per intercostal space is always to be considered pathological in newborns
- C Increased vertical repeat echoes are seen in interstitial and alveolar-interstitial pulmonary edema caused by inflammatory or non-inflammatory processes as well as in lung parenchymal diseases
- D The distribution pattern of vertical repeat echoes may provide an indication of underlying disease
- E The classic B-lines, which originate from an inconspicuous pleural line, are interpreted as the sound of lung water

Question 4

Which statement about lung consolidation is true?

- A Lung consolidation refers to a non-ventilated or poorly ventilated area of the lung, which can thus be visualized with ultrasound
- B Only pronounced reduced ventilation can be detected with ultrasound
- C Ultrasound can also be used to reliably detect central reduced ventilation, for example in the context of central pneumonia
- D A dynamic aerobronchogram is evidence of complete mechanical obstruction of the bronchial system
- E If lung consolidation is detected, congenital malformations or tumors need not be considered for differential diagnosis

Question 5

Which statement regarding the plural line does **not** apply?

- A Pleural and subpleural pathologies result in abnormal presentation of the pleural line
- B If the thickness is >0.5 mm, it is called a thickened pleural line
- C Abnormal pleural line visualization may indicate both inadequately ventilated pleural lung tissue and inflammatory or fibrotic changes of visceral pleura or subpleural lung tissue
- D High-resolution linear transducers allow differentiation between pleura parietalis and pleural line
- E Even small abnormalities of the pleural line are always considered pathological in preterm infants

Question 6

Which statement regarding pleural sliding does **not** apply?

- A With regular pleural sliding, pneumothorax can be reliably ruled out in the examined area
- B Abnormalities of pleural sliding are evidence of pneumothorax
- C Absence of pleural sliding may indicate esophageal tube malposition or unilateral endobronchial intubation
- D After pleurodesis or in the presence of pleural adhesions of other causes, assessment of pleural sliding can no longer be used for pneumothorax diagnosis
- E The so-called seashore or sandy beach sign is visible in regular pleural sliding in M-mode

► Additional questions on the next page...

Punkte sammeln auf CME.thieme.de



Diese Fortbildungseinheit ist in der Regel 12 Monate online für die Teilnahme verfügbar. Unter <https://eref.thieme.de/cxkds6g> oder über den QR-Code kommen Sie direkt zur Startseite des Wissenstests und zum Artikel. Sie finden dort auch den genauen Einsendeschluss. Sollten Sie Fragen zur Online-Teilnahme haben, finden Sie unter <https://cme.thieme.de/hilfe> eine ausführliche Anleitung.

Wir wünschen viel Erfolg beim Beantworten der Fragen!

VNR 2760512023163510878



Frage 1

Welche Aussage zur Lungensonografie trifft zu?

- A Die luftgefüllte Lunge lässt sich sonografisch nicht beurteilen
- B Der Nachweis von horizontalen Reverberationsartefakten (A-Linien) ist stets als pathologisch zu werten
- C Der Nachweis von vertikalen Wiederholungsechos ist stets als pathologisch zu werten
- D Die Lungenoberfläche kann sonografisch zu 100 % erfasst werden
- E Das Ultraschallgerät, der Schallkopf sowie Geräteoptionen zur Bildoptimierung beeinflussen das sonografisch erzeugte Bild

Frage 2

Welche Aussage zur Lungensonografie trifft **nicht** zu?

- A Die luftgefüllte Lunge ist nur über ihre Artefakte darstellbar
- B Sonografisch erfasst werden können nur Pathologien mit Kontakt zur Lungenoberfläche
- C Durch pathologische Veränderungen der Pleura und des subpleuralen Lungengewebes ändern sich die Schalleigenschaften des Gewebes
- D Auch von luftgefüllter Lunge umgebene Pathologien können sonografisch erfasst werden
- E Auch bei Pathologien von Pleura und pleuranahem Lungengewebe werden zu einem großen Teil Artefakte zur sonografischen Beurteilung genutzt

Frage 3

Welche Aussage zu vertikalen Wiederholungsechos trifft zu?

- A B-Linien und Kometenschweif-Artefakte werden von allen Autoren synonym verwendet
- B Der Nachweis von 3 oder mehr B-Linien pro Interkostalraum ist bei Neugeborenen stets als pathologisch zu werten
- C Vermehrte vertikale Wiederholungsechos zeigen sich sowohl bei interstitiellem und alveolär-interstitiellem Lungenödem durch entzündliche oder nichtentzündliche Prozesse als auch bei Lungenparenchym-Erkrankungen
- D Das Verteilungsmuster der vertikalen Wiederholungsechos kann einen Hinweis auf die zugrundeliegende Erkrankung geben
- E Die klassischen B-Linien, welche von einer unauffälligen Pleuralinie ausgehen, werden als „sound of lung water“ interpretiert

Frage 4

Welche Aussage zu Lungenkonsolidierungen trifft zu?

- A Unter einer Lungenkonsolidierung versteht man ein nicht belüftetes oder minderbelüftetes Lungenareal, welches dadurch sonografisch darstellbar wird
- B Sonografisch können nur ausgeprägte Minderbelüftungen erfasst werden
- C Sonografisch können auch zentrale Minderbelüftungen, zum Beispiel im Rahmen einer zentralen Pneumonie, sicher erfasst werden
- D Ein dynamisches Aerobronchogramm spricht für eine vollständige mechanische Obstruktion des Bronchialsystems
- E Bei Nachweis einer Lungenkonsolidierung muss differenzialdiagnostisch nicht an kongenitale Fehlbildungen oder Tumore gedacht werden

Frage 5

Welche Aussage zur Pleuralinie trifft **nicht** zu?

- A Pleurale und subpleurale Pathologien führen zu einer abnormen Darstellung der Pleuralinie
- B Bei einer Dicke von > 0,5 mm spricht man von einer verdickten Pleuralinie
- C Eine abnorme Darstellung der Pleuralinie kann sowohl auf ein minderbelüftetes pleuranahes Lungengewebe als auch auf entzündliche oder fibrotische Veränderungen von Pleura visceralis oder subpleuralem Lungengewebe hinweisen
- D Mit hochauflösenden Linearschallköpfen ist eine Differenzierung zwischen Pleura parietalis und Pleuralinie möglich
- E Bereits kleine Auffälligkeiten der Pleuralinie sind bei Frühgeborenen stets als pathologisch zu werten

► Weitere Fragen auf der folgenden Seite...

CME Questions

Continuation ...

Question 7

Which statement about pleural effusions is true?

- A Ultrasound can only reliably detect a pleural effusion in neonates above a volume of approximately 150 ml
- B When looking for effusions, the prone position is preferred for neonates
- C Ultrasound can reliably clarify the etiology of an effusion and replace a diagnostic puncture
- D Ultrasound allows optimal visualization of the internal structure of an effusion, and is superior to MRI and CT
- E The correct position of a chest drain cannot usually be confirmed exactly by ultrasound alone

Question 8

Which statement regarding pleural effusions does not apply?

- A Evidence of an anechoic effusion is probative of a transudate
- B Inflammatory, chylous, or bloody pleural effusions usually present sonographically as a complex effusion
- C A hemothorax may also appear anechoic depending on the transducer used and the time of diagnosis
- D For etiological clarification, a diagnostic puncture should be performed, especially in the case of complex effusions
- E Using ultrasound, even the smallest amounts of effusion can be punctured under ultrasound guidance

Question 9

Which statement about lung ultrasound does not apply?

- A The most important sonographic abnormalities in respiratory diseases include pleural line changes, increased B-lines and comet tail artifacts, lung consolidations, pleural sliding abnormalities, a visible lung pulse, as well as visualization of effusions
- B The deviations from normal sonographic findings are caused by changes in the acoustic properties of the pleura and subpleural lung tissue
- C Ultrasound alone enables an exact diagnosis
- D Different pathologies can produce very similar or even identical sonographic images
- E Ultrasound assessment can only be limited to the lung surface actually examined, therefore a comprehensive examination is desirable for a reliable diagnosis.

Question 10

Which statement about lung ultrasound is true?

- A Lung ultrasound findings can therefore always only be interpreted correctly in conjunction with the patient's clinical symptoms
- B Central pathologies surrounded by air-filled lung are visible during ultrasound examination
- C High-resolution linear transducers are unsuitable for pulmonary ultrasound in the neonatal stage
- D Device settings for parenchymal organs can be adopted for lung ultrasound
- E It is not necessary to change the patient's position for the most complete ultrasound evaluation of the lungs

Punkte sammeln auf CME.thieme.de

Frage 6

Welche Aussage zum Pleuragleiten **nicht** trifft zu?

- A Bei regulärem Pleuragleiten kann im untersuchten Bereich ein Pneumothorax sicher ausgeschlossen werden
- B Auffälligkeiten des Pleuragleitens beweisen einen Pneumothorax
- C Fehlendes Pleuragleiten kann auf eine Tubus-Fehllage im Ösophagus oder auf einseitige endobronchiale Intubation hinweisen
- D Nach Pleurodese oder bei pleuralen Adhäsionen anderer Ursache kann die Beurteilung des Pleuragleitens nicht mehr sicher für die Pneumothorax-Diagnostik genutzt werden
- E Bei regulärem Pleuragleiten zeigt sich im M-Mode das sog. Seashore- oder Sandy-Beach-Sign

Frage 7

Welche Aussage zu Pleuraergüssen trifft zu?

- A Die Sonografie kann einen Pleuraerguss bei Neonaten erst ab einer Menge von ca. 150 ml sicher erfassen
- B Zur Suche nach Ergüssen ist bei Neonaten die Bauchlage zu bevorzugen
- C Die Sonografie kann die Ätiologie eines Ergusses sicher klären und eine diagnostische Punktion ersetzen
- D Der Ultraschall ermöglicht eine optimale Darstellung der Binnenstruktur eines Ergusses und ist dabei MRT und CT überlegen
- E Die Korrekte Lage einer Thoraxdrainage kann allein sonografisch immer exakt bestimmt werden

Frage 8

Welche Aussage zu Pleuraergüssen trifft nicht zu?

- A Der Nachweis eines echofreien Ergusses ist beweisend für ein Transsudat
- B Entzündliche, chylöse oder blutige pleurale Ergüsse stellen sich sonografisch meist als komplexer Erguss dar
- C Ein Hämatothorax kann – abhängig vom verwendeten Schallkopf und dem Zeitpunkt der Diagnosestellung – auch echofrei erscheinen
- D Zur ätiologischen Klärung sollte vor allem bei komplexen Ergüssen eine diagnostische Punktion durchgeführt werden
- E Mithilfe der Sonografie können dabei bereits kleinste Ergussmengen ultraschallgesteuert punktiert werden

Frage 9

Welche Aussage zur Lungensonografie **nicht** trifft zu?

- A Die wichtigsten sonografischen Auffälligkeiten bei respiratorischen Erkrankungen sind Veränderungen der Pleuralinie, vermehrte B-Linien und Kometenschweif-Artefakte, Lungenkonsolidierungen, Auffälligkeiten des Pleuragleitens, ein sichtbarer Lungenpuls sowie die Darstellung von Ergüssen
- B Die Abweichungen vom sonografischen Normalbefund werden durch Veränderungen der Schalleigenschaften von Pleura und subpleuralem Lungengewebe hervorgerufen
- C Allein durch die Sonografie ist eine exakte Diagnosestellung möglich
- D Verschiedene Krankheitsbilder können sehr ähnliche oder gar identische sonografische Bilder erzeugen
- E Die sonografische Beurteilung kann sich nur auf die untersuchte Lungenoberfläche beschränken, weshalb eine möglichst vollständige Untersuchung von allen Seiten für eine sichere Diagnostik anzustreben ist

Frage 10

Welche Aussage zur Lungensonografie trifft zu?

- A Der lungensonografische Befund kann meist nur zusammen mit der Klinik des Patienten korrekt interpretiert werden
- B Auch zentrale, von luftgefüllter Lunge umgebene Pathologien sind der Sonografie zugänglich
- C Hochauflösende Linearschallköpfe sind für die Lungensonografie in der Neonatalperiode ungeeignet
- D Für die Lungensonografie können die Geräteeinstellungen für parenchymatöse Organe übernommen werden
- E Für eine möglichst vollständige sonografische Beurteilung der Lunge ist eine Lageänderung des Patienten nicht erforderlich

Continuing Medical Education (CME) – important note for readers outside Austria, Germany and Switzerland

At present, certification of the Continuing Medical Education features in Ultraschall in der Medizin/European Journal of Ultrasound (UIM/EJU) is officially recognised by the German and Austrian medical associations and by the Swiss Ultrasound Society. Participants residing in other countries may please address their national medical association or their national specialist society for recognition of their CME scores.

Participation is possible via internet under <http://cme.thieme.com>. For one Continuing Medical Education unit you will be credited with 3 score points. To be awarded this score, 70% of the questions must have been answered correctly. The CME unit in the present issue is available online for 12 months for CME participation.

CME participation for this article can be done online under <http://cme.thieme.com>.

CME-Fortbildung mit Ultraschall in der Medizin

Für Teilnehmer in Deutschland

Die Fortbildung in Ultraschall in der Medizin wurde von der Nordrheinischen Akademie für Ärztliche Fort- und Weiterbildung für das Fortbildungszertifikat anerkannt, das heißt, die Vergabe der Punkte kann direkt durch die Thieme Verlagsgruppe erfolgen. Die Fortbildung in Ultraschall in der Medizin gehört zur Kategorie „strukturierte interaktive Fortbildung“. Entsprechend einer Absprache der Ärztekammern werden die von der Nordrheinischen Akademie für Ärztliche Fort- und Weiterbildung anerkannten Fortbildungsveranstaltungen auch von den anderen zertifizierenden Ärztekammern anerkannt.

Für Teilnehmer in Österreich

Die Fortbildungspunkte der Ultraschall in der Medizin werden gemäß der Novellierung der DFP-

Richtlinien vom 23.6.2005 (§26 Abs. 3) auch von den österreichischen Ärztekammern anerkannt.

Für Teilnehmer in der Schweiz

Die Fortbildungspunkte der Ultraschall in der Medizin werden gemäß der Richtlinien der SGUM im Rahmen der 15 Credits für das Selbststudium anerkannt. Die Kontrolle der Fortbildung durch die SGUM/SSUM erfolgt im Auftrag der FMH (Federation Medicorum Helveticorum) im Rahmen der Fortbildungsordnung.

Datenschutz

Ihre Daten werden ausschließlich für die Bearbeitung dieser Fortbildungseinheit verwendet. Es erfolgt keine Speicherung der Ergebnisse über die für die Bearbeitung der Fortbildungseinheit notwendige Zeit hinaus. Die Daten werden nach Versand der Testate anonymisiert. Namens- und Adressangaben dienen nur dem Versand der Testate. Die Angaben zur Person dienen nur statistischen Zwecken und werden von den Adressangaben getrennt and anonymisiert verarbeitet.

Teilnahme

Jede Ärztin und jeder Arzt soll das Fortbildungszertifikat erlangen können. Deshalb ist die Teilnahme am CME-Programm von Ultraschall in der Medizin nicht an ein Abonnement geknüpft! Die Teilnahme ist im Internet unter <http://cme.thieme.de> möglich. Im Internet muss man sich registrieren, wobei die Teilnahme an Fortbildungen abonnierter Zeitschriften ohne Zusatzkosten möglich ist. Die Fortbildungseinheit in diesem Heft ist 12 Monate online für eine CME-Teilnahme verfügbar.

Teilnahmebedingungen

Für eine Fortbildungseinheit erhalten Sie 3 Fortbildungspunkte im Rahmen des Fortbildungszertifikats. Hierfür müssen 70% der Fragen richtig beantwortet sein.

CME-Fortbildung für Nicht-Abonnenten

Teilnehmer, die nicht Abonnenten von Ultraschall in der Medizin sind, können für die Internet-Teilnahme dort direkt ein Guthaben einrichten, von dem pro Teilnahme ein Unkostenbeitrag abgebucht wird.

Die CME-Teilnahme für diesen Beitrag ist online möglich unter <http://cme.thieme.de>.

CME.thieme.de

CME-Teilnahme

- ▶ Viel Erfolg bei Ihrer CME-Teilnahme unter <http://cme.thieme.de>
- ▶ Diese Fortbildungseinheit ist 12 Monate online für eine CME-Teilnahme verfügbar.
- ▶ Sollten Sie Fragen zur Online-Teilnahme haben, unter <http://cme.thieme.de/hilfe> finden Sie eine ausführliche Anleitung.