

Evidenz in der lokalen Therapie chronischer Wunden: Was ist gesichert?

Evidence in the Local Therapy of Chronic Wounds: What is Proved?

Autoren

Ewa Klara Stürmer¹, Joachim Dissemund²

Institute

- 1 Universitäres Herz- und Gefäßzentrum, Klinik und Poliklinik für Gefäßmedizin, Universitätsklinikum Hamburg-Eppendorf, Hamburg, Deutschland
- 2 Klinik für Dermatologie, Universitätsklinikum Essen, Essen, Deutschland

Schlüsselwörter

Chronische Wunden, Wundtherapie, Kompressionstherapie, Antiseptik, Unterdruck-Wundtherapie

Key words

Chronic wounds, wound therapy, compression therapy, antiseptics, negative pressure wound therapy

Bibliografie

Phlebologie 2022; 51: 79–87

DOI 10.1055/a-1755-4959

ISSN 0939-978X

© 2021. Thieme. All rights reserved.

Georg Thieme Verlag KG, Rüdigerstraße 14,
70469 Stuttgart, Germany

Zitierweise für diesen Artikel Akt Dermatol 2021; 47: 314–322. doi: 10.1055/a-1469-7828

Korrespondenzadresse

Prof. Dr. med. Ewa Klara Stürmer
Universitätsklinikum Hamburg-Eppendorf
Universitäres Herz- und Gefäßzentrum, Klinik und Poliklinik für Gefäßmedizin, Martinistraße 52, 20246 Hamburg, Deutschland
e.stuermer@uke.de

ZUSAMMENFASSUNG

Chronische Wunden sind ein komplexes Symptom verschiedener Grunderkrankungen. Sie können bspw. vaskulärer, metabolischer oder immunologischer Genese sein. Auch wenn die Therapie dieser Grunderkrankungen im Vordergrund steht und zielführend ist, so beeinflussen diese Wunden die Lebens-

qualität der einzelnen Patienten oder Patientinnen stark. Zur Lokaltherapie chronischer Wunden steht ein breites Portfolio an Möglichkeiten zur Verfügung. Anders als in anderen Bereichen der Medizin ist die Evidenz für die verschiedenen Lokaltherapeutika meist gering. Deshalb rücken Experten-Empfehlungen und Leitlinien an ihre Stelle, die sinnvolle Behandlungspfade aufzeigen. Die wichtigsten Fragestellungen in der täglichen Praxis betreffen die Wahl und Effektivität der Wundspülung und des Wunddebridements, das Exsudatmanagement, den Einsatz von antimikrobiellen Wirkstoffen in Lösungen und Wundauflagen, die Unterdruck-Wundtherapie (NPWT) und die Indikationsstellung zur Kompressionstherapie. Trotz des Mangels an Evidenz folgt die Behandlung chronischer Wunde einigen grundlegenden Prinzipien, die im folgenden Artikel inklusive der dazugehörigen Behandlungsempfehlungen dargestellt werden.

ABSTRACT

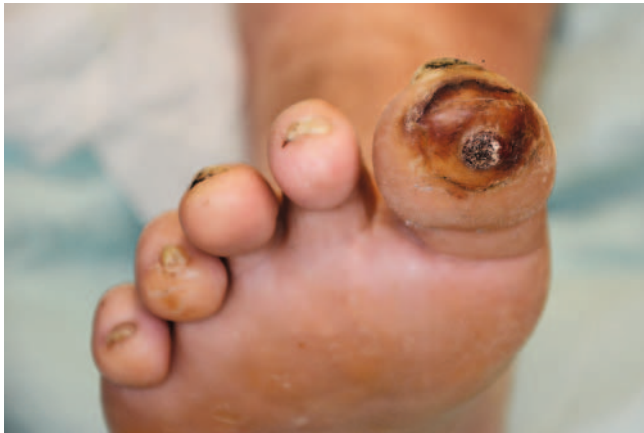Chronic wounds are a comprehensive symptom of various underlying diseases. For example, they can be vascular, metabolic or immunological in nature. Even if the therapy of these underlying diseases is in the focus, these wounds have a great impact on the quality of life of the individual patient. A broad portfolio of choices is available for the local therapy of chronic wounds. In contrast to other fields of medicine, the evidence for the various local therapeutic options is mostly limited. Therefore, expert recommendations, guidelines, and directives are replacing them to provide reasonable treatment pathways. The most important issues in daily practice relate to the choice and efficacy of wound irrigation and debridement, exudate management, the use of antimicrobial agents in solutions and wound dressings, negative pressure wound therapy (NPWT), and the indications for compression therapy. Despite the lack of evidence, the management of chronic wounds adheres to some fundamental principles, which are outlined in the following article, including the related treatment recommendations.

Einleitung

Wunden werden als chronisch bezeichnet, wenn sie länger als 8 Wochen bestehen [1]. Allerdings werden auch neu aufgetretene

Wunden bei Patienten und Patientinnen, die bereits schwerheilende Wunden haben oder hatten, von Beginn als „chronisch“ bezeichnet, da sie erfahrungsgemäß nicht regelhaft heilen. Ein Beispiel dafür ist das diabetische Fußsyndrom (DFS) mit rezidivie-

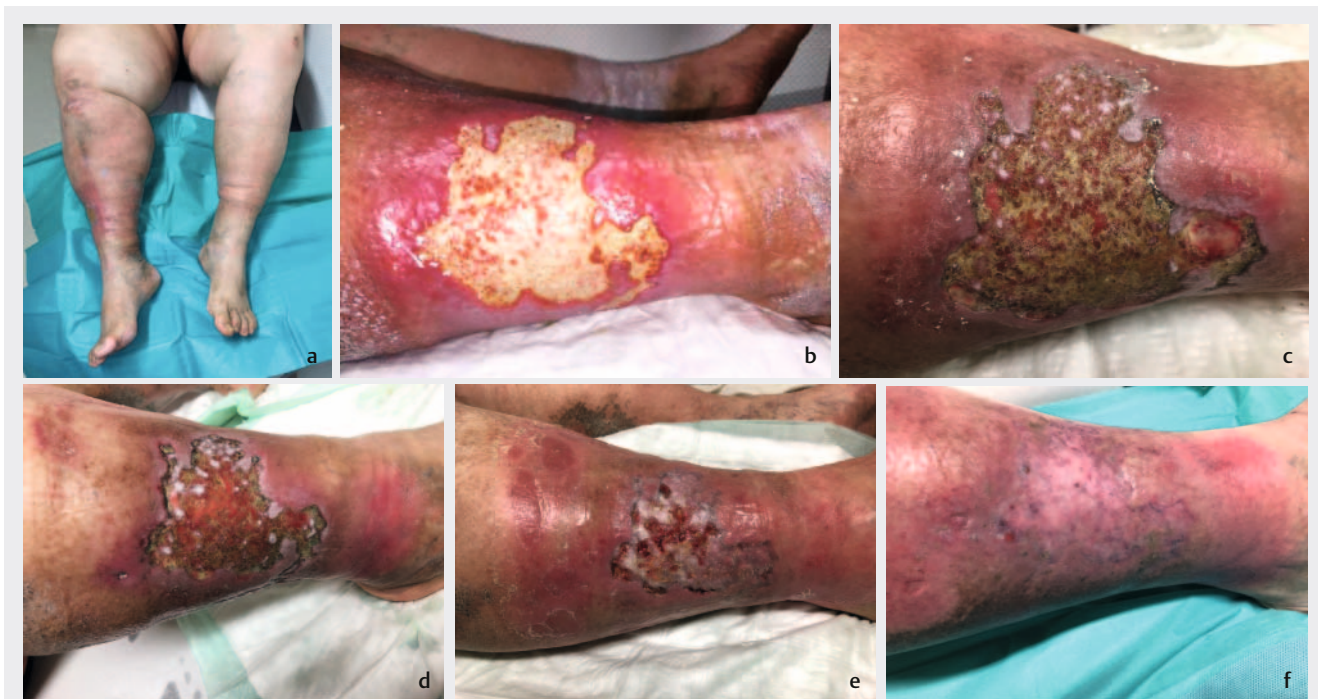
renden Wunden (► **Abb. 1**), mal in Remission, dann wieder mit spontaner Eröffnung durch unbemerkte lokale Drucküberbelastung (z. B. durch Schuhwerk), basierend auf der diabetischen Neuropathie, häufig in Kombination mit einer Makroangiopathie.



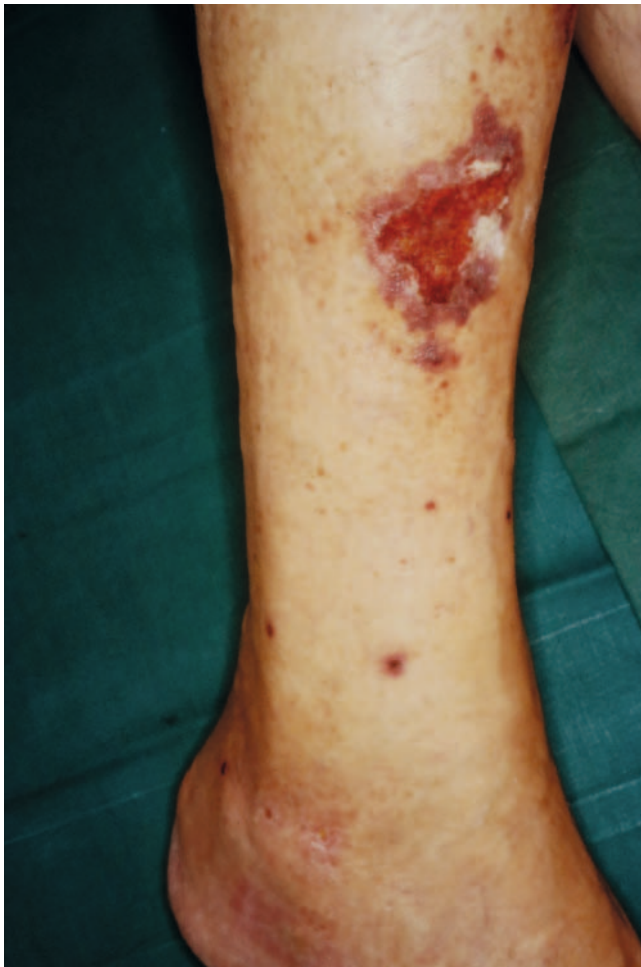► **Abb. 1** Patient mit insuffizient eingestelltem Diabetes mellitus Typ II und einem schmerzlosen diabetischen Fußulkus. Die Hyperkeratose zeigt deutlich die Fußfehlbelastung bei Polyneuropathie. Daher ist die Druckentlastung mittels adäquatem Schuhwerk die wichtigste konservative Therapiemaßnahme. In der Wundtherapie steht das Debridement aktuell im Vordergrund (Quelle: Dissemond).

Leitlinien, Standards und Expertenkonsens

Chronische Wunden sind ein Symptom verschiedener Grunderkrankungen, wie z. B. periphere arterielle Verschlusskrankung (pAVK), chronisch-venöse Insuffizienz (CVI) (► **Abb. 2**) und Diabetes mellitus, oder auch (auto-)immunologischer Genese wie z. B. das Pyoderma gangraenosum oder Vaskulitis (► **Abb. 3**). Ihre Behandlung ist komplex, da nur eine Kombination aus ursachenspezifischer Therapie der Grunderkrankungen und individuell adaptierter Lokalthherapie wundheilungsfördernd und damit effektiv ist. Zu Letzterer steht den behandelnden Ärzten und Ärztinnen eine Vielfalt an Therapieoptionen zur Verfügung. Das Angebot an Lokalthapeutika ist bereits sehr groß und immer neue Produkte drängen auf den Markt. Gute klinische Studien oder Evidenzbasierte Leitlinien zur Lokalthherapie chronischer Wunden sind jedoch rar. Die existierende und in Novellierung befindliche S3-Leitlinie der AWMF aus dem Jahr 2012 zur „Lokalthherapie chronischer Wunden bei den Risiken CVI, pAVK und Diabetes mellitus“ [2], an deren Verfassung 12 Fachgesellschaften sowie Patienten und Patientinnen beteiligt waren, ist im Praxisalltag wenig hilfreich: Aus der umfassenden Analyse von 4998 systematischen Referenzen zur Wundbehandlung mit Identifizierung von 26 systematischen Übersichtsarbeiten und 38 kontrollierten Interventionsstudien resultieren nur 37 konsentiertere Expertenempfehlungen, wobei davon lediglich 7 Evidenz-basiert und 30 GCP-Empfehlungen sind. Meist fehlt eine ausreichende Evidenz, um konkret Handlungsempfehlungen aussprechen zu können. Damit basiert die tägliche Wundtherapie im Wesentlichen auf dem Evidenzlevel IV [1]



► **Abb. 2a** 45-jähriger Patient mit Ulcus cruris venosum sowie Adipositas per magna, arterieller Hypertonie und Diabetes Typ II. **b** Festsitzende Fibrinbeläge, die mittels Kürettage sukzessive entfernt wurden. **c-e** Zunehmende Granulation unter Lokalthherapie mit Distanzgitter und Superabsorber sowie Kompressionstherapie bei starker Wundexsudation nach 12, 18 und 24 Wochen. **f** Wundverschluss 9 Monate nach Therapiebeginn. Die Kompressionstherapie wird zur Rezidivprophylaxe fortgeführt (Quelle: Stürmer).



► **Abb. 3** Patient mit einem sehr schmerzhaften Ulcus cruris aufgrund einer kutanen leukozytoklastischen Vaskulitis. Es erfolgte die Einleitung einer systemischen Therapie mit Glukokortikoiden. Nach Durchführung einer lokalen antiseptischen Therapie mit PHMB über jeweils 20 Minuten erfolgte die Wundtherapie mittels beschichteter Gazen und aufgrund der Schmerzen mit einem Zweikomponenten-Kompressionssystem in der „Lite“-Ausführung mit 20 mmHg (Quelle: Dissemond).

(► **Tab. 1**), wobei nur Level I und II für Evidenz im eigentlichen Sinne stehen. Die im Expertenkonsens empfohlenen lokalen Therapiekonzepte haben im internationalen Kontext allerdings große Übereinstimmungen [3, 4], was sie zu guten, wenn auch nicht Evidenz-basierten Informationsquellen macht.

Evidenz-basierte Medizin (EbM) in der Wundtherapie

Die Evidenz-basierte Medizin (EbM) beschreibt eine auf Beweise gestützte Heilkunde. David L. Sackett schrieb bereits 1995 „EbM ist der gewissenhafte, ausdrückliche und vernünftige Gebrauch der gegenwärtig besten externen, wissenschaftlichen Evidenz für Entscheidungen in der medizinischen Versorgung individueller Patienten ...“. Er stellte aber auch klar „... gute Ärzte sollten sowohl klinische Expertise als auch die beste verfügbare externe Evidenz nutzen, da keiner der beiden Faktoren allein ausreicht ... Ohne klinische Erfahrung riskiert die ärztliche Praxis durch den bloßen Rückgriff auf die Evidenz tyrannisiert zu werden, da selbst exzellente Forschungsergebnisse für den individuellen Patienten nicht anwendbar oder unpassend sein können“ [5].

Randomisierte, kontrollierte klinische Studien (RCTs) sind bei medizinischen Fragestellungen das bestmögliche Studiendesign. In Bezug auf den Themenbereich „chronische Wunde“ gestaltet sich jedoch die Bewertung von Evidenz oft problematisch, da diese Wunden nur ein Symptom verschiedener Grunderkrankungen sind, orchestrierte Stadien durchlaufen und unterschiedliche Therapieansätze aufeinander aufbauen. Zudem werden für RCTs vorab Ein- und Ausschlusskriterien definiert, um eine möglichst homogene Studienpopulation zu generieren. Dadurch fallen viele typische und klinisch-reale Wund-Patienten und Patientinnen durch das Raster, weil sie viele (schwer vergleichbare) Komorbiditäten oder eine lange Wundanamnese haben. Somit bilden RCTs meist eine Art Positivselektion von Patienten und Patientinnen und nicht die Realität ab. Ein weiterer Aspekt ist, dass als Endpunkt vieler Studien zum Nutzen eines Wundproduktes die vollständige Abheilung gefordert wird [6], was jedoch oft unrealistisch ist. Klinisch relevante Endpunkte wie Lebensqualität, Schmerzfreiheit oder sukzessive Reduktion der Wundgröße und/

► **Tab. 1** Wissenschaftliche Studien können entsprechend der Empfehlungen der Agency for Healthcare Research and Quality in verschiedene Evidenzklassen eingeteilt werden [1].

Evidenzlevel Ia	Evidenz durch wenigstens eine Meta-Analyse auf der Basis methodisch hochwertiger, randomisierter, kontrollierter Studien
Evidenzlevel Ib	Evidenz aufgrund von mindestens einer ausreichend großen, methodisch hochwertigen, randomisierten, kontrollierten Studie
Evidenzlevel IIa	Evidenz aufgrund von mindestens einer gut angelegten (hochwertigen), jedoch nicht randomisierten und kontrollierten Studie
Evidenzlevel IIb	Evidenz aufgrund von mindestens einer gut angelegten quasiexperimentellen Studie
Evidenzlevel III	Evidenz aufgrund gut angelegter, methodisch hochwertiger, nicht-experimenteller deskriptiver Studien wie etwa Vergleichsstudien, Korrelationsstudien oder Fall-Kontroll-Studien
Evidenzlevel IV	Evidenz aufgrund von Berichten der Experten-Ausschüsse oder Expertenmeinungen bzw. klinischer Erfahrung anerkannter Autoritäten
Evidenzlevel V	Fallserie oder Expertenmeinung

► **Tab. 2** Expertenempfehlungen für die antimikrobielle Wundtherapie (PHMB: Polihexanid, NaOCl: Natriumhypochlorit, HOCl: hypochlorige Säure, OCT/PE: Octenidin/Phenoxyethanol, PVP: Polyvinylpyrrolidon, MRE: Multiresistente Erreger) [9].

Indikationen	Antimikrobieller Wirkstoff	
	1.Wahl	2.Wahl
Kritisch kolonisierte und infektionsgefährdete Wunden	PHMB	NaOCl/HOCl, OCT/PE, Silber
Verbrennungswunden	PHMB	NaOCl/HOCl
Biss-, Stich-, Schusswunden	PVP-Iod	OCT/PE
MRE-kolonisierte oder infizierte Wunden	OCT/PE	OCT/PE, PHMB, Silber
Dekontamination akuter und chronischer Wunden	NaOCl/HOCl, PHMB, Octenidin	OCT/PE
Peritonealspülung	NaOCl/HOCl	-
Risiko der Exposition des ZNS	NaOCl/HOCl	-
Wunden mit fehlender Abflussmöglichkeit	NaOCl/HOCl	-

oder Reduktion des Antibiotikaverbrauchs spielen in der bisherigen Betrachtung eine untergeordnete Rolle [6], [7].

Wundspülung und Wundreinigung

Die Wundspülung nach Abnahme des Verbandes ist eine gute Therapie zur Entfernung lockerer Beläge und zur Reduktion der Keimlast in den Wunden. Erste Wahl bei nicht-infizierten Wunden sind sterile physiologische Kochsalzlösung oder Ringerlösung. Beide sind nicht-zytotoxisch und äquivalent in ihrer Wirkung [2]. Ist die Wunde kritisch-kolonisiert oder kontaminiert, was sich zu meist an einer vermehrten Exsudatbildung und auffälligem Wundgeruch zeigt, sollten wirkstoffhaltige oder antiseptische Wundspülungen eingesetzt werden (► **Tab. 2**). Polyhexanid (PHMB)-haltige Lösungen sind aufgrund ihres breiten Wirkspektrums, der vergleichsweise geringeren Zytotoxizität und ihrer Wirkstabilität auch bei hoher Proteinbelastung [8] dazu gut geeignet (produktspezifische Einwirkzeit: 15–20 min). Zur Auswahl stehen außerdem Natriumhypochlorid-haltige (NaOCl) oder hypochlorige Spüllösungen (HOCl), die ebenfalls nicht zytotoxisch wirken und sogar eher wundheilungsfördernd sind [9], [10]. Ihre Einwirkzeit von bis zu 5 Minuten ist zu beachten. Octenidinhydrochlorid (OCT) zeigt bei oberflächlichen Wunden eine gute Verträglichkeit und Wirksamkeit mit schnellem Wirkeintritt (0,5–2 min). Es ist jedoch bei tiefen Wundhöhlen und zur Peritoneallavage [8] kontraindiziert, da infolge dessen Gewebeödeme bis zu Gewebnekrosen mit anschließender fibröser Degeneration beschrieben wurden [11]. Zur Wundhöhlenspülung eignen sich Povidon (PVP)-Jod-Lösungen besser [9]. Auch bei oberflächlicher Anwendung entfalten sie binnen 30–60 sec ihre antimikrobielle Wirkung [8, 10].

Wasserstoffperoxid (H_2O_2) ist in proteinreichem (Wund-)Milieu antimikrobiell nur unzureichend wirksam [12]. Chlorhexidin sollte als Wundantiseptikum nicht verwendet werden, da es eher wirkungsschwach ist, in Wundhöhlen sowohl zytotoxisch wirkt und auch karzinogene und potenziell teratogene Eigenschaften hat [8], [13]. Auch Ethacridinlactat (Rivanol), Farbstoffe und Queck-

silberverbindungen (z. B. Mercuriochrom) gelten heute als obsolet [8].

Festsitzende Wundbeläge lassen sich auf o. g. Art nicht entfernen (► **Abb. 2 b**). Einen spülenden und mechanischen Reinigungseffekt hat z. B. das Ausduschen der Wunde mit Leitungswasser. Leitungswasser unterliegt zwar den gesetzlichen Vorgaben zur mikrobiologischen Reinheit, unterscheidet sich aber im Elektrolytgehalt von Körperflüssigkeiten deutlich und ist insbesondere nicht steril [14]. Deshalb wird sein Einsatz zur Wundspülung schon seit Jahren kontrovers diskutiert [15]. Die KRINKO (Kommission für Krankenhaushygiene und Infektionsprävention) des Robert-Koch-Institutes legt fest: Nur sterile Flüssigkeiten, die auch der Definition des Europäischen Arzneimittelbuches zur Anwendung als Wundspüllösungen genügen, dürfen verwendet werden. Jegliche Art von Wundspülung muss dem Reinheitsgebot des Medizinproduktegesetzes (MPG) folgen. Dementsprechend ist in der täglichen Praxis die Nutzung von Leitungswasser für die Reinigung chronischer Wunden obsolet. Dies ändert sich nur, wenn Sterilfilter (Porengröße 2 µm) die handelsüblichen Duschköpfe ersetzen oder auf ihnen angebracht werden [15]. Inzwischen bieten verschiedene Medizinproduktehersteller diese Aufsätze an, welche eine antibakterielle Effektivität von bis zu 3 Monaten garantieren.

Möglichkeiten des Wund-Debridements

Für ein Wund-Debridement stehen zum Abtragen von Fibrinbelägen, Nekrosen oder Fremdkörpern verschiedene Optionen zur Verfügung. Die schnellste und oft effektivste Form des Debridements ist meist das chirurgische mittels sterilem Skalpell, scharfem Löffel, Ringkürette oder Wasserstrahl Druck. Dabei kann die gesamte Wundoberfläche einbezogen werden, was insbesondere die bakterielle Besiedlung der Wunde reduziert, aber auch „gutes“ Granulationsgewebe entfernt [16]. Zum Nutzen oder Schaden des chirurgischen Debridements gibt es bisher keine ausreichende Evidenz in der Literatur. Bei stark inflammatorischen Wunden wie dem Pyoderma gangraenosum sollte es initial vermieden werden,

da es zur Zunahme der lokalen Inflammation mit konsekutiver Wundflächenvergrößerung führen kann (Pathergie-Phänomen).

Die weiteren Formen des Debridements nutzen für ihre Wirkung die Zeiträume zwischen den Verbandwechseln als eine Art periodische Wundreinigung; dabei wird kaum intaktes Granulationsgewebe zerstört. Das sog. biochirurgische Debridement erfolgt mit Fliegenlarven der Gattung *Lucilla sericata*. Sie werden im Gaze-Beutel („Biobag“) oder als sog. „Freiläufer“ auf die gereinigte Wunde appliziert und verbleiben dort 3–5 Tage. Die von ihnen freigesetzten Proteasen verflüssigen das abgestorbene Gewebe der Wunde. Dies nehmen die Larven auf, was die Wunde vergleichsweise schonend von avitalem Gewebe befreit [17]. Die Meta-Analyse der Fliegenlarven-Studien zeigte keine Überlegenheit dieser Therapie im Vergleich zum autolytischen Debridement mittels Hydrogel, wobei die Gewebereinigung mittels Larven schneller, aber auch schmerzhafter verläuft [17].

Der Einsatz von Hydrogel wird auch als autolytisches Debridement bezeichnet, da sein hoher Wassergehalt die körpereigene Autolyse triggert. Bei der Anwendung sollte die gleichzeitig applizierte Wundaufgabe (z. B. ein PU-Schaum) die Umgebungshaut nicht durchfeuchten bzw. mazerieren, andererseits aber auch nicht das Hydrogel aufsaugen. Auch wenn in der Literatur einige positive Effekte dieser Therapie insbesondere für diabetische Fußulzera (DFU) beschrieben werden, weist das Design dieser klinischen Studien doch einige Mängel auf, sodass auch hier die Evidenz nicht ausreichend ist [16].

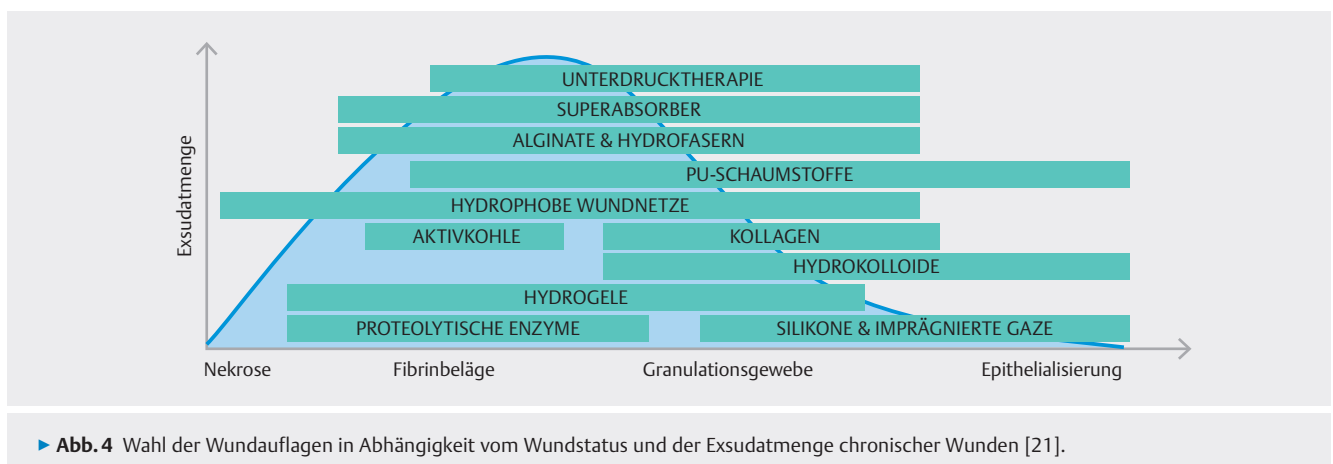
Das enzymatische Debridement, z. B. mittels Kollagenasen oder Peptidasen in Salben- oder Gelform, soll die proteolytischen Prozesse der Wundheilung unterstützen und so synergistisch wirken. Diese Salben oder Gele werden für einen begrenzten Zeitraum von max. 14 Tagen mit möglichst täglichen Verbandwechseln auf die chronische Wunde aufgetragen und das gelöste Gewebe schrittweise entfernt. Aufgrund der nicht-selektiven Enzymaktivität ist auf einen ausreichenden Wundrandschutz bei dieser Therapie zu achten. Für die Effektivität des enzymatischen Debridements im Vergleich zu Hydrogel, Polyacrylat oder sogar Placebo gibt es keine ausreichende wissenschaftliche Evidenz [18].

Wirkstofffreie und wirkstoffhaltige Wundaufgaben

Chronische Wunden sind immer mit Bakterien besiedelt [19]. Der Grad der Besiedelung wird in aufsteigender Reihenfolge wie folgt unterschieden: Kontamination – Kolonisation – kritische Kolonisation – lokale Infektion – aufsteigende/systemische Infektion. Zu welcher Kategorie die zu behandelnde Wunde gehört, ist häufig bereits am klinischen Befund erkennbar (s. a. TILI-Score [20]). Eine wichtige Säule der lokalen Therapie chronischer Wunden ist heute die sog. moderne, feuchte Wundtherapie [21]. Um einen besseren Überblick über die verschiedenen Behandlungsoptionen zu ermöglichen, wurde als Orientierungshilfe für die Lokaltherapie chronischer Wunden mit M.O.I.S.T. [22] ein aktuelles Behandlungskonzept vorgestellt:

- M: Moisture balance = Exsudatmanagement: u. a. Hydrogele vs. Superabsorber
- O: Oxygen balance = Sauerstoffbalance: u. a. normo- und hyperbare Verfahren
- I: Infection control = Infektionskontrolle: u. a. antimikrobielle Lösungen und Wundaufgaben
- S: Support = Unterstützung des Heilungsprozesses: u. a. Wachstumsfaktoren und Enzymblocker
- T: Tissue management = Gewebemanagement: u. a. physikalische Wundtherapie und Biochirurgie

Die Bildung von Wundexsudat gewährleistet ein feuchtes Wundmilieu, die Regeneration und Migration der Zellen der Wundheilung sowie die Bereitstellung von Nährstoffen. Ist eine Wunde zu trocken, so ist eine Rehydratation mittels Hydrogel, welches der Wunde direkt Feuchtigkeit zuführt, oder durch Applikation semipermeabler Folien, die die Feuchtigkeit aus tieferem Wundgewebe mobilisieren und sie im Wundmilieu halten, angezeigt [22]. Im Kontrast dazu ist die Exsudatproduktion bei kritisch-kolonisierten und infizierten Wunden durch Zunahme der kapillären Durchlässigkeit meist übermäßig. Dies führt zu Nässe im Wundgebiet, mit der Folge von Hautmazerationen der Wundumgebung, ggf. auch zu einer toxisch-irritativen Dermatitis, mit der Gefahr der Wundvergrößerung. Die zunehmenden Schmerzen, ein oft unangenehmer Geruch und der notwendige, meist tägliche Verband-



► **Abb. 4** Wahl der Wundaufgaben in Abhängigkeit vom Wundstatus und der Exsudatmenge chronischer Wunden [21].

wechsel werden von Patienten und Patientinnen häufig als Belastung empfunden [23]. Die Komplexität der Therapie dieser Wunden erfordert ein standiengerechtes Wundmanagement. Dazu wird ein abgestuftes Prozedere in Abhängigkeit von einer sehr starken bis starken oder mittelgradigen Exsudation empfohlen [21] (► **Abb. 4**). Bei gering- bis mäßig-gradiger Exsudation sollten polyester- und viskosehaltige Wundauflagen sowie Alginate Anwendung finden, bei stark exsudierenden Wunden hingegen in erster Linie PU-Schaumstoffe, Gelbildner und stark absorptionsfähige Polymere, sog. Superabsorber.

Da eine sehr starke Wundexsudation häufig mit einer bakteriellen Kontamination oder sogar lokalen Infektion einhergeht, sollte der o. g. Primärverband einen antimikrobiellen Wirkstoff enthalten. Zur Frage, wann welcher Wirkstoff am besten eingesetzt werden sollte, gibt es keine ausreichende Evidenz, sondern ausschließlich Expertenempfehlung [2, 8]. In der AWMF-Leitlinie werden PHMB-, Silber- oder Octenidinhydrochloridhaltige Wundauflagen/Gele sowie Cadexomer-Iod, PVP-Iod-Salbe, PVP-Iod-Gel oder PVP-Iod-Gaze als gleichermaßen wirksam bewertet. Für Wundauflagen mit Silberanteil sollte die Therapiedauer 14 Tage nicht überschreiten bzw. dann spätestens erneut kritisch überprüft werden [24]. Sollte ein Sekundärverband aufgrund der hohen Exsudatmenge notwendig sein, so empfehlen sich dafür sog. Superabsorber [22, 24].

Antibiotikatherapie

Im Zusammenhang mit einer (drohenden) Infektion chronischer Wunden wird die Verordnung einer begleitenden systemischen Antibiotikatherapie im Rahmen des „Antibiotic Stewardship“ kritisch diskutiert [25], da diese zu rezidivierenden Infektionen neigen. Bei häufiger Antibiotika-Einnahme ist eine Resistenzentwicklung wahrscheinlich, d. h. die bakterielle Wundkolonisation verschiebt sich zugunsten resistenter Bakterien. Auch die S2k-Leitlinie „Kalkulierte parenterale Initialtherapie bakterieller Erkrankungen bei Erwachsenen – Update 2018“ [26] sieht die Indikation zur systemischen sequentiellen Antibiotikagabe – allerdings bei schlechter Studienlage und bei bisher fehlender Evidenz – nur bei systemischen Zeichen einer Infektion, stark eingeschränkter Durchblutung (z. B. pAVK), einem Übergang in eine tiefer reichende, schwere Phlegmone und bei Wunden an den Beugesehnen bzw. im Gesicht. Die Indikation zur systemischen Antibiotikaverordnung bleibt somit eine patientenzentrierte Entscheidung der behandelnden Ärzte und Ärztinnen. Eine lokale Applikation von Antibiotika ist heute auch wegen der möglichen Kontaktsensibilisierung obsolet.

Anders als für einige Antibiotika besteht – wie vereinzelt postuliert – bisher keine bakterielle, klinisch-relevante Antiseptika-Resistenz. Letztere haben verschiedene „Angriffspunkte“, z. B. an der bakteriellen Zellwand, der Zellmembran oder auch im Inneren der Bakterienzelle, wie sie deren Replikation verhindern oder sie töten [27]. Dementsprechend ist für Bakterien eine Resistenzentwicklung gegen Antiseptika deutlich schwieriger als gegen Antibiotika.

Neue lokale Therapieoptionen

Einen völlig anderen Ansatz in der Therapie chronischer Wunden haben Wundaufgaben, die in die (patho-)physiologischen Abläufe der Wundheilungskaskade aktiv eingreifen. Therapeutische Ansatzpunkte sind hier bspw. Wachstumsfaktoren, Makrophagen, Hypoxie, pH-Wert oder auch Matrix-Metalloproteinasen (MMP). Für diese sehr wichtigen und interessanten Aspekte liegen derzeit keine ausreichenden wissenschaftlichen Daten vor. Eine Ausnahme sind dabei die MMP-hemmenden Produkte. MMPs sind ein zentral wichtiger Aspekt für die Entwicklung der Chronizität von Wunden unterschiedlicher Genese. In insgesamt 16 relevanten klinischen Studien zum Einsatz MMP-inhibierender Wundaufgaben in der Behandlung von DFU, Ulcus cruris venosum (UCV) und Dekubitalulzera zeigte sich eine gute Evidenz für eine Verbesserung der Heilung [1]. Hervorzuheben ist hier insbesondere eine RCT zum Nano-Oligo-Saccharid-Faktor (NOSF) bei 240 Patienten und Patientinnen mit neuro-ischämischen DFU [27].

Bei einem weiteren multizentrischen RCT konnte eine signifikant bessere Wundheilung bei 269 Patienten und Patientinnen mit therapierefraktären DFU durch das LeucoPatch-System gezeigt werden [28]. Hier wurde venöses Eigenblut für die Herstellung einer autologen plättchenreichen Fibrin- und Leukozyten-Wundabdeckung genutzt.

Unterdruck-Wundtherapie (NPWT)

Die Unterdruck-Wundtherapie wird synonym auch oft als Vakuumtherapie oder negative pressure wound therapy (NPWT) bezeichnet und seit mehr als 20 Jahren für verschiedene Aspekte der Wundbehandlung erfolgreich eingesetzt. Sie wird primär zur Förderung der Durchblutung und der Wundbettgranulation sowie zur Verringerung des Wundvolumens eingesetzt. Über einen offenen porigen Schwamm in der Wunde, welcher mit einer transparenten, semipermeablen Folie bedeckt ist, wird ein Unterdruck im Wundbett erzeugt, der überschüssiges Wundexsudat entfernt, was sich u. a. positiv auf die bakterielle Wundkolonisation auswirkt und gleichzeitig die interstitielle Flüssigkeit reduziert. Dies führt zur Steigerung der Mikrozirkulation und zur Ödemreduktion [29]. Typische Indikationen sind die Wundkonditionierungen vor Spalthauttransplantationen und tiefe Wunden, bspw. Dekubitalulzera. Die NPWT wird auch bei Verbrennungen II. Grades, nach Spalthauttransplantation und in Einzelfällen auch zur Wundspülung (VAC Instill) eingesetzt. Zur Thematik NPWT gibt es zahlreiche klinische Studien und auch einige RCTs, die insbesondere den Nutzen für die Wundheilung bei DFU oder auch die verkürzte Verweildauer im Krankenhaus mit guter Evidenz belegen [30]. Mittlerweile wurde daher durch das Institut für Qualität und Wirtschaftlichkeit (IQWiG) bestätigt, dass NPWT sowohl bei primärer als auch bei sekundärer Wundheilung einen Evidenz-gesicherten Vorteil gegenüber der Standardbehandlung bietet (www.iqwig.de), sodass diese jetzt grundsätzlich auch ambulant zulasten der gesetzlichen Krankenversicherung (GKV) angewendet werden kann [31].

Kompressionstherapie

Die Kompressionstherapie ist ein wesentlicher Bestandteil der konservativen Therapie für viele Patienten und Patientinnen mit chronischen Wunden der unteren Extremitäten und Ödemen (► **Abb. 2**). Sie dient der Verbesserung venöser Symptome, reduziert Ödeme, führt zur Schmerzreduktion, beeinflusst begleitende Hautveränderungen positiv und steigert so die Lebensqualität der Betroffenen [32]. Verschiedene Materialien in unterschiedlichen Stärken kommen bei der Kompressionstherapie zur Anwendung. Bei Medizinischen Kompressionsstrümpfen (MKS) werden in Deutschland die Kompressionsklassen (KKL) I-IV unterschieden. Studien haben gezeigt, dass eine moderate Kompression (KKL I & II: 18–32 mmHg) zu einer besseren Adhärenz führt als eine starke Kompression (KKL III: 34–46 mmHg). Jedoch hängt die Wahl der KKL von der jeweiligen medizinischen Indikation ab: MKS der KKL I werden meist bei *Ulcerus cruris mixtum* und bei Wunden bedingt durch pAVK (Grad I-II) oder bei kompensierter Herzinsuffizienz verordnet, während KKL II bei UCV, Lymph- und Lipödemen sowie als Rezidivprophylaxe nach geheiltem UCV eingesetzt werden [33]. Für Letztere existiert eine sehr gute Evidenz [1]. So zeigte sich, dass Patienten und Patientinnen, die die Kompressionstherapie abbrechen, eine signifikant höhere Rezidivrate der Wunden hatten [32]. In der täglichen Praxis erhalten jedoch viele Patienten und Patientinnen diese sehr wichtige Therapie nicht, obwohl sie erheblich davon profitieren würden [33]. Gründe dafür sind z. B. hygienische Aspekte bei stark exsudierenden Wunden, aber insbesondere die Unsicherheit, ob die Durchblutungssituation des Beines oder auch die kardiale Situation eine Kompressionstherapie überhaupt zulässt. Die wenigen Kontraindikationen zur Kompressionstherapie sind die fortgeschrittene pAVK (kritische Ischämie mit einem Ankle-Brachial-Index (ABI) < 0,5 und Knöchelarteriendruck < 60 mmHg bzw. Zehendruck < 30 mmHg) [34], die dekompensierte Herzinsuffizienz (NYHA III & IV), die septische Phlebitis und die Phlegmasia coerulea dolens. Andernfalls kann meist eine Kompressionstherapie mit adäquaten Ruhedruckwerten durchgeführt werden [33].

Immer wieder werden in Bezug auf die Kompressionstherapie auf die sog. „relativen Kontraindikationen“, wie Diabetes mellitus, nässende Hautveränderungen, Polyneuropathie oder auch leichte/mittelschwere pAVK hingewiesen. Für diese vermeintlichen Kontraindikationen gibt es jedoch keine hinreichende Evidenz und zudem heute oft spezielle Materialien [33, 35].

Physikalische Wundtherapie

Zur physikalischen Wundtherapie stehen Verfahren wie z. B. atmosphärisches Kaltplasma, Magnetfelder, inkl. der BEMER-Therapie, Photobiomodulationstherapie, Strom- oder Lasertherapie zur Verfügung. Auch für diese Anwendungen gibt es wenig Evidenz. Für die Praxis kommt erschwerend hinzu, dass die Therapiekosten i. d. R. nicht von den gesetzlichen Krankenkassen übernommen werden.

Von den o. g. Therapien ist der Einsatz von Kaltplasma bei chronischen Wunden am weitesten verbreitet. Neben einigen klinischen Studien und Fallberichten belegen neuere randomisierte,

klinische Studie seine Effektivität [36], [37], [38], wobei Kaltplasma stets in Kombination mit einer stadiengerechten Wundtherapie angewendet werden sollte. Im Kontrast zur Kaltplasma-Anwendung ist die Magnetfeldtherapie weniger verbreitet. Die wenigen Studien dazu adressieren meist die Wundheilung in der Plastischen Chirurgie [39]. Der Erfolg oder Misserfolg der Magnetfeld-Therapie ist stark von den eingesetzten physikalischen Parametern wie Frequenz, Amplitude, Dauer, etc. abhängig; die sog. BEMER-Therapie scheint hier über eine Stimulation der Mikrozirkulation die größten Effekte zu haben [39]. Auch bei den Lasertherapien gibt es große Unterschiede hinsichtlich der eingesetzten Methoden, deren Wirkung und ihres dementsprechenden Einsatzes [40, 41]. Nah-infrarotes und rotes Licht (1000–750 nm) dringt tief ins Gewebe ein. Ihm wird eine Stimulation der Heilung von Haut, Schleimhaut und Sehngewebe zugeordnet, während blaues (500–420 nm) und violetteres Licht (420–380 nm) Bakterien tötet und somit eher zur Infektionstherapie Anwendung findet. In der Wundheilung wird vorwiegend die Photobiomodulationstherapie oder auch Low-Level-Lasertherapie (610–660 nm) eingesetzt. Die wenigen Studien beschreiben gute Effekte, sowohl für die Stimulation der Hautzellen als auch i. S. einer Biofilm-Reduktion [41, 42]. Die Studien zur Verwendung von Blaulicht bzw. UV-Licht in der Wundheilung setzen sich eher mit der Frage der Effektivität bei *Acne inversa* und *Acne vulgaris* [43, 44] auseinander.

Fazit

Chronische Wunden sind keine eigenständige Diagnose, sondern ein Symptom verschiedener Grunderkrankungen, wie bspw. pAVK, CVI, Diabetes oder (auto-)immunologischer Genese, was sie zu einer erheblichen diagnostischen und therapeutischen interprofessionellen Herausforderung macht. Die Evidenzlage zum Thema „lokale Wundtherapie“ ist deutlich schlechter als bei den meisten anderen, besser definierten Erkrankungen. Eine Ausnahme mit sehr guter Evidenzlage stellt lediglich die Kompressionstherapie des UCV dar. Ansonsten kommt die zurzeit in Novellierung befindliche, entsprechende S3-Leitlinie nur selten über einen Evidenzlevel IV (Expertenkonsens) hinaus. Ein Grund dafür sind sicher die Vorgaben durch das MPG, was – anders als das AMG – keine randomisiert-kontrollierten, klinischen Studien für die Zulassung von (Wund-)Produkten mit Nachweis einer Gleichwertigkeit oder Überlegenheit fordert. So stehen heute den behandelnden Ärzten und Ärztinnen meist nur nationale und internationale Konsensus-Empfehlungen und Positionspapiere zur Verfügung, welche allerdings die vorhandenen Expertisen und Erkenntnisse oft sehr gut in konkrete Handlungsempfehlungen münden lassen.

Interessenkonflikt

Honorare für Beratungen, Vorträge und/oder Studien: E. K. Stürmer: Al-lergoSan, BEMER INT,essity, PolyMedix, Schülke & Mayr GmbH, Serag-Wiessner, smith&nephew, Uluru INC. J. Dissemond: Convatec, Coloplast, Draco, medi, Lohmann&Rauscher, Hartmann, Piomoc, Urgo, Mölnlycke, Uluru, B. Braun, Thuasne.

Literatur

- [1] Dissemmond J, Armstrong DG, Stang A et al. WUWHS Position document – Evidence in wound care. *Wounds Int* 2020; 1–25 www.woundsinternational.com
- [2] AWMF S3-Leitlinie 091–001 „Lokaltherapie chronischer Wunden bei den Risiken CVI, PAVK und Diabetes mellitus“. Deutsche Gesellschaft für Wundheilung und Wundbehandlung e.V. (DGfW); 2012. www.awmf.org
- [3] Nolan M, Carroll A, Wynne M. SE National Wound Management Guidelines 2018. <https://healthservice.hse.ie/filelibrary/onmsd/hse-national-wound-management-guidelines-2018.pdf>
- [4] Price P, Gottrup F, Abel M. EWMA Study recommendations: For clinical investigations in leg ulcers and wound care. *J Wound Care* 2014; 23 (Suppl. 5): 1–36. doi:10.12968/jowc.2014.23.Sup5c.S1
- [5] Sackett DL, Rosenberg WM, Gray JA et al. Evidence based medicine: what it is and what it isn't. *BMJ* 1996; 312: 71–72. doi:10.1136/bmj.312.7023.71
- [6] Driver VR, Gould LJ, Dotson P et al. Identification and content validation of wound therapy clinical endpoints relevant to clinical practice and patient values for FDA approval. Part 1. Survey of the wound care community. *Wound Repair Regen* 2017; 25: 454–465. doi:10.1111/wrr.12533
- [7] Kyaw BM, Järbrink K, Martinengo L et al. Need for improved definition of “chronic wounds” in clinical studies. *Acta Derm Venereol* 2018; 98: 157–158. doi:10.2340/00015555-2786
- [8] Kramer A, Assadian O. *Wallhäußers Praxis der Sterilisation, Desinfektion, Antiseptik und Konservierung, Qualitätssicherung der Hygiene in Industrie, Pharmazie und Medizin*, 6th ed.. Stuttgart: Thieme; 2008
- [9] Kramer A, Dissemmond J, Willy C et al. Auswahl von Wundantiseptika: Aktualisierung des Expertenkonsensus 2018. *Wundmanagement* 2019; 13 (Suppl. 1): 3–23
- [10] Assadian O, Kammerlander G, Geyrhofer C et al. Use of wet-to-moist cleansing with different irrigation solutions to reduce bacterial bioburden in chronic wounds. *J Wound Care* 2018; 27 (Suppl. 10): S10–S16. doi:10.12968/jowc.2018.27.Sup10.S10
- [11] Schupp CJ, Holland-Cunz S. Persistent subcutaneous oedema and aseptic fatty tissue necrosis after using octenisept. *Eur J Pediatr Surg* 2009; 19: 179–183. doi:10.1055/s-0029-1216379
- [12] Zhu G, Wang Q, Lu S et al. Hydrogen peroxide: A potential wound therapeutic target? *Med Princ Pract* 2017; 26: 301–308. doi:10.1159/000475501
- [13] Main RC. Should chlorhexidine gluconate be used in wound cleansing? *J Wound Care* 2008; 17: 112–114. doi:10.12968/jowc.2008.17.3.28668
- [14] Whaley S. Tap water or normal saline for cleansing traumatic wounds? *Br J Community Nurs* 2004; 9: 471–478. doi:10.12968/bjcn.2004.9.11.16878
- [15] Schwarzkopf A, Assenheimer B, Bültemann A et al. Hygienefachliche und -rechtliche Bewertung der Anwendung von Leitungswasser als Wundspüllösung. *Wundmanagement* 2012; 6: 195–197
- [16] Edwards J, Stapley S. Debridement of diabetic foot ulcers. *Cochrane Database Syst Rev* 2010; 1: CD003556. doi:10.1002/14651858.CD003556.pub2
- [17] Dumville JC, Worthy G, Bland JM et al. Larval therapy for leg ulcers (VenUS II): randomised controlled trial. *BMJ* 2009; 338: b773. doi:10.1136/bmj.b773
- [18] Koenig M, Vanscheidt W, Augustin M et al. Enzymatic versus autolytic debridement of chronic leg ulcers: a prospective randomised trial. *J Wound Care* 2005; 14: 320–323
- [19] Malone M, Bjarnsholt T, McBain AJ et al. The prevalence of biofilms in chronic wounds: a systematic review and meta-analysis of published data. *J Wound Care* 2017; 26: 20–25. doi:10.12968/jowc.2017.26.1.20
- [20] Dissemmond J, Gerber V, Lobmann R et al. TILI (Therapeutischer Index für lokale Infektionen) – Score für die Diagnostik lokaler Wundinfektionen. *Wundmanagement* 2019; 6: 36–41
- [21] Dissemmond J, Augustin M, Eming S et al. Moderne Wundtherapie – praktische Aspekte der lokalen, nicht-interventionellen Behandlung chronischer Wunden. *J Dtsch Dermatol Ges* 2014; 12: 541–554
- [22] Dissemmond J, Assenheimer B, Engels P et al. M.O.I.S.T. – ein Konzept für die Lokaltherapie chronischer Wunden. *J Dtsch Dermatol Ges* 2017; 15: 443–445. doi:10.1111/ddg.13215_g
- [23] Harding K, Carville K, Chadwick P et al. WUWHS Consensus Document: Wound Exudate, effective assessment and management. *Wounds UK*; 2019. <https://www.woundsinternational.com/resources/details/wuwhs-consensus-document-wound-exudate-effective-assessment-and-management>
- [24] Dissemmond J, Bültemann A, Gerber V et al. Diagnosis and treatment of chronic wounds: current standards of Germany's Initiative for Chronic Wounds e.V. *J Wound Care* 2017; 26: 727–732. doi:10.12968/jowc.2017.26.12.727
- [25] Rayala BZ. Skin ulcers: Pharmacotherapy. *FP Essent* 2020; 499: 25–28
- [26] Bodmann KF, Grabein B, Kresken M et al. Kalkulierte parenterale Initialtherapie bakterieller Erkrankungen bei Erwachsenen – Update 2018. AWMF-Register Nr. 082–006. https://www.awmf.org/uploads/tx_szleitlinien/082-006l_s2k_Parenterale_Antibiotika_2019-08.pdf
- [27] Edmonds M, Lázaro-Martínez JL, Alfayate-García JM et al. Sucrose octasulfate dressing versus control dressing in patients with neuroischaemic diabetic foot ulcers (Explorer): An international, multicentre, double-blind, randomised, controlled trial. *Lancet Diabetes Endocrinol* 2018; 6: 186–196. doi:10.1016/S2213-8587(17)30438-2
- [28] Game F, Jeffcoate W, Tarnow L et al. LeucoPatch system for the management of hard-to-heal diabetic foot ulcers in the UK, Denmark, and Sweden: an observer-masked, randomised controlled trial. *Lancet Diabetes Endocrinol* 2018; 6: 870–878. doi:10.1016/S2213-8587(18)30240-7
- [29] Seidel D, Storck M, Lawall H et al. Negative wound pressure therapy compared with standard moist care for diabetic foot ulcers in real-life clinical practice: results of the German DiaFu-RCT. *BMJ Open* 2020; 10: e026345. doi:10.1136/bmjopen-2018-026345
- [30] Zens Y, Barth M, Bucher HC et al. Negative pressure wound therapy in patients with wounds healing by secondary intention: a systematic review and meta-analysis of randomised controlled trials. *Syst Rev* 2020; 9: 238. doi:10.1186/s13643-020-01476-6
- [31] Maybaum T, Beerheide R. Vakuumversiegelungstherapie kommt in die Regelversorgung. *Dtsch Arztebl* 2020; 117: A-156/B-140/C-136.
- [32] Rabe E, Földi E, Gerlach H et al. Medizinische Kompressionstherapie der Extremitäten mit Medizinischem Kompressionsstrumpf (MKS), Phlebologischen Kompressionsverband (PKV) und medizinische adaptiven Kompressionssystemen (MAK). AWMF Register Nr. 37/005. 2018. www.awmf.org
- [33] Heyer K, Protz K, Augustin M. Compression therapy – cross-sectional observational survey about knowledge and practical treatment of specialised and non-specialised nurses and therapists. *Int Wound J* 2017; 14: 1148–1153. doi:10.1111/iwj.12773
- [34] Juenger M, Haase H, Schwenke L et al. Macro- and microperfusion during application of a new compression system, designed for patients with leg ulcer and concomitant peripheral arterial occlusive disease. *Clin Hemorheol Microcirc* 2013; 53: 281–293
- [35] Rabe E, Partsch H, Morrison N et al. Risks and contraindications of medical compression treatment – A critical reappraisal. An international consensus statement. *Phlebology* 2020; 35: 447–460. doi:10.1177/0268355520909066
- [36] Brehmer F, Haenssle HA, Daeschlein G et al. Alleviation of chronic venous leg ulcers with a hand-held dielectric barrier discharge plasma generator (PlasmaDerm VU-2010): results of a monocentric, two-armed, open, prospective, randomized and controlled trial (NCT01415622). *J Eur Acad Dermatol Venereol* 2015; 29: 148–155. doi:10.1111/jdv.12490

- [37] Stratmann B, Costea TC, Nolte C et al. Effect of cold atmospheric plasma therapy vs standard therapy placebo on wound healing in patients with diabetic foot ulcers: A randomized clinical trial. *JAMA Netw Open* 2020; 3: e2010411. doi:10.1001/jamanetworkopen.2020.10411
- [38] Moelleken M, Jockenhöfer F, Wiegand C et al. Pilot study on the influence of cold atmospheric plasma on bacterial contamination and healing tendency of chronic wounds. *J Dtsch Dermatol Ges* 2020; 18: 1094–1101. doi:10.1111/ddg.14294
- [39] Strauch B, Herman C, Dabb R et al. Evidence-based use of pulsed electromagnetic field therapy in clinical plastic surgery. *Aesthetic Surg J* 2009; 29: 135–143
- [40] Tata D, Waynant RW. Laser therapy: A review of its mechanism of action and potential medical applications. *Laser Photonics Rev* 2011; 5: 1–12
- [41] Taradaj J, Halski T, Kucharzewski M et al. Effect of laser irradiation at different wavelengths (940, 808, and 658 nm) on pressure ulcer healing: Results from a clinical study. *Evid Based Complement Alternat Med* 2013; 2013: 960240. doi:10.1155/2013/960240
- [42] Percival SL, Francolini I, Donelli G. Low-level laser therapy as an antimicrobial and antibiofilm technology and its relevance to wound healing. *Future Microbiol* 2015; 10: 255–272. doi:10.2217/fmb.14.109
- [43] Ingram JR, Woo PN, Chua SL et al. Interventions for hidradenitis suppurativa. *Cochrane Database Syst Rev* 2015; 2015 (10): CD010081. doi:10.1002/14651858.CD010081.pub2
- [44] Scott AM, Stehlik P, Clark J et al. Blue-Light therapy for acne vulgaris: A systematic review and meta-analysis. *Ann Fam Med* 2019; 17: 545–553. doi:10.1370/afm.2445