

Aktive und passive Bioimplantate bei Stimmlippenlähmung

Active and Passive Bioimplants for Vocal Fold Paralysis



Autor
Andreas Müller

Institut
Klinik für HNO-Heilkunde/Plastische Operationen
SRH Wald-Klinikum Gera

Schlüsselwörter
Rekurrensparesen, Laryngoplastik, Implantate, Neurostimulation, Lebensqualität

Key words
Recurrent laryngeal nerve paralysis, laryngoplasty, implants, neurostimulation, quality of life

Bibliografie
Laryngo-Rhino-Otol 2022; 101: S144–S159
DOI 10.1055/a-1708-2881
ISSN 0935-8943
© 2022. Thieme. All rights reserved.

This is an open access article published by Thieme under the terms of the Creative Commons Attribution-NonDerivative-NonCommercial-License, permitting copying and reproduction so long as the original work is given appropriate credit. Contents may not be used for commercial purposes, or adapted, remixed, transformed or built upon. (<https://creativecommons.org/licenses/by-nc-nd/4.0/>)

Georg Thieme Verlag, Rüdigerstraße 14,
70469 Stuttgart, Germany

Korrespondenzadresse
Prof. Dr. med. Andreas Müller
Gera Klinik für HNO-Heilkunde, Plastische Operationen SRH
Wald-Klinikum Gera
Straße des Friedens 122
07548 Gera
Tel.: +49/365/828 2650
Andreas.Mueller@srh.de

ZUSAMMENFASSUNG

Stimmlippenlähmungen gehören zu den die Lebensqualität in besonderem Maße beeinträchtigenden Erkrankungen. Während einseitige Paresen zu Glottisschlussinsuffizienz und Heiserkeit führen, gefährden beidseitige Paresen die Atmung und schränken die körperliche Belastungsfähigkeit ein. Zur Therapie persistierender Paresen werden seit über 100 Jahren Bioimplantate eingesetzt. Das Spektrum reicht vom autologen Gewebettransfer über resorbierbare bzw. permanente Injektionsmaterialien bis hin zu Komposit-Thyreoplastikimplantaten und aktiven elektrischen Implantaten für die Neurostimulation des Larynx. Bei indikationsgerechtem Einsatz der Bioimplantate kann die Lebensqualität der betroffenen Patienten heute erheblich verbessert werden.

ABSTRACT

Vocal fold paralysis is one of the diseases that particularly affect quality of life. While unilateral paralysis leads to glottis closure insufficiency and hoarseness, bilateral paralysis compromises respiration and limits the exercise tolerance. Bioimplants have been used to treat persistent paralysis for over 100 years. The spectrum ranges from autologous tissue transfer and resorbable or permanent injection materials to composite thyroplasty implants and active electrical implants for neurostimulation of the larynx. If bioimplants are used in accordance with the recommendations, the quality of life of affected patients can be significantly improved today.

Inhaltsverzeichnis		1.2.	Medialisierungslaryngoplastik (ML)	S5
Zusammenfassung	S1	1.2.1	Autologe Implantate	S5
Abstract	S1	1.2.2.	Silikonimplantate	S5
1. Einseitige Stimmlippenlähmung	S2	1.2.3.	Keramikimplantate	S6
1.1 Injektionslaryngoplastik	S2	1.2.4.	Titanspangen	S6
1.1.1 Temporäre Stimmlippen-Augmentation	S2	1.2.5.	Sekundär adjustierbare Implantate	S6
1.1.2 Permanente Stimmlippen-Augmentation	S3	1.3.	Arytaenoidadduktion	S7

1.4.	Sonstige Verfahren und Ausblick	58
2.	Beidseitige Stimmlippenlähmung	58
2.1.	Laterofixation	58
2.2.	Endoskopische Glottiserweiterung	59
2.3.	Kehlkopfskelettkirurgie (Krikoidsplit)	510
2.4.	Aktive Implantate (Kehlkopfschrittmacher)	510
2.5.	Selektive Reinnervation	510
	Schlussfolgerung	511
	Literatur	511

1. Einseitige Stimmlippenlähmung

Bei einseitiger Stimmlippenlähmung resultieren eine Glottisschlussinsuffizienz mit Luftverlust beim Sprechen, Reduktion des Stimmumfangs und der Lautstärke, Verkürzung der Tonhaltedauer und hörbarer Verhauchung der Stimme. Die Folge sind eine kraftlose, schnell ermüdende Stimme und die Gefahr einer pathologischen Kompensation der Glottisschlussinsuffizienz durch Taschenfalteneinsatz. Die Ausprägung der Beschwerden hängt maßgeblich von der Stimmlippenstellung und -spannung ab. Initial kann die Stimme aphon sein und eine Aspirationsneigung bestehen.

Wenig Beachtung findet im klinischen Alltag, dass zugleich eine einseitige Abduktionshemmung, die den maximalen Glottisöffnungsquerschnitt einschränkt, besteht. Bei ungünstiger, weit medianer Stellung und hoher Spannung beklagen einzelne Patienten bei maximaler körperlicher Anstrengung Atembeschwerden.

In den meisten Fällen kommt es zu einer guten Kompensation oder im Idealfall zur Bewegungswiederkehr. Das Augenmerk dieses Artikels richtet sich auf die Fälle, in denen unter konservativer logopädischer Therapie keine hinreichende Besserung auftritt und Bioimplantate zur Stimmlippenmedialisierung zum Einsatz kommen.

1.1 Injektionslaryngoplastik

Unter diesem Begriff versteht man die Einspritzung von Biomaterialien bzw. den autologen Gewebetransfer in gelähmte Stimmlippen zur Auffüllung des Stimmlippenvolumens mit dem Ziel, einen vollständigen Glottisschluss bei Phonation wiederherzustellen. Jüngere Patienten (< 65 Jahre) und solche mit geringem Glottispalt profitieren nach Choi et al. [1] signifikant stärker von einer Augmentationsbehandlung. Diese Autoren definierten bei dieser Betrachtung den Glottispalt dann als *gering*, wenn der Abstand zwischen den *processus vocales* kleiner als die halbe Breite der gesunden Stimmlippe eingeschätzt wurde.

Als Begründer der Injektionslaryngoplastik kann der deutsche HNO-Chirurg Brünings angesehen werden, der bereits 1911 die Augmentation von Stimmlippen mit Paraffinöl beschrieben hat [2]. Erstmals am wachen Patienten in Lokalanästhesie wurden Teflon-Injektionen in die Stimmlippe in den USA 1985 vorgenommen [3]. Dieses im 20. Jahrhundert am häufigsten eingesetzte Biomaterial eignete sich technisch sehr gut und hatte einen nachhaltigen Augmentierungseffekt, wurde aber wegen der relevanten Anzahl an Riesenzell-Granulomen verlassen [4]. Teflon-Granulome als Fremd-

körperreaktion können noch Jahrzehnte nach der Injektion auftreten. Die Entzündung sistiert nur bei vollständiger operativer Entfernung des Teflons und des umgebenden Granulationsgewebes. Die Langzeitfolgen für die Stimme liegen auf der Hand.

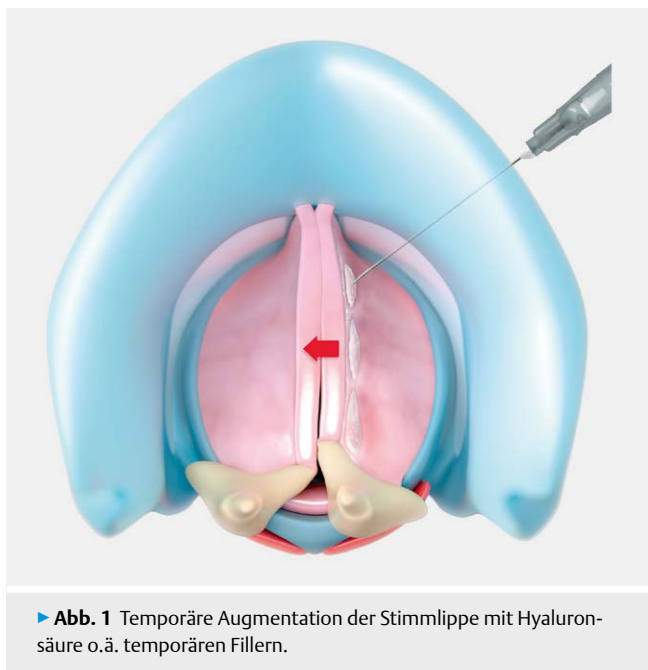
Die ideale Substanz für die Stimmlippenaugmentation ist noch nicht definiert. Nicht alle zur Stimmlippenaugmentation routinemäßig eingesetzten Substanzen sind für die Anwendung am Kehlkopf entwickelt worden. Ihre Anwendung stellt bei fehlender *Communauté Européenne (CE)*-Konformitätsfeststellung selbst bei vorhandener Zulassung in den USA durch die *Food and Drug Administration (FDA)* eine therapeutische Anwendung von Biomaterialien außerhalb des Indikationsgebietes (*Off-Label-Use*) dar. Die häufig gebrauchte Zuordnung in temporäre und permanente Injektionsmaterialien erscheint nach eigenen Erfahrungen noch nicht abschließend geklärt. Die Datenlage zur Resorptionsquote, Wirkdauer und biologischen Interaktion der derzeit zur Injektionslaryngoplastik eingesetzten autologen, xenogenen und alloplastischen Substanzen ist in der Literatur noch unbefriedigend. In einer 2021 publizierten Metaanalyse haben Wan-Chiew et al. [5] 6240 Artikel zu Biomaterialien, die für Stimmlippen-Augmentationen ab 2010 konzipiert wurden, analysiert. Im Ergebnis kamen die Autoren zu dem Schluss, dass Aussagen zur Viskoelastizität vorliegen, ohne dass diese gut auf den klinischen Effekt referenziert sind. Studien zur biologischen Abbaubarkeit (Effektdauer), Zellinteraktion und Entzündungsreaktion (Nebenwirkungsrate) liegen hingegen bisher unzureichend vor und sollten bei der Produktentwicklung zukünftiger Augmentationsmaterialien frühzeitig mit berücksichtigt werden.

1.1.1 Temporäre Stimmlippen-Augmentation

Bis zu 75 % der Patienten mit einseitiger Parese erlangen im Verlauf von 4-6 Monaten eine für ihre Stimmbedürfnisse ausreichende Phonation zurück, obgleich die Stimmlippenmotilität deutlich seltener wiederkehrt (33–40 %). Dennoch sehen wir in der klinischen Praxis Patienten, die unter einer adäquaten Stimmtherapie keine glottische Phonation durch Kompensation der gesunde Stimmlippe erlangen und Gefahr laufen, eine hyperfunktionelle Dysphonie zu entwickeln. Daneben gibt es eine wachsende Zahl von Patienten, die ihre Stimme beruflich einsetzen und hohe Ansprüche an die Wiederherstellung der Stimmfunktion stellen. In diesen Fällen sollte frühzeitig an die Möglichkeit der temporären Stimmlippenaugmentation gedacht werden. Wir sind wie Hess et al. [6] dazu übergegangen, diese Therapieoption bereits bei der Diagnosestellung mit anzubieten. Auf diese Weise wird die nachfolgende Stimmtherapie erleichtert, der Patient kann früher wieder im Stimmberuf tätig sein und spürt die Verbesserung seiner Stimme zeitnah zur Parese-Diagnose.

Für die temporäre Stimmlippenaugmentation wurden in den letzten 100 Jahren eine Vielzahl an Materialien erprobt und eingesetzt. Als besonders kurz wirksam gelten Fibrinkleber, die heute eher für Stimmlippennarben und die Phonochirurgie eingesetzt werden und die in den USA beliebte bovine Gelatine (*Gelfoam*, *Sur-gifoam*), heute meist abgelöst durch Carboxymethylzellulose (*Radiesse Voice Gel*), gelten [7]. Keine dieser Substanzen hat eine CE-Zulassung.

Eine intermediäre Wirkdauer kann Kollagen- und Hyaluronsäure-Präparaten zugesprochen werden (siehe ► **Abb. 1**). Ihre Wirk-



► **Abb. 1** Temporäre Augmentation der Stimmlippe mit Hyaluronsäure o.ä. temporären Fillern.

dauer wird oft mit 3-4 Monaten angegeben. In der Praxis sind auch längere Augmentierungseffekte zu beobachten.

Bovine Kollagene (Zyplast, Cymetra o.ä.) erfordern eine 3 Wochen vorausgehenden Verträglichkeitstestung. Anlass der Hauttestung im Vorfeld ist die Gefahr allergischer Typ IV-Reaktionen, da etwa 3 % der Bevölkerung bereits vor der Kollagen-Behandlung gegen bovines Kollagen sensibilisiert sind. Die Augmentation mit Kollagen sollte nicht in die Muskulatur, sondern in die Lamina propria erfolgen, da in der Muskulatur die Resorption schneller eintritt. Bei oberflächlicher Injektion in die Stimmlippe besteht die Gefahr der Entzündung im Reinke-Raum mit Aufhebung der Randkantenverschiebung und dadurch bedingter organischer Dysphonie [8]. Porcine Kollagene werden in der Medizin eher als Matrix-Materialien z. B. zur Camouflage des Nasenrückens in der Rhinoplastik (Permacol) eingesetzt und sind auch aus religiösen Gründen nicht für alle Patienten einsetzbar. Alternativen sind humane rekombinante Kollagene, die transgen über Pflanzen oder Bakterien gewonnen werden (CosmoPlast/CosmoDerm) [9]. Wegen ihrer Instabilität werden sie zumeist mit Hyaluronsäure in der kosmetischen Chirurgie kombiniert [10].

Aufgrund der Nachteile von Kollagenen dominiert aktuell die Verwendung von Hyaluronsäurepräparaten (Restylane, Hyalaform, Juvederm o.ä.) für die temporäre Augmentation der Stimmlippe [11–15]. Abhängig vom Präparat ist Hyaluronsäure ist sehr gut verträglich, besitzt eine geeignete Viskosität und es ist keine vorherige Allergietestung erforderlich. Präparate aus dieser Substanzgruppe werden zahlenmäßig häufig in der kosmetischen Chirurgie zur Faltenbehandlung als Füllstoffe (Filler) zum Volumenaufbau des Faltentals eingesetzt. Dadurch bestehen umfangreiche Erfahrungen zur Gewebeverträglichkeit. Nach Kenntnisstand des Autors sind diese Präparate CE zertifiziert, aber keines für das Indikationsgebiet des Volumenaufbaus der Stimmlippen ausgewiesen. Damit ist der Einsatz dieser wichtigen Substanzgruppe derzeit ebenfalls ein Off-Label-Use. Über diesen Umstand müssen Patienten aufgeklärt

werden. Wenn die Stimmlippenaugmentation mit diesen Off-Label-Use Substanzen alleiniger Anlass des Behandlungsfalls ist, können Kostensicherungsprobleme mit den Krankenkassen auftreten.

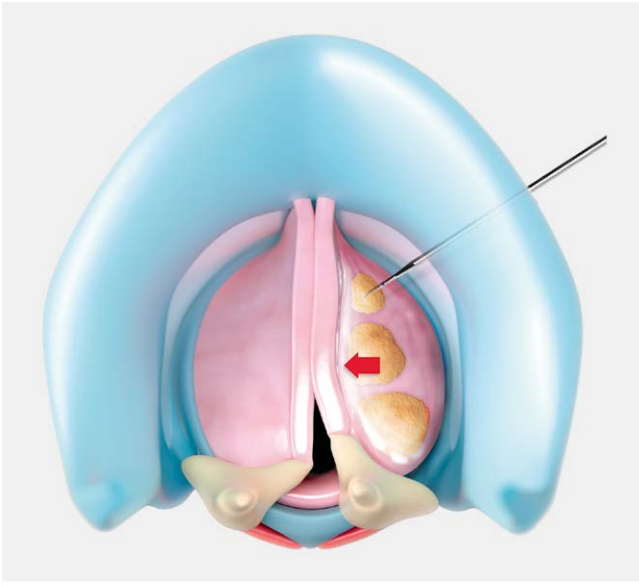
Die ebenfalls aus der kosmetischen Faltenbehandlung stammende Substanz der Kalzium-Hydroxylapatit Mikrosphären (Radiesse) wurde speziell für die Stimmlippenaugmentation als (Renü Voice) nach CE-Kriterien zertifiziert und ist somit *im Label* einsetzbar.

In einer aktuellen Publikation zum Vergleich des Langzeiteffekts von Hyaluronsäure (HA) und Kalzium-Hydroxylapatit (CaHA) fanden Miaskiewicz et al. [16] einen überraschend nachhaltigen Effekt beider Substanzen bis zum Nachbeobachtungszeitpunkt von 24 Monaten. Nur in 12,5 % der CaHA- und 9,3 % der HA-Augmentationen waren Re-Augmentationen erforderlich. Diese Ergebnisse können in zweierlei Richtung interpretiert werden. Zum einen kann die Resorptionszeit von HA und CaHA im Stimmlippen-gewebe falsch eingeschätzt worden sein. Die vorliegenden Studien zur Resorption von HA beziehen sich auf kosmetische Anwendungen im Gesichtsbereich und bei CaHA auf Tierversuche [17, 18]. Andererseits kann eine parallel zur teilweisen oder vollständigen Resorption der Augmentationsmaterialien einsetzende Reinnervation, selbst wenn sie nicht zu einer Bewegungswiederkehr führt, zu einer besseren Tonisierung und Volumenzunahme der Stimmlippe beitragen und so einen noch verbliebenen Augmentierungseffekt vortäuschen. Histologische Untersuchungen zu diesem Thema liegen nicht vor.

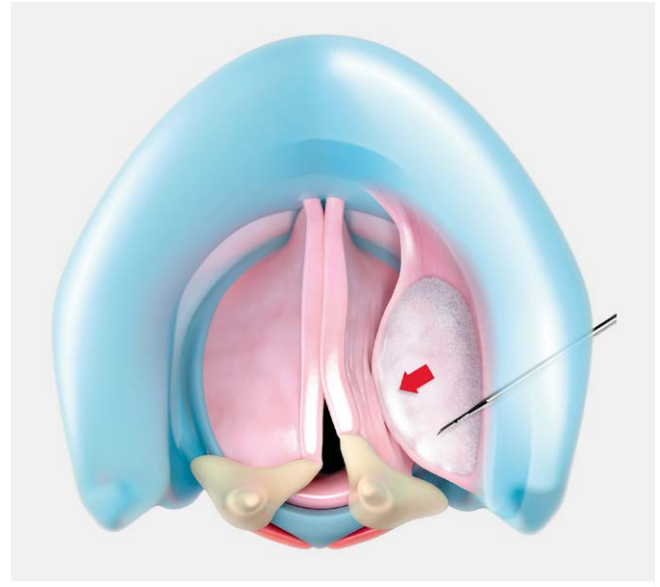
Eine intermediäre Stellung zwischen temporärer und permanenter Augmentation können zukünftig Substanzen einnehmen, die durch Interaktion mit dem Gewebe einen Volumenerhalt bzw. eine Volumenvermehrung der Stimmlippe bewirken können. In diese Gruppe gehören Wachstumsfaktoren wie der *Basic Fibroblast Growth Factor* (bFGF), der nach tierexperimentellen Studien die Zahl der Endplatten in der Reinnervationsphase von Rekurrensparesen erhöht und einen regenerativen Effekt auf Nerven- und Muskelfasern haben soll. In der placebokontrollierten Studie von Hirano et al. [19] konnte eine signifikante Querschnittszunahme des *Musculus thyroarytaenoideus* innerhalb von 4 Wochen nachgewiesen werden. Eine Steigerung der autogenen Hyaluronsäureproduktion in der Lamina propria konnte durch Kanazawa T. [20] bei Narben, Sulci und Paresen nachgewiesen werden. Allerdings ist dem Autor bislang kein medizinisches zugelassenes Präparat von xenogenen oder rekombinanten humanen Fibroblasten-Wachstumsfaktoren in Europa für diesen Zweck bekannt [21]. Inhibitoren von Wachstumsfaktoren sind hingegen in der Onkologie zugelassen. Neben den Wachstumsfaktoren könnten pluripotente Stammzellen, insbesondere mesenchymale Stammzellen aus Fettgewebe (ASC) zukünftig eine Rolle für die Regeneration gelähmter Stimmlippen spielen [22]. Für die Vermeidung überschießender Narbenbildungen nach phonochirurgischen Eingriffen zur Rekonstruktion der Stimmlippe werden solche Lipidfraktionen mit enthaltenen Stammzellen bereits eingesetzt [23].

1.1.2 Permanente Stimmlippen-Augmentation

Mit der Einschränkung, dass auch bei diesen Materialien eine nicht zu vernachlässigende initiale Resorption eintreten kann, werden die Augmentation der Stimmlippe mit autologem Fett- oder Fasziengewebe zu den permanenten Prozeduren gezählt. Permanente Aug-



► **Abb. 2** Fettagmentation in die Muskulatur des M. thyroarytaenoides (TA) in mehreren Depots (gelb) (Überkorrektur wegen Fettersorption beachten).



► **Abb. 3** Permanente Augmentation mit Silikonmikrosphären (Vox-Implant – weißlich) weit lateral zwischen Schildknorpel, M. thyroarytaenoides lateralis (LCA) und M thyroarytaenoides (TA).

mentationen sollten in der Regel erst dann zum Einsatz kommen, wenn eine spontane Erholung der Rekurrensparese nicht mehr zu erwarten ist bzw. eine dauerhafte Schädigung des Nervens durch Vorerkrankungen bzw. -operationen bekannt ist.

Körpereigenes Fett ist sehr gut biokompatibel, preiswert zu gewinnen und nicht toxisch [24]. Nachteilig ist die nicht immer kalkulierbare Resorptionsrate. Deshalb wird in der Regel eine Überkorrektur angestrebt. Zur Gewinnung des Fettmaterials kann man die früher gebräuchliche manuelle Aufbereitung kleiner Fettstückchen mittels Skalpells und Auswaschung der Lipidzellen anwenden. Dabei ist es das Ziel, Zellschrott und Flüssigkeit von intakten Fettzellen zu trennen, die bevorzugt transplantiert werden sollten. Dies ist aufgrund des Injektionskanülen-Durchmessers (18-20 G) und der mechanischen Belastung des transplantierten Materials in der schwingenden Stimmlippe eher als hypothetisch anzusehen. In den letzten Jahren wurde die manuelle Aufbereitung verlassen und das durch periumbilikale Liposuktion entnommene Fett bei 3000 U/min für 3 Minuten zentrifugiert [25]. Diese Methode ist aus der Plastischen Chirurgie entlehnt und eignet sich zur Herstellung eines gut zu injizierenden Biomaterialbreis für die Anwendung in der Stimmlippe. Durch Trennung in drei Fraktionen verbleibt am Boden der Spritze der schwere Zellschrott, in der Mitte die Fett- und Stammzellen und oben setzt sich das ausgetretene leichtere Fett ab. Nur die mittlere Fraktion wird in eine zweite Spritze zur Augmentation übertragen. Für diese Methode wird ein spezielles Set zur Entnahme und Injektion angeboten (Voicelnject) [26]. In der Regel erfolgt die Injektion wie bei allen permanenten Augmentationen im Rahmen einer Mikrolaryngoskopie in Narkose (siehe ► **Abb. 2**). Es ist jedoch bei Risiken für eine Narkose auch möglich, die Fettentnahme in Tumescenzanästhesie und die Injektion flexibel endoskopisch in Sedierung durchzuführen [26]. Für diese Anwendung wird wegen des langen Weges durch die im Arbeitskanal eingeführte Injektionskatheternadel (23 G) mehr Fett benötigt und

es muss eine Hochdruckpistole zum Einbringen des Materials verwendet werden. Die Wirkdauer variiert nach unserer Erfahrung stark. Es muss nach 12-24 Monaten mit einer Re-Augmentation gerechnet werden.

Ein ähnlicher Ansatz wird mit der Verwendung von Brei aus autologer Temporalisfaszie oder Fascia lata verfolgt [27]. Die manuelle Aufarbeitung bis zur Injektion ist etwas aufwendiger als bei Fett, aber die Resultate sind gerade im Hinblick auf die Langzeitstabilität besser. Gneid et al. [28] beschreiben eine Wirkdauer von 3-10 Jahren und damit deutlich länger als beim Fett, bei gleich guter Verträglichkeit in über 500 Operationen. Dennoch hat sich die Methode vermutlich wegen der aufwendigen Aufbereitung und der Gefahr der verstopften Kanüle nicht generell durchgesetzt. Aktuell werden tierexperimentell und klinisch bei Narben und Wunden der Stimmlippen der Einsatz von Faszie, Fett, Perichondrium, Knorpel in Kombination oder zusammen mit Wachstumsfaktoren weiter getestet. Es bleibt abzuwarten, welches autologe Material zukünftig die größte klinische Bedeutung haben wird.

Bei den alloplastischen Biomaterialien zur permanenten Stimmlippenaugmentation dominiert die Verwendung von Polymethyldioxan(Silikon)-Mikropartikeln in Suspension (Vox Implants) [29–32]. Das Material bewirkt eine dauerhafte Augmentation, versteift aber den Bereich der Stimmlippe um die Injektionsstelle. Es kann in gewissem Umfang auch zur Stellungskorrektur des Aryknorpels eingesetzt werden. Das aus der Urologie stammende Material (UroPlast) wurde unter dem Handelsnamen Vox Implants für die Indikation der permanenten Stimmlippenaugmentation CE zertifiziert und kann somit im Label eingesetzt werden. Generell ist die weit laterale Injektion zwischen Knorpel und Muskulatur wichtig, um eine Versteifung der Stimmlippe zu vermeiden und eine gute Gewebeerträglichkeit zu gewährleisten (siehe ► **Abb. 3**). Zur sicheren Vermeidung von Fehlplatzierungen und um die Möglichkeit zu haben, das Biomaterial gut zu verteilen, wird die Applikation

generell nur in Narkose im Rahmen einer Mikrolaryngoskopie empfohlen.

Dieses alloplastische Material ist sehr gut biokompatibel, nicht toxisch und die Kosten im Vergleich zu einer Thyreoplastik akzeptabel. Gerade für ältere Patienten mit Bronchial- oder Ösophaguskarzinomen mit Aspirationsproblemen bietet die Injektionslaryngoplastik mit Vox Implants eine schnelle Therapieoption. Granulome wie bei Teflon oder stärkere Fremdkörperreaktionen wie beim GoreTex sind uns bei korrekter knorpelnahe Injektion nicht bekannt. Dennoch lösen die Silikonpartikel eine Bindegewebsreaktion aus. Kleine Mengen können durch Makrophagen nach extralaryngeal transportiert und abgelagert werden. Das Bindegewebe in Nachbarschaft von Polymethyldioxanpartikeln kann im FDG-PET eine Tumorerkrankung vortäuschen [33, 34]. Bei Notwendigkeit von permanenten Augmentationen bei Patienten mit malignen Vorerkrankungen an Kehlkopf, Hypopharynx oder Schilddrüse raten wir deshalb von Vox Implants ab und bevorzugen autologes Fett, welches sich im MRT und PET-CT gut von Tumoren abgrenzen lässt. Bei drohender beidseitiger Parese sollten Vox Implants ebenfalls nicht eingesetzt werden, da die operative Entfernung des Materials schwierig ist.

Eine Zwischenstellung zwischen Injektionslaryngoplastik und Medialisierungsthyreoplastik nimmt die Einbringung von Polytetrafluoroethylen(Gore Tex)-Streifen zwischen Schildknorpel und paraglottischer Muskulatur zur permanenten Medialisierung der Stimmlippe ein. Dieses Verfahren wird überwiegend in den USA eingesetzt. Die Streifen werden individuell vom Chirurgen aus einem für die Perikardrekonstruktion bzw. Gefäßchirurgie gefertigten Patch zugeschnitten und durch ein kleines anteriores Schildknorpelfenster eingebracht [35]. Auch ein Zugang vom Unterrand des Schildknorpels ohne Fenster wurde beschrieben [36]. Es handelt sich somit nicht um eine Injektionstechnik, aber auch nicht um eine Thyreoplastik Typ-. Der Vorteil der Methode ist die sehr individuell mögliche Anpassung der Medialisierung an die Patientenerfordernisse. Insbesondere das vordere Drittel der Stimmlippen kann besser augmentiert werden. Anwendungen nach Substanzdefekten der Stimmlippen sind ebenfalls beschrieben. Überschattet werden diese guten Eigenschaften von zahlreichen Berichten zu Entzündungs- und Abstoßungsreaktionen mit Notwendigkeit der Materialentfernung in Revisionseingriffen [37, 38]. Diese Erfahrungen wurden zuvor auch bei der Verwendung zur Camouflage bei Rhinoplastiken gemacht [39]. Ohnehin besitzt das Material keine CE Zulassung für extrakardiovaskuläre Anwendungen und das nur in großen Dimensionen angebotene Biomaterial ist sehr kostenintensiv.

1.2. Medialisierungslaryngoplastik (ML)

Ziel der hier aufgeführten Verfahren ist die dauerhafte Medialisierung einer irreversibel gelähmten Stimmlippe, um bei Phonation den vollständigen Glottisschluss wiederherzustellen. Die Erstbeschreibung des Begriffs Thyreoplastik im Jahr 1974 und die Klassifikation der phonochirurgischen Operationen am Schildknorpel geht auf Isshiki zurück [40]. Er beschrieb am Hundemodell erstmals die laterale Kompression des Endolarynx bei Paresen durch vertikale Inzision des Schildknorpels und stufenförmige Einwärtsverlagerung der hinteren zwei Drittels als *Thyroplasty Type I* und später in der humanen Anwendung die Anlage eines Schildknorpelfens-

ters in Höhe der Stimmlippe mit einem autologen Schildknorpeltransplantat [41]. In einem Klassifikationsvorschlag der Europäischen Laryngologischen Gesellschaft (ELS) von 2001 wurden die Prozeduren der Thyreoplastik Typ I und der Stellknorpelkorrektur zur sogenannten Approximations-Laryngoplastik zusammengefasst [42]. Allerdings hat sich diese Nomenklatur bis heute nicht vollständig durchgesetzt.

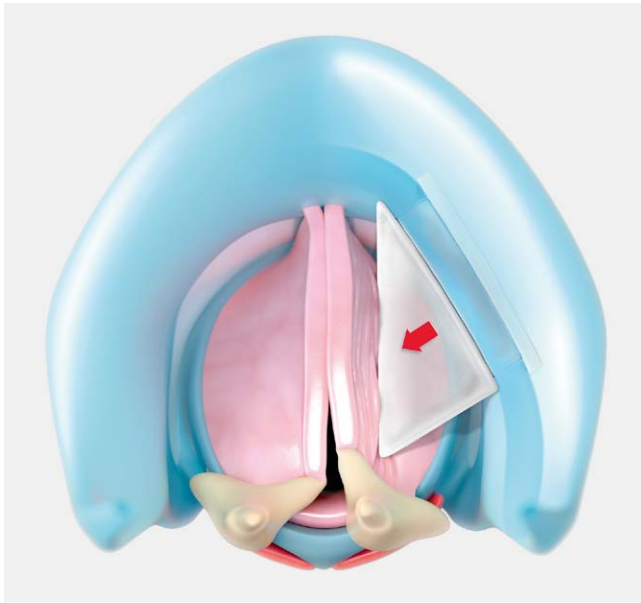
1.2.1 Autologe Implantate

Schon Payr beschrieb 1915 eine Stimmlippenmedialisierung mit autologem Schildknorpel [43]. Dieses Prinzip wurde in den 1950er Jahren von Opheim [44], in den 1970er Jahren von Isshiki [41], in den 1980er Jahren von Kleinsasser [45] und auch aktuell [46, 47] in verschiedenen Modifikationen immer wieder aufgegriffen. Neben dem Schildknorpel wird auch die Verwendung von Rippenknorpel [48], Nasenseptumknorpel und Ohrknorpel beschrieben [49, 50], wobei damit kein Vorteil gegenüber dem im OP-Gebiet verfügbaren Schildknorpelanteile gezeigt werden konnte.

Die Vorteile sind die hohe Biokompatibilität auch im Kindesalter, die einfache Entnahme im Bereich des OP-Feldes ohne weitere Kosten und die Gewähr, dass keine Fremdkörperreaktionen in nachfolgenden Bildgebungen Artefakte verursachen können. Als Nachteile erweisen sich die in der Regel vorgegebene Transplantatdicke und -form, die keine individuelle Anpassung des Medialisierungseffektes insbesondere des posterioren Glottispaltes ermöglicht und die Sorge vor einer Dislokation und Resorption des Knorpels mit nachlassender Wirkung der Thyreoplastik. Die Entnahme des Knorpels am Schildknorpeloberrand kann zu postoperativen Hämatomen, Atemwegsverengungen und Schluckstörungen führen. Die wichtige Frage der Resorption ist bislang nicht ausreichend untersucht. Tucker unternahm 1995 eine Thyreoplastikstudie an Hunden unter Verwendung von autologen Schildknorpel und fand in der Histologie nach 6 Monaten einen akzeptablen Volumenverlust von 13%. Andere Autoren berichten aus klinischer Erfahrung von höheren Quoten. Schon Isshiki verwies auf den vorsichtigen Umgang mit dem Gewebe und den Erhalt des Perichondriums am Knorpel zur Sicherstellung der Ernährung des Knorpels [51]. In geübter Hand kann diese Methode auch heute noch zum Einsatz kommen, insbesondere dann, wenn Patienten Bedenken gegenüber Fremdmaterial bei der Thyreoplastik äußern.

1.2.2. Silikonimplantate

Frühzeitig wurde nach Alternativen zum autologen Knorpel für die Thyreoplastik Typ I gesucht. Dabei wurde zunächst weiter der Knorpel des Thyreoplastikfensters mit seinem Perichondrium als Stempel verwendet und Fremdmaterial anfangs zur Verriegelung und später keilförmig auch zur Anpassung der Medialisierungswirkung unter auditiver Kontrolle, bei in Lokalanästhesie durchgeführter Operation, verwendet [52, 53]. Die größte Verbreitung als Biomaterial haben bis heute Blöcke aus medizinischem Silikon, die vom Chirurgen während der Operation individuell zugeschnitten werden, gefunden [54]. Der Vorteil liegt in der individuellen Formung unter Berücksichtigung des geschlechtsspezifischen Schildknorpelwinkels [55], der Länge des Schildknorpelflügels und der zu korrigierenden Fehlstellung der gelähmten Stimmlippe (siehe ► **Abb. 4**). Für den Erfolg sind wie bei allen nachfolgend aufgeführten Typ-I Thyreoplastiken die richtige Größe (Koufman-Formel) [53]



► **Abb. 4** Prinzip der Medialisierungsthyreoplastik (ML) mit Thyreoplastikfensteranlage und Silikonkeil (weißer Keil).

und Positionierung des Schildknorpelfensters entscheidend. Zur Vermeidung einer Durchwanderung des Fremdmaterials in den Endolarynx müssen ein zu starker Stempeldrucks auf das Gewebe und scharfe Kanten vermieden werden. Diese Technik sollte dem sehr erfahrenen Laryngologen vorbehalten bleiben. Als Material für die Herstellung dieser Implantate dürfen nur nicht gewebeverstärkten, medizinisch zugelassenen Silikonblöcke verwendet werden.

Vorteil vorgeformter Silikonkeile ist die Einhaltung durch Studien bewährter Maße, wie dies unter Verwendung von Schablonen erfolgen kann [56, 57]. In diese Gruppe fallen auch die vorgeformten, aber individuell anpassbaren Netterville PhonoForm Silikonblöcke [58], die über die Firma Medtronic vertrieben werden. Diese Produkte haben eine FDA-Zulassung, aber kein CE-Zertifikat.

Eine höhere Patientensicherheit bieten speziell für die Thyreoplastik entwickelte Silastik-Implantate, die herstellungsbedingt abgerundete Kanten und einen integrierten Dislokationsschutz aufweisen und deren Größe anhand einer Teststempelpalette in 6 Größen (jeweils für männlich und weiblich) ausgewählt werden kann (Montgomery Thyroplasty Implant System) [59, 60]. Für dieses Implantat liegen Untersuchungen zu Biokompatibilität und ein gültiges CE-Zertifikat vor, so dass diese im Label eingesetzt werden können.

1.2.3. Keramikimplantate

Cummings, Purcell und Flint entwickelten 1993 ein Implantatsystem für die Thyreoplastik aus Hydroxylapatit in 6 verschiedenen vorgefertigten Größen [61]. Hydroxylapatit fand ab Anfang der 1990er Jahre große Verbreitung als Knochenersatzmaterial in der Medizin- und Zahnmedizin. Das Material verfügt über eine gute Biokompatibilität und Stabilität. Die Erstbeschreiber wollten mit diesem Implantat die feste Knorpel-Knochenstruktur des Schildknorpels nachbilden und eine sichere Verankerung am Schildknorpel garantieren. Extrusionen und postoperative Schwellungen wurden in der Einführungsphase beschrieben. [62]

Über ein Standard-Thyreoplastikfenster können Test-Stempel von 3 mm bis 8 mm Eindringtiefe zur Medialisierung der Stimmlippe eingeführt werden. Der Stempel mit der besten endoskopisch kontrollierten oder auditiv in Lokalanästhesie bestätigten Medialisierungswirkung wird als Keramikimplantat ausgewählt und mit einem zugehörigen Verriegelungsbügel gesichert. Das Implantatsystem wird unter dem Handelsnamen VoCom von Olympus vertrieben und besitzt eine CE-Zertifizierung. In Deutschland ist das System wenig verbreitet.

1.2.4. Titanspangen

1996 entwickelte Friedrich das Titanium Vocal Fold Medializing Implant (TVFMI) in Zusammenarbeit mit der Firma Heinz Kurz (Dusslingen, Deutschland) [63]. Die aus medizinischem Titan hergestellte Spange soll wie bei den anderen vorgeformten Implantaten den Zeitaufwand für den Chirurgen verkürzen und zeigt ein stabiles funktionelles Medialisierungsergebnis [64]. Im Vergleich zu Silikonimplantaten schneiden die Titanspangen funktionell besser (aber nicht statistisch signifikant besser) ab [65, 66]. Die Langzeitergebnisse sind stabil [67]. Auch für das TVFMI gibt es Einzelberichte über Extrusionen und Dislokationen.

1.2.5. Sekundär adjustierbare Implantate

Keines der aufgeführten Implantate konnte bislang eine grundsätzliche Überlegenheit gegenüber anderen Implantaten aufweisen. Bei kritischer Betrachtung der Langzeitergebnisse der Medialisierungsthyreoplastik mit Silikon, Keramik, Titan und autologen Implantaten schwankt in größeren Studien die Nachrevisionsrate zwischen 5,4% und 33% [68, 69]. Bei den Gründen, die in deiner USA weiten Umfrage von Rosen [69] zur Revision Anlass gaben, dominiert die Unterkorrektur bzw. der nachlassende Glottisschluss mit 33%. Die verbliebene Glottisinsuffizienz betrifft nach Woo zu 55% das hintere Drittel [70]. Nicht berücksichtigt sind dabei die Fälle mit präoperativ größerem posterioren Glottispalt, die initial bereits mit einer Arytaenoidadduktion kombiniert wurden. Nur in 6% der Fälle wurde das Implantat wegen Überkorrektur gegen ein kleineres ersetzt [69]. In 8% war eine Re-Positionierung erforderlich [69]. Dynamische Computertomografie-Studien in Phonation zeigen bei Revisionsfällen eine bis zu 75%-ige Rate der Unterkorrektur bei der Thyreoplastik, gefolgt von einer zu hohen oder zur Stimmlippenachse gewinkelten Anordnung des Implantates [71]. Als Konsequenz aus diesen Erkenntnissen kommt der exakten Schildknorpelfensterpositionierung und der individuellen Anpassung der Implantatgröße eine besondere Bedeutung zur Erzielung einer optimalen Stimmverbesserung und Vermeidung von Revisionseingriffen zu. Die operative Freilegung, der Austausch oder die Repositionierung von Thyreoplastikimplantaten sind mit erhöhten Komplikationsraten hinsichtlich Atemwegsverschwellung, Schluckstörung, Hämatom und Schildknorpelstabilität verbunden [72].

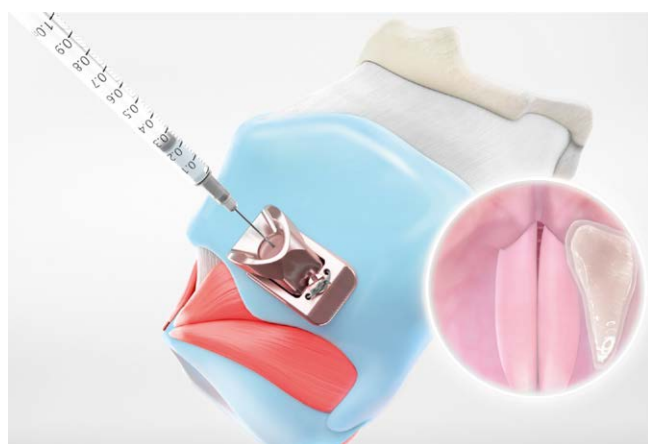Aus diesen Gründen entstand der Wunsch nach sekundär adjustierbaren Implantaten für die Thyreoplastik. Das erste Implantat dieser Art war das Thyroprotip Titanimplantat mit einer Stellschraube und einem Stempel aus miteinander verschweißten Titanperlen, die ein Einwachsen von Bindegewebe und damit eine intensive Verwachsung mit dem paraglottischem Weichgewebe gewährleisten sollten [73]. Mit diesem verstellbaren Implantat war es bei Revisionseingriffen möglich, die Stempelwirkung zu erhöhen oder zu

reduzieren, ohne die Verankerung des Implantatkörpers im Schildknorpel lösen zu müssen. Es gab ein CE-Zertifikat. Allerdings wurde das Implantat, vermutlich durch Übernahme der Firma Protip, nicht weiterverfolgt und es liegen keine neuen Ergebnisse dazu vor.

Konsequent wurde der Ansatz der sekundären Adjustierbarkeit und der Gewährleistung einer optimalen Fensterposition aktuell von Ho et al. [74] aufgegriffen. Mit dem VOIS-Implant in 4 Größen und dem zugehörigen Instrumentenset zur Positionierung des Schildknorpelfensters liegt ein CE-zertifiziertes sekundär adjustierbares Implantatsystem vor, das die Vorteile einer einfach zu realisierenden und dislokationssicheren Verankerung im Schildknorpel durch sein Titan-Corpus mit einem gewebefreundlichen Silikonkissen zur individuellen Medialisierung der Stimmlippe verbindet. Nach Auswahl der nach Geschlecht und Schildknorpelflügelänge geeigneten Größe des Implantates kann unter endoskopischer Kontrolle das Silikonkissen mit NaCl nach erforderlicher Stempelwirkung aufgefüllt werden. Ohne erneute Operation kann der auf der Außenseite des Schildknorpels gelegene Mikro-Port unter Ultraschallkontrolle punktiert und das Füllvolumen des Silikonkissens bei Unter- oder Überkorrektur angepasst werden (siehe ► **Abb. 5**). Ein weiterer wesentlicher Vorteil dieses Implantats ist der Vektor des sich ausdehnenden Silikonkissens. Während die Flanke des Implantates die Stimmlippe medialisiert, verlagert die Spitze des Silikonkissens den Processus vocalis nach medio-dorsal, so dass ein zusätzlicher Eingriff zur Arytaenoidadduktion nicht mehr erforderlich ist.

1.3. Arytaenoidadduktion

Die Rekurrensparese betrifft alle inneren Kehlkopfmuskeln der betroffenen Seite. Je nach Ausmaß der Schädigung der einzelnen Muskeln dominiert eine ausgedünnte, durchhängende Stimmlippe bei isolierter Schädigung des M. thyroarytaenoideus (TA), eine intermediäre oder laterale Stellung durch Ausfall des M. cricoarytaenoideus lateralis (LCA). Der Ausfall bzw. die Schwächung des M. cricoarytaenoideus posterior (PCA) verhindert nicht nur die Öffnung der Glottis, sondern mindert auch den Gegenzug am Stellknorpel gegen die Spannung des nicht betroffenen M. cricothyreoideus (CT). Die Folge ist eine Anteriorverlagerung des Processus vocalis



► **Abb. 5** Medialisierungsthyreoplastik (ML) mit Effekt auf die Arytaenoidstellung mit einem sekundär adjustierbaren Komposit-Implantat (VOIS-Implant), grau ist das mit NaCl nachfüllbare Silikonkissen dargestellt.

mit Verkürzung der Stimmlippe. Die Mm. Interarytenoidii (IA) haben eine bilaterale Innervation. Bei einseitiger Parese resultiert der unvollständige Schluss im Bereich der hinteren Kommissur meist eher durch die anterior-kraniale Kippung des Stellknorpels (LCA/PCA-Wirkung) als aus der IA-Schwäche. Rekurrensparesen mit ausgeprägter LCA-Schwäche und Kippung des Stellknorpels bedingen einen großen posterioren Glottisspalt, der nicht allein mit einer Standard-ML korrigiert werden kann. Isshiki führte deshalb in Ergänzung der Thyreoplastik Typ-I bereits 1978 die Arytaenoidrotation ein [75]. Durch Fadenzug mit zwei nicht resorbierbaren Fäden am Processus muscularis des Stellknorpels zum Vorder-Unterrand des Thyreoplastikfensters ahmte er die Wirkung des LCA nach und rotierte den Processus vocalis nach medio-kaudal. Das Verfahren wird deshalb auch als Arytaenoidadduktion (AA) bezeichnet. Eine Reihe von Modifikationen betreffen die Zugrichtung des Fadens hin zu einer noch weiter anterior-medio-kaudalen Fixierung unterhalb der Insertion der Stimmlippe am Schildknorpelunterrand [76], die Lage und Größe des zusätzlichen Knorpelfensters am Schildknorpelhinterand [77] und weniger invasive Zugänge zur Platzierung des Zugfadens, z. B. mit der von Hess angegebenen *Sling* oder *String pull* Technik [78, 79]. Die AA ist technisch schwieriger und die Kombination der ML mit einer AA ist mit einem deutlich höheren Risiko einer Krankenhauswiederaufnahme innerhalb von 30 Tagen behaftet [80]. Besondere Risiken der AA sind die Nachblutung, die posteriore Larynxschwellung mit temporärer Schluckstörung und Aspirationsgefahr und die Hypopharynxperforation. Die Operation ist irreversibel, da zur Mobilisierung die seitliche Gelenkkapsel eröffnet wird und damit eine Fixierung des Krikoarytaenoid-Gelenks (CAJ) resultiert. Bei der AA können synkinetische Nervenfasern durch die enge Lagebeziehung des N. rekurrens zum CAJ durchtrennt werden und nachfolgend ein weiterer Spannungsverlust und eine Atrophie der Stimmlippe auftreten.

Der zusätzliche Funktionsgewinn durch Kombination der ML mit einer AA konnte nur in den Studien gezeigt werden, die eine Stratifizierung nach einem großen posterioren Glottisspalt oder hohem stimmbezogenem Handicap (VHI) vorgenommen haben [81]. In allen anderen Fällen war mit alleiniger ML eine ausreichende Stimmverbesserung zu erzielen [82]. Die Definition eines großen posterioren Glottisspalt ist unscharf in der Literatur. Nach Yilmaz und Özer sollte nur dann davon gesprochen werden, wenn bei Phonation der processus vocalis in Abduktionsstellung verbleibt [83].

1998 wurde von Zeitels et al. die Adduktionsarytaenopexie (AApexy) beschrieben [84]. Damit sollte die Stellungskorrektur des Stellknorpels wie bei der AA erzielt und gleichzeitig die Länge und Spannung der Stimmlippe vergrößert werden. Mit dieser Methode wird das CAJ weit geöffnet und der processus muscularis des Stellknorpels nach medio-kranio-posterior Verlagerung an der Ringknorpelplatte fixiert. Die interessante Methode erforderte eine noch ausgedehntere posteriore Freilegung des Kehlkopfs und die Komplikationsrisiken stiegen. Wegen der Komplexität des Eingriffs und den genannten Risiken hat sich die AApexy genauso wie die von der gleichen Arbeitsgruppe eingeführte Krikothyroids-subluxation [85], ein Verfahren bei dem das Krikothyroid-Gelenk geöffnet und das Cornu inferior des Schildknorpels durch Naht zum Ringknorpelbogen nach anterior gezogen und damit die gelähmte Stimmlippe gestrafft wird, nicht durchgesetzt.

Ein innovativer Ansatz zur endoskopischen Stellungskorrektur anstelle der AA wurde aktuell von Rovo et al. [86] vorgestellt. Die Autoren repositionieren den Stellknorpel im Rahmen einer Mikrolaryngoskopie manuell und fixieren die Position durch Fettsäureinjektionen lateral des Processus vocalis und des Corpus des Stellknorpels. Die Langzeitergebnisse und dieser aktuell vorgestellten Studie müssen abgewartet werden.

Insgesamt ist ein Rückgang des Einsatzes der AA und der operativen Erfahrung mit der AA in den USA aber auch in Deutschland in den letzten 10 Jahren zu beobachten [87].

1.4. Sonstige Verfahren und Ausblick

Ohne Einsatz von Biomaterialien kommt die Reinnervation der parasympathischen Kehlkopfmuskeln aus. Erste Versuche der Anastomosierung des laryngealen Rekurrenzsumpfes mit dem Vagusstamm bzw. mit dem N. phrenikus wurden an Affen von Colledge bereits 1925 mit Erfolg durchgeführt [88]. Tucker beschrieb erstmals 1976 [89] die Nerv-Muskel-Reinnervation des PCA und 1977 die Reinnervation des LCA mit dieser Methode [90]. Crumley begründete 1984 das Konzept der *selektiven Reinnervation* durch Anastomosierung der Ansa cervicalis mit den Adduktor Endästen und von Phrenikusfasern zu den Abduktorästen des laryngealen Rekurrenzsumpfes [91]. Diese aufwendigen und risikoreichen Operationen sind bei einseitigen Paresen in der Regel nicht erforderlich. Aus diesem Konzept löste Crumley 1988 den Teilschritt der Anastomose der Ansa cervicalis zum N. rekurrens als *Nicht selektive Reinnervation (NSR)* heraus. Mit dieser Methode wurde das Ziel der Bewegungswiederkehr der Stimmlippe aufgegeben. Die Re-Tonisierung und Medialisierung der gelähmten Stimmlippe war das Ziel. Damit stellt dieses Verfahren eine Alternative zur ML dar. Durch den Verzicht auf Implantate ist keine Fremdkörperreaktion, Extrusion oder Dislokation zu befürchten. Außerdem wird die Stimmlippe nicht durch eingebrachte Biomaterialien in ihrer Schwingungsfähigkeit beeinträchtigt. Der funktionelle Vorteil der bis heute in Europa zu Unrecht wenig verbreiteten NSR im Vergleich zur ML wird derzeit in einer von Großbritannien ausgehenden Phase 2 Studie (VOCALIST) untersucht [92]. Unsere eigene Erfahrung mit einer an Kodama [93], aber ohne AA ausgeführten Form der NSR, bei der auf die Durchtrennung des in der Regel eine Restfunktion tragenden N. rekurrens verzichtet und eine zusätzliche adduktive Innervation durch einen über ein Schildknorpelfenster eingebrachten Ansa Nerv-Muskel-Pedikel angestrebt wird, zeigte nach 3–4 Monaten eine gute Tonisierung der Stimmlippe. Im Unterschied zur ML verbesserte sich die Stellung und der Tonus der Stimmlippe nach 12 Monaten bis zum 24. Monat weiter mit exzellenten stimmlichen Ergebnissen [94].

In Zukunft könnte die Neurostimulation des synkinetisch reinnervierten TA/LCA-Komplexes eine weitere Alternative zur ML bei besonderem Stimmanspruch (z. B. Sänger/Sprechberufe) bieten [95]. Durch synchron zur Adduktion der gesunden Stimmlippe verabfolgte elektrische Impulse kann die synkinetisch reinnervierte Stimmlippe zur Kontraktion gebracht werden [96].

Nachteil aller statischen Medialisierungstechniken der gelähmten Stimmlippe ist die permanente Reduktion des Glottisquerschnitts, die bei Patienten mit hohem Respirationsvolumen als Atemhindernis empfunden wird [97, 98]. Durch die funktionelle

Elektrostimulation verbleibt die Stimmlippe in einer respiratorisch günstigen Stellung und wird bei Phonation adduziert.

Es handelt sich hierbei um einen innovativen Forschungsansatz. Ein zugelassenes Medizinprodukt wird in den nächsten Jahren noch nicht zur Verfügung stehen. Die ersten klinischen Erfahrungen mit der Neurostimulation bei beidseitiger Parese (siehe Kapitel unten) sind aber ermutigend [99, 100].

Ein weiteres Entwicklungsfeld ist die Bewertung und Vergleichbarkeit der Ergebnisse phonochirurgischer Verfahren. Bei einseitiger Rekurrensparese ist die Verbesserung der Objektivität und Reproduzierbarkeit der laryngostroboskopischen Befundung besonders wichtig. Bakhsh et al. konnten zeigen, dass eine Vielzahl an Parametern zur Beschreibung der Stimmlippenstellung bzw. des Glottisspalt, kombiniert mit untereinander nicht abgestimmten Gradingssystemen eine Vergleichbarkeit der Studienergebnisse erschwert [101]. Von 21 untersuchten laryngostroboskopischen Parametern belegten nur 7 den evidenten postoperativen Unterschied zur Ausgangssituation. Überraschend waren Periodizität und Durchhängen der Stimmlippe aussagekräftiger als der Glottisspalt bei Phonation. Funktionelle Parameter wie die maximale Phonationsdauer (MPT) oder der Fragebogen zum Stimm-Handycap (VHI) zeigten sich deutlich reproduzierbarer.

2. Beidseitige Stimmlippenlähmung

Während bei der einseitigen Stimmlippenlähmung die Stimmstörung, insbesondere die Verhauchung dominiert, leiden von einer beidseitigen Stimmlippenlähmung betroffene Patienten vordergründig an der Limitierung des Luftstroms durch die Glottis. Abhängig von der Stellung und Spannung der Stimmlippen reichen die Beschwerden von einer Belastungsdyspnoe bei stärkerer körperlicher Anstrengung bis zur Ruhedyspnoe und respiratorischen Dekompensation.

Initial berichten die Patienten oft auch über begleitende Stimmstörungen und eine Aspirationsneigung. Im Verlauf der bei ausbleibender Funktionswiederkehr einsetzenden synkinetischen Reinnervation nach 4–6 Monaten werden die Stimme und der Aspirationsschutz zumeist besser, die Belastungsdyspnoe nimmt aber oft zu und zwingt die Patienten, sich um eine Therapie zu bemühen.

Bei günstigem Glottisspalt, normalem Body-Mass-Index (BMI) und guter respiratorischer Reserve bei jüngeren, anderweitig gesunden Patienten kann der enge Glottisspalt außerhalb von Infekten toleriert werden. Aus unserer Erfahrung hilft bei besonders betroffenen Patienten eine nächtliche CPAP-Therapie, um einen erholsamen und geräuschlosen Schlaf zu finden. Wenn die Möglichkeit einer zumindest einseitigen Bewegungswiederkehr bei erst wenige Wochen oder Monate bestehender Parese besteht, sollte bei Behandlungsbedarf in dieser Phase die temporäre Laterofixation einer Stimmlippe erwogen werden.

2.1. Laterofixation

Bis in die 1980er Jahre war die Tracheotomie die Therapie der Wahl. King beschrieb 1939 ein offenes chirurgisches Verfahren [102], das angelehnt an die orthopädische Chirurgie eine Kapseleröffnung des Krikoarytaenoidgelenks und die Nahtfixierung des mobilisierten sowie nach lateral verlagerten Stellknorpels am Schildknorpel beinhaltete. Ergänzend anastomosierte King das vom Zungenbein gelöste Ende des M. omohyoideus am Processus muscularis des

Stellknorpels. Diese wenig verbreitete Methode wurde von Schobel [103] modifiziert (3 Nähte am Ringknorpel, kein Muskeltransfer) und erlangte im deutschsprachigen Raum in der zweiten Hälfte der 1980er Jahre Verbreitung. Nachteil dieser offenen Laterofixation war ihre Invasivität mit postoperativer Glottisschwellung und Erhalt bzw. Notwendigkeit der Tracheotomie. Der Übergang zur endoskopischen Laterofixation durch Ejnell [104] und Lichtenberger [105–109] gestattete den Verzicht auf eine Tracheotomie. Während Ejnell in einem kombinierten Eingriff den Schildknorpel von außen freilegte und von dort Kanülen oberhalb und unterhalb des Processus vocalis stach, nutzte Lichtenberger einen von ihm speziell für diese Anwendung entwickelten Nadelschieber, um von innen nach außen bis durch den Schildknorpel, die Muskulatur und die Haut zu stechen. Im Ergebnis wird bei beiden Techniken ein nicht resorbierbarer Faden über den Processus vocalis geführt und über das Wiederlager des Schildknorpels geknüpft. Auf diese Weise erfolgt die Lateralisation des Stellknorpels bzw. der Stimmlippe. Mit diesen Methoden waren keine irreversible Eröffnung und nachfolgende narbige Fixierung des Gelenkes verbunden. Somit sind beide prinzipiell als reversibel anzusehen und können zur temporären Laterofixation bei Atemnot und noch unklarer Prognose eingesetzt werden. Ein Problem aller Fadenzugtechniken zur Laterofixation ist die durch die anterior-laterale Zugrichtung bedingte Verlagerung der Schlinge über das distale Ende des Processus vocalis in Richtung Stimmlippe und der dann einsetzende Durchschneidungsprozess (wie bei einem Käse-Schneidedraht). Damit verbunden ist eine nachlassende Wirkung der Lateralisation, die Gefahr von Granulationen und später Narben, die auch nach Entfernung zur permanenten Stimmstörungen führen können. Bei Bewegungswiederkehr auf der Gegenseite oder der laterofixierten Seite kann der Faden entfernt werden. Tritt keine Abduktionswiederkehr innerhalb von 12 Monaten ein, kann der Faden verbleiben. Bei Schmerzen oder nachlassender Wirkung sollte der Faden entfernt und eine permanente Glottiserweiterung vorgenommen werden.

Wenn initial bereits eine ungünstige Prognose für eine Abduktionswiederkehr auf einer Seite besteht, kann auf dieser primär eine permanente Laterofixation erfolgen. Diese Situation kann bei einer schon vorbestehenden Lähmung, bei aus dem OP-Bericht bekannter oder im EMG bestätigtem Nachweis einer irreversiblen Schädigung des Nervus laryngeus recurrens oder bei narbiger Fixierung des CAJ auf einer Seite vorliegen. Bei der permanenten endoskopischen Laterofixation wird die Fadenzugtechnik entweder mit einer Eröffnung des CAJ und Mobilisierung des Stellknorpels im Sinne einer Arytenoid-Lateropexie [110] (besonders für posteriore Glottisstensen aber auch für beidseitige Paresen geeignet) oder mit einer laserchirurgischen Glottiserweiterung verbunden [111]. Eine wesentliche Weiterentwicklung der Laterofixationstechnik erfolgte durch Rovo et al. [112, 113]. Das von den Kollegen aus Szeged entwickelte Set umfasst spezielle Messer zur Lösung der CAJ-Kapsel und einen modifizierten endo-extralaryngealen Nadelschieber, mit dem die Laterofixation dorsal geführt werden kann. Damit ist das Risiko eines Verrutschens der Fadenschlinge in Richtung mittlere Stimmlippe deutlich reduziert [114].

2.2. Endoskopische Glottiserweiterung

Die offene chirurgische Glottiserweiterung kann wegen ihrer Notwendigkeit einer temporären Tracheotomie und der zu erwartenden

Schluckstörung seit den 1980er Jahren als verlassen angesehen werden. Mit der Möglichkeit, endoskopisch durch Elektrokauter Blutungen im Kehlkopf zu stillen, wurde von Thornell 1949 erstmals die endoskopische Arytaenoidektomie beschrieben [115]. Als Biomaterial wurde für 3–4 Wochen ein Acryl-Obturator zwischen den Aryknorpeln zur Ausformung der Glottiserweiterung fixiert. Kleinsasser kombinierte 1968 mit der Weiterentwicklung der Mikrolaryngoskopie die endoskopische Arytaenoidektomie mit einer submukösen Chordektomie der hinteren zwei Drittel der Stimmlippe mit Nahtverschluss [116]. Mit Einführung des CO₂-Lasers in die Larynxchirurgie erfolgten Mitte der 1980er Jahre die ersten Laser-Arytaenoidektomien zur Behandlung der beidseitigen Stimmlippenlähmung durch Lim und Ossoff [117, 118]. Diese Technik wurde von Remacle et al. [119] im Sinne eines Belassens des posterioren Stellknorpelanteils zur Reduktion der Aspirationsgefahr und durch Sato et al. [120] unter Erhalt der medialen Schleimhautbedeckung des Aryknorpels zur Vermeidung von Re-Stenosen durch posteriore Narbensegelbildungen weiterentwickelt.

Dennis und Kashima beschrieben 1989 die Laserchordektomie als partielle, c-förmige Resektion der medialen Stimmlippenanteile direkt vor dem Processus vocalis und bestimmten damit lange Zeit die Standardtherapie der laserchirurgischen Glottiserweiterung [121]. Weitere Modifikationen im Sinne der ausgedehnteren paraglottischen Chordektomie wurden von Reker [122] und Eckel [123] angegeben. Die weitere Entwicklung ging entsprechend der Balance zwischen Stimme und Atmung zum einen in Richtung einer Minimalisierung der Laserresektionen [124–127] zum anderen bei hohem Luftbedarf hin zu ausgedehnteren Laserresektionen [128, 129], um eine Dekanülierung in jedem Fall zu ermöglichen. Einen gut bebilderten Überblick über die Vielzahl angegebener Verfahren zur laserchirurgischen Glottiserweiterung haben Sapundzhiev et al. [130] zusammengestellt.

Primärer Endpunkt bisheriger Studien zu den beschriebenen Verfahren war die Dekanülierungsrate. Heute kann die Tracheotomie in vielen Fällen vermieden werden. Im Vergleich der auszuwählenden Verfahren der endoskopischen Glottiserweiterung stellt sich die Frage nach prospektiv erfasster Verbesserung der Atmung bei gleichzeitigem Erhalt einer alltagstauglichen Stimme. Die erste größere multizentrische Studie mit prospektivem Design zum Outcome der Glottiserweiterung in Deutschland wurde von Nawka [131] et al. vorgestellt. Bei 36 Patienten wurde die Atem- und Stimmfunktion präoperativ und 6 Monate nach Therapie erfasst. Die Behandlung erfolgte nach Standard des jeweiligen Zentrums entweder als posteriore Chordotomie, partielle Arytaenoidektomie oder Laterofixation. In allen Fällen konnte die Atmung und Lebensqualität verbessert werden. Allerdings traten in 25 Prozent der Fälle ausgeprägte Atemprobleme auf, die einen zweiten Eingriff erforderten.

Das stimmliche Behandlungsergebnis dieser Studie zeigte eine objektive Verkürzung der Tonhaldedauer, eine Reduktion des Stimmumfangs und eine Zunahme der Rauigkeit bei allen Patienten, während die über das Risiko der Stimmverschlechterung aufgeklärten Patienten subjektiv die nachlassende Stimmqualität nicht so stark wie erwartet empfanden [132]. In einer aktuellen Veröffentlichung dieser Arbeitsgruppe unter Beteiligung von 11 Zentren in Europa mit retrospektiven Daten von 326 Patienten wird die Variabilität der angewandten Methoden und die hohe Streubreite der Ergebnisse deutlich [133]. Ein Drittel der Patienten war vor der Glot-

tiserweiterung tracheotomiert. Von diesen konnte nach der Behandlung ein Drittel dekanüliert werden. 145 von 326 Patienten benötigten eine postoperative Kortisontherapie und 58 Patienten mussten postoperativ intubiert werden. In 5 % erbrachte die Operation in den ersten 4 Wochen keine Verbesserung der Atmung und bei 3 % auch nicht nach 3 Monaten. Aufgabe für die Zukunft muss es sein, bei allen Patienten mit diesem seltenen Krankheitsbild prä- und postoperativ die Atem- und Stimmfunktion zu erfassen und die Behandlungsmethoden auf die funktionell besten zu begrenzen. Zugleich bleibt die perioperative Schwellungsphase ein ungelöstes Problem aller angegebenen Verfahren, zu deren Beherrschung Standard-Vorgehensweisen (SOP) erarbeitet werden müssen.

2.3 Kehlkopfskelettchirurgie (Krikoidsplit)

Eine Alternative zur Erweiterung des Glottisspalt durch Resektion oder Lateralverlagerung einer Stimmlippe stellt im Kindesalter die posteriore Spaltung des Ringknorpels mit Knorpelinterposition dar (Cricoid split) [134]. Diese aus der Behandlung der kindlichen subglottischen Stenose übernommene Methode eignet sich auch gerade für die konnatale idiopathische beidseitige Stimmlippenabduktionslähmung [135–137]. Unsere Erfahrungen bestätigen, dass der Abstand der Stimmlippen posterior zwischen den Stellknorpeln vergrößert und so das Öffnungsdreieck erweitert werden kann. Der Vorteil der Methode ist die Schonung der CAJ-Gelenke und der für die Motilität wichtigen Muskeln (TA, LCA und PCA). Bei vorsichtigem Vorgehen können auch die IA-Muskeln weitgehend geschont werden. Aus Langzeitbeobachtungen ist bekannt, dass angeborene beidseitige Stimmlippenmotilitätsstörungen, deren Ätiologie [138, 139] und Zuordnung zu einer Schädigung des ersten oder zweiten Motoneurons noch unklar sind, sich noch bis zum 10. Lebensjahr erholen können [140, 141]. Daher ist der Krikoidsplit zur Dekanülierung eine sinnvolle Option mit Erhalt der Chance auf spätere Motilitätserholung einer oder beider Seiten.

2.4 Aktive Implantate (Kehlkopfschrittmacher)

Nachteil aller bislang beschriebenen Therapieverfahren ist ihr statischer Charakter. Durch Resektion und Verlagerung von Stimmlippenanteilen wird versucht, den Kompromiss zwischen Erleichterung der Atmung und Verschlechterung der Stimme so zu gestalten, dass der Patient mit seiner Lebenssituation besser zurechtkommt. Nach allen vorliegenden Daten gelingt dies bislang nur in begrenztem Maße. Früher angewandte radikale Glottiserweiterungen und die Tracheotomie haben die Atmung zweifellos gebessert, beeinträchtigen aber die heute im Beruf besonders wichtige stimmliche Kommunikation. Alle schonenden Glottiserweiterungen mit Erhalt einer akzeptablen Stimme erschweren ebenfalls die Wiedereingliederung in Gesellschaft und Beruf wegen der fortbestehenden körperlichen Belastungseinschränkung. Aus der Erfahrung mit Patienten, die trotz beidseitiger Parese eine Restbeweglichkeit zumindest einer Seite aufweisen, wird deutlich, dass diese respiratorisch und stimmlich besser abschneiden.

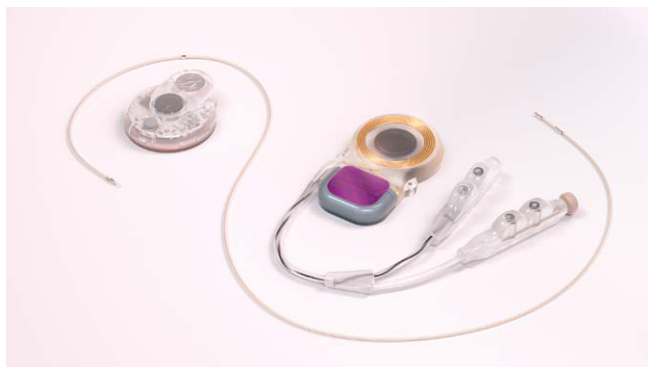Ziel der Weiterentwicklung von Therapieverfahren für die beidseitige Parese muss es sein, die gestörte Motilität zumindest teilweise wiederherzustellen [142]. Dies ist grundsätzlich möglich, da die Mehrzahl der Patienten mit permanenten beidseitigen Rekurrensparesen nicht denerviert sind. Vergleicht man den Muskelschwund der Schulter nach einer Accessoriusparese mit dem zu

meist erhaltenen Volumen einer gelähmten Stimmlippe, so kann schon aus dem laryngoskopischen Bild vermutet werden, dass ein relevanter Anteil der Muskelfasern eine Reinnervation erfahren haben muss. Die Elektromyografie der gelähmten Kehlkopfmuskeln bestätigt diese Hypothese [143, 144]. Die ausbleibende Bewegungswiederkehr trotz Reinnervation wird nach derzeitigem Kenntnisstand auf eine pathologische Reinnervation mit Ko-Aktivierung von Agonisten und Antagonisten zurückgeführt, vergleichbar mit der Autoparalyse des Augenlids oder des Mundwinkels bei Fazialisparese [145, 146]. Crumley [147, 148] beschrieb die sogenannte laryngeale Synkinesie als typischen pathologischen Reinnervationszustand, bei dem es bei Phonation zur Aktivierung des PCA bzw. beim Schnüffeln oder tiefer Inspiration im TA zu einer Zunahme der EMG-Aktivität kommt. Diese synkinetische Defektheilung tritt in bis zu 80 % aller Rekurrensparesen auf [149]. Einerseits verschlechtert der Nachweis dieser synkinetischen Reinnervation im EMG die Prognose einer Bewegungswiederkehr [150], andererseits bietet ein synkinetisch reinnervierter Muskel aber die Voraussetzungen [151], durch eine elektrische neuromuskuläre Stimulation zur Kontraktion angeregt zu werden. Wenn die Stimulation peripher im Zielmuskel erfolgt, kann die Autoparalyse des Kehlkopfs überwunden und selektiv eine Öffnung bzw. der Schluss einer Stimmlippe induziert werden. Dies ist das Grundprinzip heutiger Neurostimulatoren, wie dem Laryngeal Pacemaker (LP) System der Firma MED-EL, welches nach Abschluss klinischer Studien als Kehlkopfschrittmacher zur Behandlung der beidseitigen Stimmlippenlähmung bei synkinetisch reinnervierten PCA-Muskeln zum Einsatz kommen wird [99, 100, 152–161].

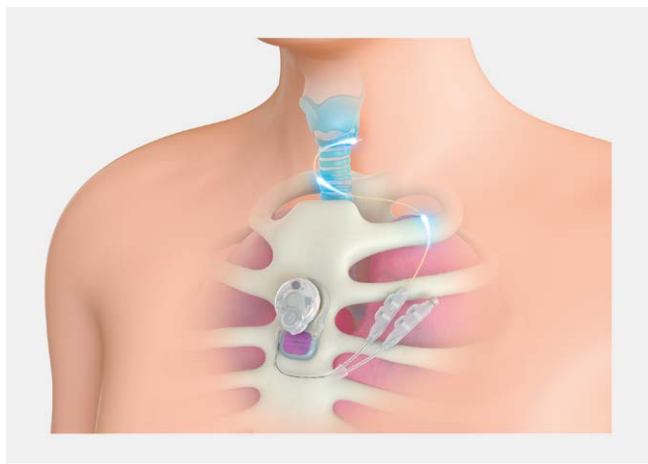Die Idee des Kehlkopfschrittmachers wird bereits seit den 1970er Jahren verfolgt [162]. Nach erfolgreicher Testung in Tierversuchen [163–169] wurde 1996 durch Zealear und Herzon erstmals intraoperativ bei einer Thyreoplastik mit einem externen Stimulator am Menschen die elektrisch stimulierte Stimmlippenabduktion ausgelöst [170]. 2003 publizierten Zealear et al. eine erste multizentrische klinische Studie zum Einsatz des Medtronic Schmerztherapieimplantates *Itrel II* zur Larynx-Reanimation [171]. Wegen Elektrodenkorrosion und Notwendigkeit der Umstellung auf monopolare Stimulation wurden die Studien mit diesem Implantat nicht fortgeführt.

Mit dem LP System liegt nun ein speziell für die beidseitige Rekurrensparese entwickeltes aktives Implantat vor, das ein minimal invasives und reversibles chirurgisches Verfahren zur Implantation von Mikroelektroden mit einem auf die Neurostimulation von Kehlkopfmuskeln adaptierten Impulsgenerator kombiniert (siehe ► **Abb. 6**). In einer ersten klinischen Studie an drei Zentren in Deutschland und Österreich im Zeitraum von 2012–2014 konnte die Wirksamkeit und Patientensicherheit des Systems bei 7 Patienten gezeigt werden [100]. Es gelang bei allen Teilnehmern dieser prospektiven Studie ohne Nebenwirkungen wie Schmerzen, Schluck- oder Stimmstörungen, die intendierte Stimmlippenabduktion mit Verbesserung der Atemfunktion sofort ab dem Zeitpunkt der Aktivierung des Impulsgenerators zu induzieren. Im Gegensatz zur konventionellen Glottiserweiterung führt die Therapie mit dem Kehlkopfschrittmacher zu keiner Verschlechterung der prätherapeutischen Stimmqualität [99]. Aus Sicherheitsgründen sah das Studiendesign bei dieser First-in-Human Studie die Limitierung auf eine einseitige Elektrodenimplantation vor (siehe

► **Abb. 7).** Mit dieser einseitigen Öffnungsstimulation ergab sich eine signifikante Verbesserung des PEF (peak expiratory flow), der MPT (maximum phonation time), des Stimmumfangs (voice range profile) und des 6MWT (six minute walk test) zum Endpunkt der Studie nach 6 Monaten und des PIF (peak inspiratory flow) sowie des SF-36 (quality of life questionnaire) nach 12 Therapiemonaten [100]. Bis 24 Monate nach Implantation kam es in einer Follow-up-Studie zu keiner Verschlechterung aller untersuchten Parameter [172]. Die mechanische Belastung der über den Hals zum Kehlkopf geführten Mikroelektroden durch die Schluckbewegungen des Kehlkopfs erwies sich als Risiko für Elektrodenbrüche. Bei 3 von 7 Patienten traten diese innerhalb von 14 Monaten und bei 2 weiteren Patienten innerhalb von 53 Monaten auf. Die LP Systeme der übrigen beiden Patienten sind heute (8 Jahre nach Implantation) weiter voll funktionstüchtig und die Atemfunktion gut. Diese Studienergebnisse ermutigten den Hersteller (MED-EL, Innsbruck, Österreich), die Entwicklungsarbeiten zum LP System weiterzuführen.



► **Abb. 6** LP System-Komponenten (Kehlkopfschrittmacher Entwicklungsprojekt der Firma MED-EL), bestehend aus Mikroelektrode zur Öffnungsstimulation des M. cricoarytaenoideus posterior (PCA), dem LP Implantat mit induktiver Transmissionsspule und Konnektoren für 2 Elektroden und dem externen LP Prozessor mit Steuereinheit und Batterie.



► **Abb. 7** Schematische Darstellung des LP Systems der Firma MED-EL in situ mit der Elektrodenführung zum M. cricoarytaenoideus posterior (PCA) bei einer einseitigen Stimulation. Das Implantat ist auf dem Brustbein unter der Haut fixiert, der Prozessor wird durch Magnetkraft über dem Implantat in Position gehalten.

ren. Die mechanischen Komponenten der Elektroden wurden grundlegend überarbeitet, um sie widerstandsfähiger gegenüber Zug- und Knickbewegungen zu machen. In einer demnächst geplanten multizentrischen Zulassungsstudie sollen an einer höheren Probandenanzahl das neue Elektrodendesign und die übrige Weiterentwicklung des LP Systems auf ihre Sicherheit und Wirksamkeit bei symptomatischen Patienten getestet werden.

2.5. Selektive Reinnervation

Eine Alternative zur Reanimation der Stimmlippenmotilität bei persistierenden Rekurrensparesen stellt die selektive Reinnervation der Öffner- und Schließer-Muskeln des Kehlkopfs dar. Das von Crumley [91] für die einseitige Parese inaugurierte Prinzip wurde zunächst in Tierversuchen [173, 174] und später im klinischen Einsatz von Marie et al. konsequent weiterentwickelt [175, 176]. Dazu wird die C4-Wurzel des linken N. phrenicus mit einem Ypsilon-förmigen N. auricularis magnus Nerveninterponat anastomosiert. Beide Nn. recurrentes werden durchtrennt und das Y-Interponat zur Neurotisation der PCA-Muskeln links und rechts genutzt. Zugleich erfolgt beidseits die schwierige Anastomose des Thyrohyoid-Astes des N. hypoglossus mit dem intralaryngeal freigelegten Adduktorast des N. recurrens. Zur Sicherung des Atemwegs und des Aspirationsschutzes ist eine Tracheotomie erforderlich, da eine komplette Denervierung im Rahmen der mehrstündigen Operation erfolgt. Das Wirksamwerden der Reinnervation ist zwischen 6 und 9 Monaten nach der Operation zu erwarten. In einer von Marie et al. [177] angegebenen Auswertung von 40 Patienten konnten 35 mit dieser Therapie dekanüliert werden, bei 30 verbesserten sich die Atemparameter. In 27/40 Fällen konnte mindestens einseitig und bei 16/40 beidseitig eine atemsynchrone Abduktion der Stimmlippen durch die selektive Reinnervation erreicht werden.

Li et al. reduzierten dieses Verfahren auf die Phrenicusanastomose und erzielten eine atemsynchrone PCA-Aktivierung [178, 179]. Durch die fehlende Adduktorinnervation wurden aber TA-Atrophien oder Ko-Aktivierungen bei PCA-Stimulation (Synkinesie) beobachtet.

Das Verfahren ist gerade für das Kindesalter [180] und jüngere Erwachsene [181], die eine gute Nervenregeneration zeigen und den aufwendigen Eingriff tolerieren können, eine wichtige Behandlungsoption und wird derzeit von Zentren in Frankreich, GB und Belgien eingesetzt.

Schlussfolgerung

Bioimplantate haben in der Behandlung ein- und beidseitiger Rekurrensparesen eine große klinische Bedeutung. Ihr Einsatz erfordert Kenntnis über deren Biokompatibilität, Materialeigenschaften und bei einigen Substanzen auch über deren Resorptionsrate, Wirkdauer und Zulassung für den Einsatz im Larynx. Abhängig von der Prognose und der Dauer einer Parese können temporäre oder permanente Therapien zum Einsatz kommen. Je invasiver und irreversibler die geplante Behandlungsmethode einzuschätzen ist, um so sicherer muss die Prognoseabschätzung sein. Weitere wichtige Aspekte bei der Therapieauswahl sind das Ausmaß der funktionellen Beeinträchtigung durch die Parese, der individuelle Leidensdruck und Begleiterkrankungen bzw. Risikofaktoren, die invasivere Optionen limitieren können. Es steht eine breite Palette an Bioimplantaten zur Auswahl und vielversprechende neue, auch aktive Implan-

tate könnten in naher Zukunft zugelassen werden. Bei der Beratung von Patienten sollten diese Optionen bekannt sein und eine individualisierte Stufentherapie geplant werden.

Interessenkonflikt

Der Autor war an klinischen Studien zur Erprobung des APrevent VOIS-Implantates und des LP Systems der Firma MED-EL Innsbruck beteiligt. Die Studien wurden über ein interdisziplinäres Studienzentrum ohne persönlichen Vorteil für den Autor abgewickelt. Die Firma MED-EL hat die Erstellung der Abbildungen für diesen Beitrag gesponsert.

Literatur

- [1] Choi J, Son YI, So YK et al. Posterior glottic gap and age as factors predicting voice outcome of injection laryngoplasty in patients with unilateral vocal fold paralysis. *J Laryngol Otol* 2012; 126: 260–266. doi:10.1017/S0022215111002702
- [2] Brünings W. Über eine neue Behandlungsmethode der Rekurrenzläähmung. *Ver Deutsch Laryng* 1911; 18: 93–151
- [3] Ward PH, Hanson DG, Abemayor E. Transcutaneous Teflon injection of the paralyzed vocal cord: A new technique. *Laryngoscope* 1985; 95: 644–649. doi:10.1288/00005537-198506000-00002
- [4] Varvares MA, Montgomery WW, Hillman RE. Teflon Granuloma of the Larynx: Etiology, Pathophysiology, and Management. *Annals of Otolaryngology & Rhinology* 1995; 104: 511–515. doi:10.1177/000348949510400702
- [5] Wan-Chiew N, Baki MM, Fauzi MB et al. In Vitro Evaluation of Biomaterials for Vocal Fold Injection: A Systematic Review. *Polymers (Basel)* 2021; 13. doi:10.3390/polym13162619
- [6] Hess M, Fleischer S, Heckmann B. Therapie der einseitigen Rekurrenzparese. *HNO Nachrichten* 2020; 50: 40–47. doi:10.1007/s00060-020-7055-8
- [7] Simpson B, Rosen C. Principles of Vocal Fold Augmentation. In: Simpson B, Rosen C, Hrsg. *Operative Techniques in Laryngology*. Berlin, Heidelberg: Springer Berlin Heidelberg; 2008: 91–96. doi:10.1007/978-3-540-68107-6_14
- [8] Anderson TD, Sataloff RT. Complications of collagen injection of the vocal fold: report of several unusual cases and review of the literature. *Journal of Voice* 2004; 18: 392–397. doi:10.1016/j.jvoice.2002.04.001
- [9] Brodsky B, Ramshaw JA. Bioengineered Collagens. *Subcell Biochem* 2017; 82: 601–629. doi:10.1007/978-3-319-49674-0_18
- [10] Bauman L. CosmoDerm/CosmoPlast (human bioengineered collagen) for the aging face. *Facial Plast Surg* 2004; 20: 125–128. doi:10.1055/s-2004-861752
- [11] Wang CC, Wu SH, Tu YK et al. Hyaluronic Acid Injection Laryngoplasty for Unilateral Vocal Fold Paralysis-A Systematic Review and Meta-Analysis. *Cells* 2020; 9. doi:10.3390/cells9112417
- [12] Wang CC, Chang MH, Jiang RS et al. Laryngeal electromyography-guided hyaluronic acid vocal fold injection for unilateral vocal fold paralysis: a prospective long-term follow-up outcome report. *JAMA otolaryngology – head & neck surgery* 2015; 141: 264–271. doi:10.1001/jamaoto.2014.3466
- [13] Pei YC, Fang TJ, Hsin LJ et al. Early hyaluronate injection improves quality of life but not neural recovery in unilateral vocal fold paralysis: an open-label randomized controlled study. *Restor Neurol Neurosci* 2015; 33: 121–130. doi:10.3233/RNN-140439
- [14] Kim YS, Choi JW, Park JK et al. Efficiency and durability of hyaluronic acid of different particle sizes as an injectable material for VF augmentation. *Acta oto-laryngologica* 2015; 135: 1311–1318. doi:10.3109/00016489.2015.1070966
- [15] Fang TJ, Hsin LJ, Chung HF et al. Office-Based Intracordal Hyaluronate Injections Improve Quality of Life in Thoracic-Surgery-Related Unilateral Vocal Fold Paralysis. *Medicine* 2015; 94: e1787. doi:10.1097/MD.0000000000001787
- [16] Miałkiewicz B, Panasiewicz A, Nikiel K et al. Comparison of 24-month voice outcomes after injection laryngoplasty with calcium hydroxylapatite or hyaluronic acid in patients with unilateral vocal fold paralysis. *Am J Otolaryng* 2022; 43. doi:10.1016/j.amjoto.2021.103207
- [17] Stein J, Eliachar I, Myles J et al. Histopathologic study of alternative substances for vocal fold medialization. *Ann Otol Rhinol Laryngol* 2000; 109: 221–226. doi:10.1177/000348940010900219
- [18] Chhetri DK, Jahan-Parwar B, Hart SD et al. Injection laryngoplasty with calcium hydroxylapatite gel implant in an in vivo canine model. *Ann Otol Rhinol Laryngol* 2004; 113: 259–264. doi:10.1177/000348940411300402
- [19] Kaneko M, Tsuji T, Kishimoto Y et al. Regenerative Effects of Basic Fibroblast Growth Factor on Restoration of Thyroarytenoid Muscle Atrophy Caused by Recurrent Laryngeal Nerve Transection. *J Voice* 2018; 32: 645–651. doi:10.1016/j.jvoice.2017.09.019
- [20] Kanazawa T, Komazawa D, Indo K et al. Single injection of basic fibroblast growth factor to treat severe vocal fold lesions and vocal fold paralysis. *Laryngoscope* 2015; 125: E338–E344. doi:10.1002/lary.25315
- [21] Post A, Fleischer S, Mueller AH. Stimmlippenläsion – Bereits einmalige bFGF-Injektion verbessert Stimmfunktion. *Laryngo-Rhino-Otol* 2016; 95: 308–309. doi:10.1055/s-0035-1552543
- [22] Liang Q, Liu S, Han P et al. Micronized acellular dermal matrix as an efficient expansion substrate and delivery vehicle of adipose-derived stem cells for vocal fold regeneration. *Laryngoscope* 2012; 122: 1815–1825. doi:10.1002/lary.23330
- [23] Frölich K, Hagen R, Kleinsasser N. Mesenchymale Stammzellen aus Fettgewebe (ASC) – Grundlagen und Anwendung in der HNO-Heilkunde. *Laryngorhinootologie* 2014; 93: 369–380
- [24] Truzzi GM, Pauna HF, Bette P et al. Methods of Fat Tissue Processing for Human Vocal Fold Injection: A Systematic Review. *J Voice* 2017; 31: 244.e217–244.e221. doi:10.1016/j.jvoice.2016.08.012
- [25] Mazzola RF, Cantarella G, Torretta S et al. Autologous fat injection to face and neck: from soft tissue augmentation to regenerative medicine. *Acta otorhinolaryngologica Italica: organo ufficiale della Società italiana di otorinolaringologia e chirurgia cervico-facciale* 2011; 31: 59–69
- [26] Ricci Maccarini A, Stacchini M, Mozzanica F et al. Efficacy of trans-nasal fiberoendoscopic injection laryngoplasty with centrifuged autologous fat in the treatment of glottic insufficiency due to unilateral vocal fold paralysis. *Acta otorhinolaryngologica Italica: organo ufficiale della Società italiana di otorinolaringologia e chirurgia cervico-facciale* 2018; 38: 204–213. doi:10.14639/0392-100X-2012
- [27] Rihkanen H, Lehtikoinen-Söderlund S, Reijonen P. Voice acoustics after autologous fascia injection for vocal fold paralysis. *Laryngoscope* 1999; 109: 1854–1858. doi:10.1097/00005537-19991000-00026
- [28] Kinnari TJ, Pietarinen P, Geneid A. Vocal fold augmentation under local anaesthesia using autologous fascia. *Clin Otolaryngol* 2018; 43: 989–991. doi:10.1111/coa.13030
- [29] Sittel C, Echternach M, Federspil PA et al. Polydimethylsiloxane particles for permanent injection laryngoplasty. *Ann Otol Rhinol Laryngol* 2006; 115: 103–109. doi:10.1177/000348940611500204
- [30] Mattioli F, Bettini M, Botti C et al. Polydimethylsiloxane Injection Laryngoplasty for Unilateral Vocal Fold Paralysis: Long-Term Results. *J Voice* 2017; 31: 517.e511–517.e517. doi:10.1016/j.jvoice.2016.12.017

- [31] Hagemann M, Seifert E. The use of polydimethylsiloxane for injection laryngoplasty. *World J Surg* 2008; 32: 1940–1947. doi:10.1007/s00268-008-9619-4
- [32] Sittel C, Thumfart WF, Pototschnig C et al. Textured polydimethylsiloxane elastomers in the human larynx: safety and efficiency of use. *J Biomed Mater Res* 2000; 53: 646–650. doi:10.1002/1097-4636(2000)53:6<646:aid-jbm5>3.0.co;2-0
- [33] Piccinini A, Alicandri-Ciuffelli M, Ghidini A et al. FDG-PET/CT appearance of injected silicone particles (VOX Implants) in head and neck tissues. *Acta Biomed* 2015; 86: 283–289
- [34] Drescher R, Müller A, Lesser T et al. PET/ultrasound fusion for differentiation of Vox implant silicone particles from recurrent cancer. *Nuklearmedizin Nuclear medicine* 2013; 52: N29–N30
- [35] Selber J, Sataloff R, Spiegel J et al. Gore-Tex Medialization Thyroplasty: objective and subjective evaluation. *J Voice* 2003; 17: 88–95. doi:10.1016/s0892-1997(03)00025-0
- [36] Thompson JD, Hoffman MR, Scholp A et al. Excised larynx evaluation of subthyroid cartilage approach to medialization thyroplasty. *Laryngoscope* 2018; 128: 675–681. doi:10.1002/lary.26852
- [37] Watanabe K, Hirano A, Honkura Y et al. Complications of using Gore-Tex in medialization laryngoplasty: case series and literature review. *Eur Arch Otorhinolaryngol* 2019; 276: 255–261. doi:10.1007/s00405-018-5204-0
- [38] Eichorn D, Park J, Alnouri G et al. Incidence of and Risk Factors Associated With Vocal Fold Hemorrhage Following Type I Thyroplasty With Gore-Tex Implant. *J Voice* 2021; 35: 655–658. doi:10.1016/j.jvoice.2019.12.015
- [39] Kim HS, Park SS, Kim MH et al. Problems associated with alloplastic materials in rhinoplasty. *Yonsei Med J* 2014; 55: 1617–1623. doi:10.3349/yjmj.2014.55.6.1617
- [40] Isshiki N, Morita H, Okamura H et al. Thyroplasty as a new phonosurgical technique. *Acta oto-laryngologica* 1974; 78: 451–457. doi:10.3109/00016487409126379
- [41] Isshiki N, Okamura H, Ishikawa T. Thyroplasty type I (lateral compression) for dysphonia due to vocal cord paralysis or atrophy. *Acta oto-laryngologica* 1975; 80: 465–473
- [42] Friedrich G, de Jong FI, Mahieu HF et al. Laryngeal framework surgery: a proposal for classification and nomenclature by the Phonosurgery Committee of the European Laryngological Society. *Eur Arch Otorhinolaryngol* 2001; 258: 389–396. doi:10.1007/s004050100375
- [43] Payr E. Plastik am Schildknorpel zur Behebung der Folgen einseitiger Stimmbandlähmung. *Dtsch Med Wochenschr* 1915; 41: 1265–1270. doi:10.1055/s-0029-1192223
- [44] Opheim O. Unilateral paralysis of the vocal cord, operative treatment. *Acta oto-laryngologica* 1955; 45: 226–230. doi:10.3109/00016485509118153
- [45] Kleinsasser O, Schroeder HG, Glanz H. Medialization of the paralyzed vocal cord by cartilage chips and "wing door thyroplasty". *Hno* 1982; 30: 275–279
- [46] Nawka T, Hosemann W. Surgical procedures for voice restoration. *GMS current topics in otorhinolaryngology, head and neck surgery* 2005; 4: Doc14
- [47] Tsai M-S, Yang M-Y, Chang G-H et al. Autologous thyroid cartilage graft implantation in medialization laryngoplasty: a modified approach for treating unilateral vocal fold paralysis. *Scientific Reports* 2017; 7. doi:10.1038/s41598-017-05024-6
- [48] Meurman Y. Operative mediofixation of the vocal cord in complete unilateral paralysis. *AMA Arch Otolaryngol* 1952; 55: 544–553. doi:10.1001/archotol.1952.00710010558004
- [49] Chirilă M, Mureșan R. Vocal fold medialization with tragal cartilage and perichondrium in high vagal paralysis. *Eur Arch Otorhinolaryngol* 2013; 270: 1873–1878. doi:10.1007/s00405-013-2427-y
- [50] Mesallam TA, Khalil YA, Malki KH et al. Medialization thyroplasty using autologous nasal septal cartilage for treating unilateral vocal fold paralysis. *Clin Exp Otorhinolaryngol* 2011; 4: 142–148. doi:10.3342/ceo.2011.4.3.142
- [51] Isshiki N. Progress in Laryngeal Framework Surgery. *Acta oto-laryngologica* 2000; 120: 120–127. doi:10.1080/000164800750000748
- [52] Isshiki N. Recent advances in phonosurgery. *Folia phoniatrica* 1980; 32: 119–154. doi:10.1159/000264334
- [53] Koufman JA. Laryngoplasty for vocal cord medialization: an alternative to Teflon. *Laryngoscope* 1986; 96: 726–731. doi:10.1288/00005537-198607000-00004
- [54] Hess M, Fleischer S. [Laryngeal framework surgery]. *Hno* 2021. doi:10.1007/s00106-021-01054-9
- [55] Desuter G, Henrard S, Van Lith-Bijl JT et al. Shape of Thyroid Cartilage Influences Outcome of Montgomery Medialization Thyroplasty: A Gender Issue. *J Voice* 2017; 31: 245 e243–245 e248. doi:10.1016/j.jvoice.2016.08.010
- [56] Chrobok V, Pellant A, Sram F et al. Medialization thyroplasty with a customized silicone implant: clinical experience. *Folia Phoniatr Logop* 2008; 60: 91–96. doi:10.1159/000114651
- [57] Harries ML, Morrison M. Short-term results of laryngeal framework surgery—thyroplasty type 1: A pilot study. *J Otolaryngol* 1995; 24: 281–287
- [58] Nettekville JL, Stone RE, Luken ES et al. Silastic medialization and arytenoid adduction: the Vanderbilt experience. A review of 116 phonosurgical procedures. *Ann Otol Rhinol Laryngol* 1993; 102: 413–424. doi:10.1177/000348949310200602
- [59] Montgomery WW, Montgomery SK. Montgomery thyroplasty implant system. *Ann Otol Rhinol Laryngol Suppl* 1997; 170: 1–16
- [60] Montgomery WW, Blaugrund SM, Varvares MA. Thyroplasty: a new approach. *Ann Otol Rhinol Laryngol* 1993; 102: 571–579. doi:10.1177/000348949310200801
- [61] Cummings CW, Purcell LL, Flint PW. Hydroxylapatite laryngeal implants for medialization. Preliminary report. *Ann Otol Rhinol Laryngol* 1993; 102: 843–851. doi:10.1177/0003489493102011104
- [62] Flint PW, Purcell LL, Cummings CW. Pathophysiology and indications for medialization thyroplasty in patients with dysphagia and aspiration. *Otolaryngol Head Neck Surg* 1997; 116: 349–354. doi:10.1016/s0194-5998(97)70272-9
- [63] Friedrich G. Titanium vocal fold medializing implant: introducing a novel implant system for external vocal fold medialization. *Ann Otol Rhinol Laryngol* 1999; 108: 79–86. doi:10.1177/000348949910800112
- [64] Witt RE, Hoffman MR, Friedrich G et al. Multiparameter analysis of titanium vocal fold medializing implant in an excised larynx model. *Ann Otol Rhinol Laryngol* 2010; 119: 125–132. doi:10.1177/000348941011900210
- [65] Malik A, Ramalingam WV, Nilakantan A et al. Comparison of the use of silastic with titanium prefabricated implant in type I thyroplasty. *Braz J Otorhinolaryngol* 2014; 80: 156–160. doi:10.5935/1808-8694.20140032
- [66] van Ardenne N, Vanderwegen J, Van Nuffelen G et al. Medialization thyroplasty: vocal outcome of silicone and titanium implant. *Eur Arch Otorhinolaryngol* 2011; 268: 101–107. doi:10.1007/s00405-010-1327-7
- [67] Schneider-Stickler B, Gaechter J, Bigenzahn W. Long-term results after external vocal fold medialization thyroplasty with titanium vocal fold medialization implant (TVFMI). *Eur Arch Otorhinolaryngol* 2013; 270: 1689–1694. doi:10.1007/s00405-013-2416-1
- [68] Anderson TD, Spiegel JR, Sataloff RT. Thyroplasty revisions: frequency and predictive factors. *J Voice* 2003; 17: 442–448. doi:10.1067/s0892-1997(03)00080-8

- [69] Rosen CA. Complications of phonosurgery: results of a national survey. *Laryngoscope* 1998; 108: 1697–1703. doi:10.1097/0005537-199811000-00020
- [70] Woo P, Pearl AW, Hsiung MW et al. Failed medialization laryngoplasty: management by revision surgery. *Otolaryngol Head Neck Surg* 2001; 124: 615–621. doi:10.1177/019459980112400603
- [71] Townsley RB, Anderson J, Siu J. The role of dynamic computerized tomography in revision medialisation thyroplasty. *Clin Otolaryngol* 2019; 44: 644–647. doi:10.1111/coa.13318
- [72] Lundeberg MR, Flint PW, Purcell LL et al. Revision medialization thyroplasty with hydroxylapatite implants. *Laryngoscope* 2011; 121: 999–1002. doi:10.1002/lary.21455
- [73] Devos M, Schultz P, Guillere F et al. Thyroplasty for unilateral vocal fold paralysis using an adjustable implant in porous titanium. *Eur Arch Otorhinolaryngol Head Neck Dis* 2010; 127: 204–212. doi:10.1016/j.anorl.2010.08.001
- [74] Ho GY, Leonhard M, Denk-Linnert DM et al. Pre- and intraoperative acoustic and functional assessment of the novel APrevent((R)) VOIS implant during routine medialization thyroplasty. *Eur Arch Otorhinolaryngol* 2020; 277: 809–817. doi:10.1007/s00405-019-05756-3
- [75] Isshiki N, Tanabe M, Sawada M. Arytenoid adduction for unilateral vocal cord paralysis. *Arch Otolaryngol* 1978; 104: 555–558. doi:10.1001/archotol.1978.00790100009002
- [76] Prasad VMN, Remacle M. Medialization Thyroplasty and Arytenoid Adduction for Management of Neurological Vocal Fold Immobility. *Advances in oto-rhino-laryngology* 2020; 85: 85–97. doi:10.1159/000456686
- [77] Slavik DH, Maragos NE. Arytenoid adduction and type I thyroplasty in the treatment of aphonia. *J Voice* 1994; 8: 84–91. doi:10.1016/s0892-1997(05)80324-8
- [78] Hess M, Schroeder D, Puschel K. Sling arytenoid adduction. *Eur Arch Otorhinolaryngol* 2011; 268: 1023–1028. doi:10.1007/s00405-010-1429-2
- [79] Hess M. Future techniques in phonosurgery. In: Mohan SYKJO, Hrsg. *A practical guide to laryngeal framework surgery*. Oxford, UK: Compton; 2017: 204ff. ISBN: 9781909082076, kein DOI, Buchkapitel
- [80] Garber D, Wandell GM, Gobillot TA et al. Safety and Predictors of 30-Day Adverse Events of Laryngeal Framework Surgery: An Analysis of ACS-NSQIP data. *Laryngoscope* 2021. doi:10.1002/lary.29921
- [81] Zimmermann TM, Orbelo DM, Pittelko RL et al. Voice outcomes following medialization laryngoplasty with and without arytenoid adduction. *Laryngoscope* 2019; 129: 1876–1881. doi:10.1002/lary.27684
- [82] Chester MW, Stewart MG. Arytenoid adduction combined with medialization thyroplasty: an evidence-based review. *Otolaryngol Head Neck Surg* 2003; 129: 305–310. doi:10.1016/s0194-5998(03)01390-1
- [83] Yılmaz T, Özer F. Unilateral Vocal Fold Paralysis With Large Posterior Glottic Gap: Is Arytenoid Procedure Necessary? *Ann Otol Rhinol Laryngol* 2021; 34894211045637. doi:10.1177/000348942111045637
- [84] Zeitels SM, Hochman I, Hillman RE. Adduction arytenopexy: a new procedure for paralytic dysphonia with implications for implant medialization. *Ann Otol Rhinol Laryngol Suppl* 1998; 173: 2–24
- [85] Zeitels SM, Hillman RE, Desloge RB et al. Cricothyroid subluxation: a new innovation for enhancing the voice with laryngoplastic phonosurgery. *Ann Otol Rhinol Laryngol* 1999; 108: 1126–1131
- [86] Rovó L, Ambrus A, Tóbiás Z et al. A Novel Endoscopic Arytenoid Medialization for Unilateral Vocal Fold Paralysis. *Laryngoscope* 2021; 131: E903–e910. doi:10.1002/lary.29001
- [87] Ekblom DC, Orbelo DM, Sangaralingham LR et al. Medialization laryngoplasty/arytenoid adduction: U.S. outcomes, discharge status, and utilization trends. *Laryngoscope* 2019; 129: 952–960. doi:10.1002/lary.27538
- [88] Colledge L. On the possibility of restoring movement to a paralysed vocal cord by nerve anastomosis : (An experimental inquiry.). *Br Med J* 1925; 1: 547–548. doi:10.1136/bmj.1.3351.547
- [89] Tucker HM. Human laryngeal reinnervation. *Laryngoscope* 1976; 86: 769–779. doi:10.1288/00005537-197606000-00004
- [90] Tucker HM. Reinnervation of the unilaterally paralyzed larynx. *Ann Otol Rhinol Laryngol* 1977; 86: 789–794
- [91] Crumley RL. Selective reinnervation of vocal cord adductors in unilateral vocal cord paralysis. *Ann Otol Rhinol Laryngol* 1984; 93: 351–356
- [92] Blackshaw H, Carding P, Jepson M et al. Does laryngeal reinnervation or type I thyroplasty give better voice results for patients with unilateral vocal fold paralysis (VOCALIST): study protocol for a feasibility randomised controlled trial. *BMJ Open* 2017; 7: e016871. doi:10.1136/bmjopen-2017-016871
- [93] Kodama N, Sanuki T, Kumai Y et al. Long-term vocal outcomes of refined nerve-muscle pedicle flap implantation combined with arytenoid adduction. *Eur Arch Otorhinolaryngol* 2015; 272: 681–688. doi:10.1007/s00405-014-3418-3
- [94] Nasr A, Mueller AH. Reinnervation bei einseitiger Stimmlippenlähmung. In: Keilmann A ed 36 Wissenschaftliche Jahrestagung der Deutschen Gesellschaft für Phoniatrie und Pädaudiologie (DGPP). Göttingen: GMS; 2019. doi:10.3205/19dggp36
- [95] Hess MM, Förster G, Böttcher A et al. Medialization of the ailing vocal fold by means of thyroarytenoid muscle electrostimulation. *Laryngorhinootologie* 2021; 100. doi:10.1055/s-0041-1728565
- [96] Mueller AH. Laryngeal Synkinesis: A Viable Condition for Laryngeal Pacing. In: Remacle JM, Prasad V, Hrsg. *Advances in Neurology*. Basel: Karger; 2020: 112. doi:10.1159/000456689
- [97] Hartmann C. Aerodynamical analysis of the inspiration for an unilateral paralysis of the vocal folds in a synthetic larynx model. Erlangen: Friedrich-Alexander Universität; 2019
- [98] Hoffman MR, Vandiver B, Derise N et al. Effect of Medialization on Dyspnea Index in Unilateral Vocal Fold Paralysis. *Otolaryngol Head Neck Surg* 2021; 0: 1945998211056515. doi:10.1177/01945998211056515
- [99] Mueller AH, Hagen R, Pototschnig C et al. Laryngeal pacing for bilateral vocal fold paralysis: Voice and respiratory aspects. *Laryngoscope* 2017; 127: 1838–1844. doi:10.1002/lary.26428
- [100] Mueller AH, Hagen R, Foerster G et al. Laryngeal pacing via an implantable stimulator for the rehabilitation of subjects suffering from bilateral vocal fold paralysis: A prospective first-in-human study. *Laryngoscope* 2016; 126: 1810–1816. doi:10.1002/lary.25792
- [101] Bakhsh Z, Crevier-Buchman L. Stroboscopic assessment of unilateral vocal fold paralysis: a systematic review. *Eur Arch Otorhinolaryngol* 2019; 276: 2377–2387. doi:10.1007/s00405-019-05562-x
- [102] King BT. New and function-restoring operation for bilateral abductor cord paralysis: preliminary report. *Journal of the American Medical Association* 1939; 112: 814–823
- [103] Schobel H. [Dilatation of the glottis in bilateral vocal cord paralysis. Review of various surgical procedures and a report of personal experience using a functional lateral fixation surgical technic]. *Hno* 1986; 34: 485–495
- [104] Ejnell H, Mansson I, Hallen O et al. A simple operation for bilateral vocal cord paralysis. *Laryngoscope* 1984; 94: 954–958
- [105] Lichtenberger G. Endo-extralaryngeal needle carrier instrument. *Laryngoscope* 1983; 93: 1348–1350
- [106] Lichtenberger G, Toohill RJ. The endo-extralaryngeal needle carrier. *Otolaryngol Head Neck Surg* 1991; 105: 755–756

- [107] Lichtenberger G, Toohill RJ. Technique of endo-extralaryngeal suture lateralization for bilateral abductor vocal cord paralysis. *Laryngoscope* 1997; 107: 1281–1283
- [108] Lichtenberger G. Reversible immediate and definitive lateralization of paralyzed vocal cords. *Eur Arch Otorhinolaryngol* 1999; 256: 407–411
- [109] Lichtenberger G. Reversible lateralization of the paralyzed vocal cord without tracheostomy. *Ann Otol Rhinol Laryngol* 2002; 111: 21–26
- [110] Rovo L, Venczel K, Torkos A et al. Endoscopic arytenoid lateropexy for isolated posterior glottic stenosis. *Laryngoscope* 2008; 118: 1550–1555. doi:10.1097/MLG.0b013e31817c0b32
- [111] Kukwa W, Kukwa A, Piaskowska M et al. Submucosal arytenoidectomy with laterofixation in the treatment of bilateral vocal fold paralysis following lung cancer. *Otolaryngol Pol* 2007; 61: 17–20. doi:10.1016/S0030-6657(07)70376-1
- [112] Rovo L, Madani S, Sztano B et al. A new thread guide instrument for endoscopic arytenoid lateropexy. *Laryngoscope* 2010; 120: 2002–2007. doi:10.1002/lary.21055
- [113] Szakacs L, Sztano B, Matievics V et al. A comparison between transoral glottis-widening techniques for bilateral vocal fold immobility. *Laryngoscope* 2015; 125: 2522–2529. doi:10.1002/lary.25401
- [114] Matievics V, Bach A, Sztano B et al. Functional outcomes of endoscopic arytenoid abduction lateropexy for unilateral vocal cord paralysis with dyspnea. *Eur Arch Otorhinolaryngol* 2017 online first. doi:10.1007/s00405-017-4696-3
- [115] Thornell WC. A new intralaryngeal approach in arytenoidectomy in bilateral abductor paralysis of the vocal cords; report of three cases. *Arch Otolaryngol* 1949; 50: 634–639. illust. doi:10.1001/archotol.1949.00700010648010
- [116] Kleinsasser O. Endolaryngeal arytenoidectomy and submucous hemichordectomy for the widening of the glottis in bilateral abductor paralysis. *Monatsschr Ohrenheilkd Laryngorhinol* 1968; 102: 443–446
- [117] Lim RY. Laser arytenoidectomy. *Arch Otolaryngol* 1985; 111: 262–263. doi:10.1001/archotol.1985.00800060086013
- [118] Ossoff RH, Sisson GA, Duncavage JA et al. Endoscopic laser arytenoidectomy for the treatment of bilateral vocal cord paralysis. *Laryngoscope* 1984; 94: 1293–1297
- [119] Remacle M, Lawson G, Mayne A et al. Subtotal carbon dioxide laser arytenoidectomy by endoscopic approach for treatment of bilateral cord immobility in adduction. *Ann Otol Rhinol Laryngol* 1996; 105: 438–445. doi:10.1177/000348949610500604
- [120] Sato K, Umeno H, Nakashima T. Laser arytenoidectomy for bilateral median vocal fold fixation. *Laryngoscope* 2001; 111: 168–171. doi:10.1097/00005537-200101000-00029
- [121] Dennis DP, Kashima H. Carbon dioxide laser posterior cordectomy for treatment of bilateral vocal cord paralysis. *Ann Otol Rhinol Laryngol* 1989; 98: 930–934
- [122] Reker U, Rudert H. [Modified posterior Dennis and Kashima cordectomy in treatment of bilateral recurrent nerve paralysis]. *Laryngorhinootologie* 1998; 77: 213–218. doi:10.1055/s-2007-996963
- [123] Eckel HE. Laser surgical microlaryngoscopic glottis dilatation in the treatment of recurrent bilateral nerve paralysis. *Surgical technique and results. Laryngorhinootologie* 1991; 70: 17–20. doi:10.1055/s-2007-997976
- [124] Bigenzahn W, Hoefler H. Minimally invasive laser surgery for the treatment of bilateral vocal cord paralysis. *Laryngoscope* 1996; 106: 791–793. doi:10.1097/00005537-199606000-00024
- [125] Crumley RL. Endoscopic laser medial arytenoidectomy for airway management in bilateral laryngeal paralysis. *Ann Otol Rhinol Laryngol* 1993; 102: 81–84. doi:10.1177/000348949310200201
- [126] Kashima HK. Bilateral vocal fold motion impairment: pathophysiology and management by transverse cordotomy. *Ann Otol Rhinol Laryngol* 1991; 100: 717–721. doi:10.1177/000348949110000905
- [127] Rontal M, Rontal E. Use of laryngeal muscular tenotomy for bilateral midline vocal cord fixation. *Ann Otol Rhinol Laryngol* 1994; 103: 583–589. doi:10.1177/000348949410300801
- [128] Maurizi M, Paludetti G, Galli J et al. CO₂ laser subtotal arytenoidectomy and posterior true and false cordotomy in the treatment of post-thyroidectomy bilateral laryngeal fixation in adduction. *Eur Arch Otorhinolaryngol* 1999; 256: 291–295. doi:10.1007/s004050050248
- [129] Pia F, Pisani P, Aluffi P. CO₂ laser posterior ventriculocordectomy for the treatment of bilateral vocal cord paralysis. *Eur Arch Otorhinolaryngol* 1999; 256: 403–406. doi:10.1007/s004050050175
- [130] Sapundzhiev N, Lichtenberger G, Eckel HE et al. Surgery of adult bilateral vocal fold paralysis in adduction: history and trends. *Eur Arch Otorhinolaryngol* 2008; 265: 1501–1514. doi:10.1007/s00405-008-0665-1
- [131] Nawka T, Sittel C, Gugatschka M et al. Permanent transoral surgery of bilateral vocal fold paralysis: a prospective multi-center trial. *Laryngoscope* 2015; 125: 1401–1408. doi:10.1002/lary.25137
- [132] Nawka T, Sittel C, Arens C et al. Voice and respiratory outcomes after permanent transoral surgery of bilateral vocal fold paralysis. *Laryngoscope* 2015; 125: 2749–2755. doi:10.1002/lary.25415
- [133] Nawka T, Gugatschka M, Kolmel JC et al. Therapy of bilateral vocal fold paralysis: Real world data of an international multi-center registry. *PLoS One* 2019; 14: e0216096. doi:10.1371/journal.pone.0216096
- [134] Inglis AF Jr, Perkins JA, Manning SC et al. Endoscopic posterior cricoid split and rib grafting in 10 children. *Laryngoscope* 2003; 113: 2004–2009
- [135] Modi VK. Endoscopic posterior cricoid split with rib grafting. *Advances in oto-rhino-laryngology* 2012; 73: 116–122. doi:10.1159/000334463
- [136] Gerber ME, Modi VK, Ward RF et al. Endoscopic posterior cricoid split and costal cartilage graft placement in children. *Otolaryngol Head Neck Surg* 2013; 148: 494–502. doi:10.1177/0194599812472435
- [137] Dahl JP, Purcell PL, Parikh SR et al. Endoscopic posterior cricoid split with costal cartilage graft: A fifteen-year experience. *Laryngoscope* 2017; 127: 252–257. doi:10.1002/lary.26200
- [138] Ruda J, Dahl J, McClain W et al. Multi-institutional Evaluation of Radiologic Findings Associated With Pediatric Congenital Idiopathic Bilateral Vocal Fold Dysfunction. *Otolaryngol Head Neck Surg* 2021; 164: 1314–1321. doi:10.1177/0194599820961109
- [139] Hsu AK, Rosow DE, Wallerstein RJ et al. Familial congenital bilateral vocal fold paralysis: a novel gene translocation. *International journal of pediatric otorhinolaryngology* 2015; 79: 323–327. doi:10.1016/j.ijporl.2014.12.009
- [140] Giotakis AI, Pototschnig C. Prognosis of congenital idiopathic abductor laryngeal paralysis with laryngeal electromyography. *The Laryngoscope* 2020; 130: E252–E257. doi:10.1002/lary.28079
- [141] Berkowitz RG. Natural history of tracheostomy-dependent idiopathic congenital bilateral vocal fold paralysis. *Otolaryngol Head Neck Surg* 2007; 136: 649–652. doi:10.1016/j.otohns.2006.11.050
- [142] Mueller A, Blechschmidt K. Abstract: Our concept on larynx-pacing. In: Andrea M ed 5th Congress of the European Laryngological Society (Lisbon 10-13 July 2004). Lisbon: European Archives of Oto-Rhino-Laryngology and Head & Neck. 2004: 998. doi:10.1007/s00405-005-0943-0
- [143] Volk GF, Hagen R, Pototschnig C et al. Laryngeal electromyography: a proposal for guidelines of the European Laryngological Society. *Eur Arch Otorhinolaryngol* 2012; 269: 2227–2245. doi:10.1007/s00405-012-2036-1

- [144] Foerster G, Mueller AH. Laryngeal EMG: Preferential damage of the posterior cricoarytenoid muscle branches especially in iatrogenic recurrent laryngeal nerve lesions. *Laryngoscope* 2018; 128: 1152–1156. doi:10.1002/lary.26862
- [145] Stennert E. The autoparalytic syndrome – a leading symptom of postparetic facial function. *Archives of oto-rhino-laryngology* 1982; 236: 97–114. doi:10.1007/bf00464062
- [146] Crumley RL. Mechanisms of synkinesis. *Laryngoscope* 1979; 89: 1847–1854. doi:10.1288/00005537-197911000-00020
- [147] Crumley RL. Laryngeal synkinesis: its significance to the laryngologist. *Ann Otol Rhinol Laryngol* 1989; 98: 87–92
- [148] Crumley RL. Laryngeal synkinesis revisited. *Ann Otol Rhinol Laryngol* 2000; 109: 365–371
- [149] Zealear DL, Billante CR. Synkinesis and Dysfunctional Reinnervation of the Larynx. In: Sulica L, Blitzer A, Hrsg. *Vocal Fold Paralysis*. Berlin Heidelberg New York: Springer; 2006: 17–32. Buchkapitel, kein DOI
- [150] Statham MM, Rosen CA, Smith LJ et al. Electromyographic laryngeal synkinesis alters prognosis in vocal fold paralysis. *The Laryngoscope* 2009 NA-NA. doi:10.1002/lary.20629
- [151] Mueller AH. Laryngeal Synkinesis – a viable condition for Laryngeal Pacing. In: Remacle JM, Prasad V, Hrsg. *Advances in Neurolaryngology*. Basel: Karger; 2019
- [152] Mueller AH, Pototschnig C. Recurrent Laryngeal Nerve Stimulator. *Otolaryngol Clin North Am* 2020; 53: 145–156. doi:10.1016/j.otc.2019.09.009
- [153] Mueller AH, Marie J-P, Mardion NB et al. Reinnervation/Pacing for Bilateral Vocal Fold Paralysis. In: Amin MR, Johns MM, Hrsg. *Decision Making in Vocal Fold Paralysis*. Cham: Springer Switzerland; 2019: 257–268. doi:10.1007/978-3-030-23475-1_18
- [154] Akbulut S, Betka J, Chrobok V et al. Pacing/Reinnervation. In: *Rehabilitation and Prognosis of Voice Disorders*. In: am Zehnhoﬀ-Dinnesen A, Wiskirska-Woznica B, Neumann K et al., Hrsg. *Phoniatrics I: Fundamentals – Voice Disorders – Disorders of Language and Hearing Development*. Berlin, Heidelberg: Springer Berlin Heidelberg; 2020: 435-536. DOI:10.1007/978-3-662-46780-0_8
- [155] Mueller AH, Klinge K. RLN Paralysis – Update on Reinnervation and Neurostimulation. *Medical Research Archives* 2018; 6. doi:10.18103/mra.v6i5.1781
- [156] Bach A, Sztano B, Matievics V et al. Isolated Recovery of Adductor Muscle Function Following Bilateral Recurrent Laryngeal Nerve Injuries. *Laryngoscope* 2019; 129: 2334-2340. DOI: 10.1002/lary.27718
- [157] Mueller AH. Laryngeal Pacing. In: Sittel C, Guntinas-Lichius O, Hrsg. *Neurolaryngology*. Cham: Springer International Publishing; 2018: 173–183. doi:10.1007/978-3-319-61724-4_14
- [158] Forster G, Arnold D, Bischoff SJ et al. Laryngeal pacing in minipigs: in vivo test of a new minimal invasive transcricoidal electrode insertion method for functional electrical stimulation of the PCA. *Eur Arch Otorhinolaryngol* 2013; 270: 225–231. doi:10.1007/s00405-012-2141-1
- [159] Mueller AH. Laryngeal Neuroprosthesis. *ENT & Audiology News* 2012; 21: 47–48
- [160] Förster G, Schubert H, Arnold D et al. Laryngeal pacemaker—acute and chronic minimal invasive electrode implantations in pig larynx Abstracts from the 8th Congress of the European Laryngological Society, 1–4 September 2010, Vienna, Austria. *Eur Arch Otorhinolaryngol* 2011; 268: 759–800. doi:10.1007/s00405-011-1544-8
- [161] Mueller AH. Laryngeal pacing for bilateral vocal fold immobility. *Current opinion in otolaryngology & head and neck surgery* 2011; 19: 439–443. doi:10.1097/MOO.0b013e32834cb7ba
- [162] Zealear DL, Dedo HH. Control of paralysed axial muscles by electrical stimulation. *Acta oto-laryngologica* 1977; 83: 514–527
- [163] Sanders I. Electrical stimulation of laryngeal muscle. *Otolaryngol Clin North Am* 1991; 24: 1253–1274
- [164] Kano S, Sasaki CT. Pacing parameters of the canine posterior cricoarytenoid muscle. *Ann Otol Rhinol Laryngol* 1991; 100: 584–588
- [165] Zrunek M, Carraro U, Catani C et al. [Functional electrostimulation of the denervated posticus muscle in an animal experiment: histo- and biochemical results]. *Laryngol Rhinol Otol (Stuttg)* 1986; 65: 621–627
- [166] Otto RA, Davis W, Betten JR et al. Electrophysiologic pacing of vocal cord abductors in bilateral recurrent laryngeal nerve paralysis. *Am J Surg* 1985; 150: 447–451
- [167] Broniatowski M, Kaneko S, Jacobs G et al. Laryngeal pacemaker. II. Electronic pacing of reinnervated posterior cricoarytenoid muscles in the canine. *Laryngoscope* 1985; 95: 1194–1198
- [168] Obert PM, Young KA, Tobey DN. Use of direct posterior cricoarytenoid stimulation in laryngeal paralysis. *Arch Otolaryngol* 1984; 110: 88–92
- [169] Bergmann K, Warzel H, Eckhardt HU et al. Respiratory rhythmically regulated electrical stimulation of paralyzed laryngeal muscles. *Laryngoscope* 1984; 94: 1376–1380
- [170] Zealear DL, Rainey CL, Herzon GD et al. Electrical pacing of the paralyzed human larynx. *Ann Otol Rhinol Laryngol* 1996; 105: 689–693
- [171] Zealear DL, Billante CR, Courey MS et al. Reanimation of the paralyzed human larynx with an implantable electrical stimulation device. *Laryngoscope* 2003; 113: 1149–1156
- [172] Müller AH, Hagen R, Förster G et al. Laryngeal Pacing for the treatment of bilateral vocal fold paralysis: 24 m results of a prospective first-in-human study. In: Dietz A ed 91 Jahresversammlung der Deutschen Gesellschaft für HNO-Heilkunde, Kopf- und Hals-Chirurgie eV, Bonn – Welche Qualität macht den Unterschied. Berlin/Online: Laryngorhinootologie. 2020. doi:10.1055/s-0040-1710790
- [173] Marie JP, Laquerriere A, Lerosey Y et al. Selective resection of the phrenic nerve roots in rabbits. Part I: Cartography of the residual innervation. *Respir Physiol* 1997; 109: 127–138. doi:10.1006/0034568797000479 [pii]
- [174] Marie JP, Dehesdin D, Ducastelle T et al. Selective reinnervation of the abductor and adductor muscles of the canine larynx after recurrent nerve paralysis. *Ann Otol Rhinol Laryngol* 1989; 98: 530–536
- [175] Marie J. Contribution à l'étude de la réinnervation laryngée expérimentale; intérêt du nerf phrénique. *Laryngeal reinnervation: special interest with the phrenic nerve*. PhD Thesis. University of Rouen, Normandy, France 1999; p300: 1999
- [176] Marina MB, Marie J-P, Birchall MA. Laryngeal reinnervation for bilateral vocal fold paralysis. *Current opinion in otolaryngology & head and neck surgery* 2011; 19
- [177] Dunya G, Orb QT, Smith ME et al. A Review of Treatment of Bilateral Vocal Fold Movement Impairment. *Current Otorhinolaryngology Reports* 2021. doi:10.1007/s40136-020-00320-8
- [178] Li M, Chen S, Zheng H et al. Reinnervation of bilateral posterior cricoarytenoid muscles using the left phrenic nerve in patients with bilateral vocal fold paralysis. *PLoS One* 2013; 8: e77233. doi:10.1371/journal.pone.0077233
- [179] Li M, Zheng H, Chen S et al. Selective reinnervation using phrenic nerve and hypoglossal nerve for bilateral vocal fold paralysis. *Laryngoscope* 2019; 129: 2669–2673. doi:10.1002/lary.27768
- [180] Lee JW, Bon-Mardion N, Smith ME et al. Bilateral Selective Laryngeal Reinnervation for Bilateral Vocal Fold Paralysis in Children. *JAMA otolaryngology-- head & neck surgery* 2020; 146: 401–407. doi:10.1001/jamaoto.2019.4863
- [181] Li M, Chen D, Song X et al. The effect of patient age on the success of laryngeal reinnervation. *Eur Arch Otorhinolaryngol* 2014; 271: 3241–3247. doi:10.1007/s00405-014-3091-6