

Innovative Technologien für optimiertes künstliches Sehen

Innovative Technologies for Optimized Artificial Vision



Autor
Peter Walter

Institut
Klinik für Augenheilkunde, Uniklinik RWTH Aachen

Schlüsselwörter
Künstliches Sehen, Erblindung, Retina Implantate, Corteximplantate, Retinadystrophie, Makuladegeneration

Key words
Artificial Vision, Blindness, Retinal Implants, Cortical Implants, retinal dystrophy, macular degeneration

Bibliografie
Laryngo-Rhino-Otol 2022; 101: S79–S89
DOI 10.1055/a-1671-1825
ISSN 0935-8943

© 2022. Thieme. All rights reserved.

This is an open access article published by Thieme under the terms of the Creative Commons Attribution-NonDerivative-NonCommercial-License, permitting copying and reproduction so long as the original work is given appropriate credit. Contents may not be used for commercial purposes, or adapted, remixed, transformed or built upon. (<https://creativecommons.org/licenses/by-nc-nd/4.0/>)

Georg Thieme Verlag KG, Rüdigerstraße 14,
70469 Stuttgart, Germany

Korrespondenzadresse
Prof. Dr. Peter Walter
Klinik für Augenheilkunde
Uniklinik RWTH Aachen
Pauwelsstr. 30
52074 Aachen
Deutschland
Tel.: +49/241/8088191; Fax: +49/241/8082408
pwalter@ukaachen.de

ZUSAMMENFASSUNG

Trotz deutlicher Fortschritte in der Therapie schwerer Augenerkrankungen können bestimmte Formen der Erblindung bis heute nicht geheilt oder gebessert werden. Dazu gehört beispielsweise die Retinitis pigmentosa, eine erbliche Degeneration der Photorezeptoren. Technologieansätze mit implantierbaren Sehprothesen, deren Prinzip in einer elektrischen Stimulation verbleibender Nervenzellen in der Retina oder im Cortex, wurden bereits bei einer Reihe von Patienten mit begrenzten Ergebnissen erprobt. Neue Befunde in der Biologie der Erkrankungen aber auch neue technologische Entwicklungen machen hier Hoffnung auf bessere Ergebnisse in der Zukunft.

ABSTRACT

Despite significant advances in the treatment of severe eye diseases, certain forms of blindness cannot be cured or improved to this day. These include, for example, retinitis pigmentosa, a hereditary degeneration of photoreceptors. Technology approaches with implantable visual prostheses based on electrical stimulation of remaining neurons in the retina or cortex, have already been tested in a number of patients with limited results. New findings in the biology of these diseases as well as new technological developments give hope for better results in the future.

Inhaltsverzeichnis

		3.	Ergebnisse mit bisherigen Ansätzen	6
		4.	Gründe für die begrenzte Wirksamkeit	6
		4.1	Elektrodenzahl, -größe und -dichte	6
		4.2	Größe des Stimulators	7
		4.3	Stimulationsalgorithmus	7
		4.4	Biologische intrinsische Aktivität	7
		4.5	Training und Rehabilitation	7
		4.6	Chirurgische Aspekte	7
		5.	Neue Ansätze	8
	Zusammenfassung	1		
	Abstract	1		
1.	Begriffsbestimmung „künstliches Sehen“	2		
1.1	Sehhilfen ohne direkte Ankopplung an das Nervensystem	2		
1.2	Sehhilfen mit indirekter Ankopplung an das Nervensystem	2		
1.3	Sehhilfen mit direkter Ankopplung an das Nervensystem	2		
2.	Indikationsbereich für künstliches Sehen	4		

5.1	Verkleinerung der Elektroden, Vergrößerung der Elektrodenfläche	8
5.2	Vergrößerung der Stimulationsfläche	8
5.3	Ladungskontrollierte Stimulation vs. Strom/ spannungskontrollierte Stimulation	8
5.4	Bidirektionaler Ansatz mit lokaler Analyse der intrinsischen Aktivität	8
5.5	Energieversorgung und Packaging	8
6.	Diskussion	9
7.	Zusammenfassung und Ausblick	9
	Literatur	9

1. Begriffsbestimmung „künstliches Sehen“

Mit dem Begriff „künstliches Sehen“ werden 2 unterschiedliche Formen des artifiziiellen Sehens beschrieben. Im technischen Sinne geht es um Sehen für Maschinen. Hiermit ist die Steuerung von Automaten und Maschinen gemeint, die für ihre Aktionen eine 3-dimensionale Repräsentation des Raumes benötigen. Ein gutes Beispiel hierfür ist das autonome Fahrzeug, das mit zahlreichen Kameras und Sensoren ausgestattet ist, um die Umwelt in Echtzeit abzubilden und damit eine Grundlage für Fahrentscheidungen zu treffen.

Eine andere Anwendung ist die Steuerung von Robotern, deren Aktuatoren mit Objekten in Interaktion treten.

Im medizinischen Sinn dagegen bedeutet künstliches Sehen aber die Wiederherstellung von Sehvermögen bei blinden oder schwer sehbehinderten Menschen. Die technische Wiederherstellung oder Verbesserung von Sehvermögen ist erst bei einer sehr erheblichen Einschränkung des Sehvermögens sinnvoll, weil alle bisherigen Ansätze nur sehr begrenzt die Wiederherstellung der Funktion erlauben. Gegenwärtig gilt in Deutschland als blind, wer auf dem besseren Auge eine Sehschärfe von 1/50 oder weniger hat. Diese Sehschärfe bedeutet, dass ein Betroffener mit dem besseren Auge ein Objekt, das ein Normalsichtiger aus 50 m Entfernung sehen kann, so eben aus 1 m Entfernung erkennt. Dass ist in etwa die Schwelle, bei der man solche Verfahren in Betracht zieht. Hierzu gibt es verschiedene Ansätze.

1.1 Sehhilfen ohne direkte Ankopplung an das Nervensystem

Hierbei handelt es sich um Kamerasysteme, die Objekte im Raum erkennen und dem Nutzer diese Informationen sprachlich mitteilen. Diese Systeme sind in der Lage, Texte vorzulesen, Gesichter Personen zuzuordnen und diese dann zu benennen. Diese Systeme können bestimmte Codesysteme lesen wie Barcodes und damit z. B. Produkte im Supermarktregal erkennen und den Preis nennen. Ein gutes Beispiel hierfür ist das System ORCAM. Die Erfahrung zeigt, dass vor allem junge technikaffine Nutzer dieses System gerne gebrauchen und davon profitieren ([Moisseiev & Mannis, 2016]).

1.2 Sehhilfen mit indirekter Ankopplung an das Nervensystem

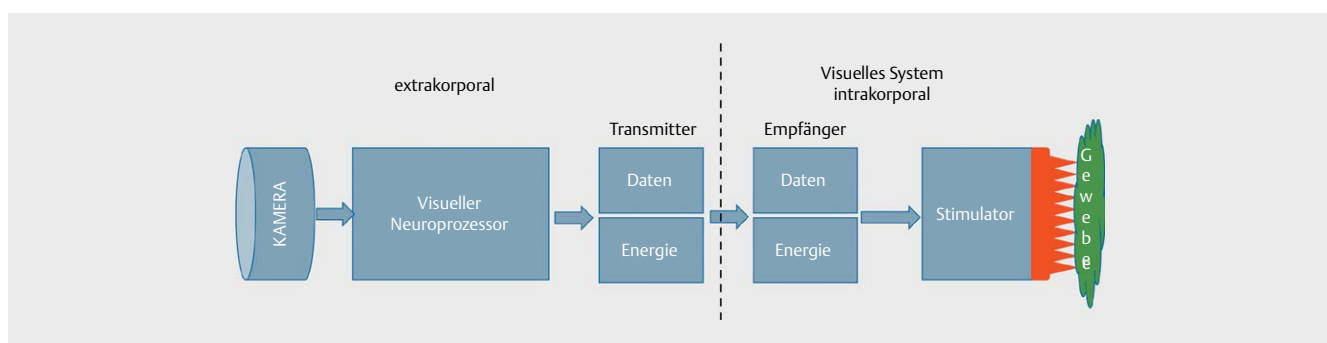
Bei diesen Sehhilfen besteht ein physikalischer Kontakt zwischen dem System und dem Organismus. Das ist etwa beim Brain Port der Fall. Auch hier erfolgt die Registrierung der Umwelt mit einem Kamerasystem. Über einen Encoder werden dann aus dem Kamerabild schwache Strompulse berechnet, die über eine Elektrodenmatrix abgegeben werden. Diese Elektrodenmatrix wird auf die Zunge aufgelegt und der Nutzer lernt, die Strompulse mit der sehr sensiblen Zungenoberfläche wahrzunehmen und einem Objekt zuzuordnen ([Lee et al., 2014]).

1.3 Sehhilfen mit direkter Ankopplung an das Nervensystem

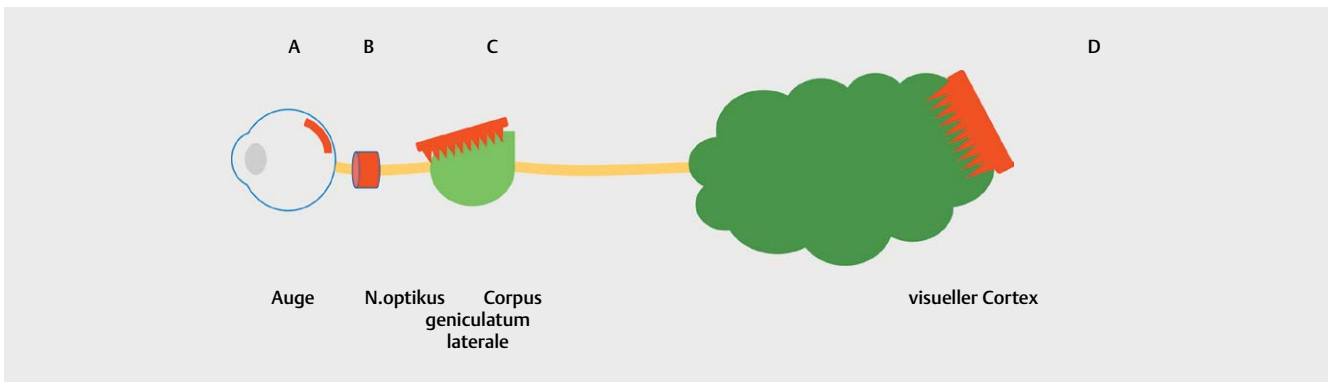
Bei diesen Systemen handelt es sich um die klassischen Implantate des künstlichen Sehens. Sie bestehen typischerweise aus einer Kamera, die die lichtempfindlichen Zellen der Netzhaut ersetzt und einem visuellen Neuroprozessor, der aus dem Kamerabild die für die Stimulation nötigen Pulsfolgen berechnet. Diese Daten werden gemeinsam mit einem Energiestrom, meist induktiv, über einen Transmitter in das dann implantierte Stimulationssystem gesendet (► **Abb. 1**).

Die künstliche Seh Wahrnehmung erfolgt durch eine elektrische Stimulation von Neuronen im visuellen System, wobei die Stimulationselektroden an verschiedene Orte des Sehsystems implantiert werden können ([Ayton et al., 2020]; [P. Walter, 2016]). Je nach Implantationsort unterscheidet man verschiedene Systeme und Ansätze (► **Abb. 2, 3**):

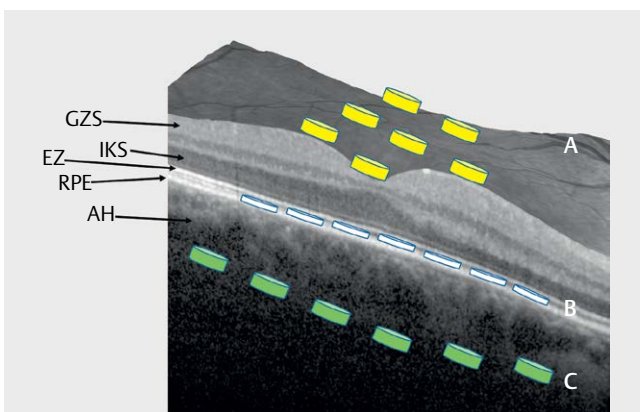
1.3.0. Beim **transchoroidalen Ansatz** sitzen die Reizelektroden im Suprachoroidalraum, also zwischen der Sklera und der Aderhaut.



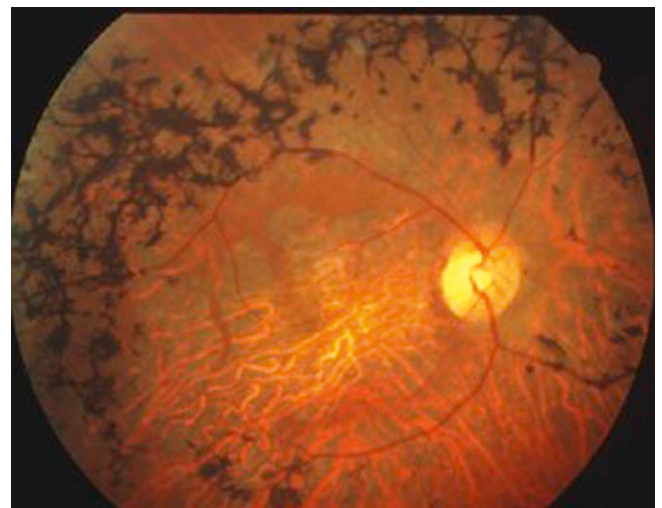
► **Abb. 1** Generelles Prinzip einer telemetrischen visuellen Prothese. Auf eine direkte Kabelverbindung zwischen Körperhöhlen oder Organen und der Außenwelt möchte man möglichst verzichten.



► **Abb. 2** Übersicht über die möglichen Implantationsorte für Sehprothesen, die in verschiedenen Projekten weltweit entwickelt werden. **A.** Sehprothesen mit direktem oder indirektem Kontakt zur Netzhaut: Retina Implantate. **B.** Sehprothese mit Reizelektroden am Sehnerven. **C.** Stimulationselektroden am Corpus geniculatum laterale. **D.** Cortexprothese.



► **Abb. 3** Implantation technischer Sehprothesen und ihrer Stimulationselektroden in verschiedene Zielregionen der Retina. **A:** epiretinal. **B:** subretinal. **C:** suprachoroidal. GZS: Ganglienzellschicht. IKS: Innere Körnerschicht. EZ: Elipsoide Zone. RPE: retinales Pigmentepithel. AH: Aderhaut.



► **Abb. 4** Typisches Bild der klinischen Funduskopie bei einem Patienten mit Retinitis pigmentosa (RP). Man erkennt die namensgebenden Pigmentverklumpungen, eine Engstellung der Blutgefäße, die Abblässung der temporalen Papille des Sehnerven sowie eine Atrophie des Netzhautzentrums.

Es gibt einige Erfahrungen an einer Reihe von Probanden. Das größte Problem besteht hier in der geringen räumlichen Auflösung des Systems, weil die Reizelektroden weit entfernt sind von den Zielstrukturen, den retinalen Nervenzellen ([Ayton et al., 2014]; [Fujikado et al., 2016]; [Nishida et al., 2015]; [Shivdasani et al., 2014]). In der ► **Abb. 1** sieht man schematisch die Reizelektroden „C“ unterhalb der Aderhaut auf dem Scan der optischen Kohärenztomografie (OCT), die einen Schnitt durch die Fovea der gesunden Netzhaut zeigt.

1.3.1. Beim epiretinalen Ansatz werden die Elektroden auf die Netzhautoberfläche implantiert. In ► **Abb. 2** sieht man die Elektroden „A“ auf der Netzhautoberfläche. Hier findet sich oberflächlich die Schicht der retinalen Ganglienzellen, die informationstechnisch den Ausgang der Netzhaut mit ihren Axonen als Sehnerv bildet. Ziel der epiretinalen Stimulation ist die retinale Ganglienzelle. Hier besteht die größte Herausforderung in der stabilen und atraumatischen Befestigung des Elektrodenarrays auf der Netzhaut. Zu diesem Ansatz gibt es Erfahrungen aus etwa 350 Patienten, die weltweit mit einem solchen System implantiert worden sind ([da Cruz et al., 2016]).

1.3.2. Beim ebenfalls bei blinden Patienten eingesetzten subretinalen Retina Implant wird die Elektrodenmatrix „B“ unter die Netzhaut in den subretinalen Raum eingebracht. Der Subretinalraum liegt zwischen der Photorezeptorschicht und dem retinalen Pigmentepithel. Im OCT Schnitt der ► **Abb. 2** charakterisieren 2 weißliche Linien diesen Bereich: Einerseits die ellipsoide Zone, die den Übergang zwischen Außen- und Innensegment der Photorezeptoren darstellt und darunter das retinale Pigmentepithel. Dieser Raum ist embryonal angelegt, die Verbindungen zwischen den Außengliedern der Photorezeptoren und den Pigmentepithelzellen sind eher funktional und werden v. a. durch osmotische Gradienten und aktiven Transport aufrecht erhalten. In fortgeschrittenen Fällen von Netzhautdegenerationen kann allerdings das RPE sehr fest mit den atrophischen Photorezeptorresten verbunden. Auch das RPE ist oft atrophisch, die Verbindung ist in diesen Fällen chirurgisch oft schwer zu lösen. Das Ziel der Stimulation ist die Bipolarzelle. Die größte Herausforderung hier ist die Energieversorgung.

gung des Systems und die Langzeitstabilität der komplexen Strukturen ([K. Stingl et al., 2017]).


1.3.3. Bei der Stimulation des **N.opticus** mit Cuffelektroden oder direkt mit feinen penetrierenden Elektroden wird die Elektrodenmatrix direkt um den Sehnerven angelegt oder aber in den Sehnerven eingestochen. Zu diesem Ansatz gibt es nur sehr wenige Daten an Patienten. Auch mit diesen Stimulatoren konnten Phosphene ausgelöst werden, eine systematische Weiterentwicklung auf die Produktebene hat hier aber nicht stattgefunden. Eines der Hauptprobleme bei diesem Ansatz liegt in der räumlichen Auflösung der Antworten, weil die Zielstrukturen im Sehnerv enorm dicht gepackt sind ([Duret et al., 2006]; [Veraart, Duret, Brelen, Delbeke, & iee, 2004]; [Veraart, Duret, Brelen, Oozeer, & Delbeke, 2004]).

1.3.4. Die Stimulation des **Corpus geniculatum laterale** ist bisher nur simuliert worden. Zwar bestätigen Neurochirurgen die Machbarkeit des Zugangs zu dieser Struktur, aber eine klinische Anwendung ist bisher nicht berichtet worden.

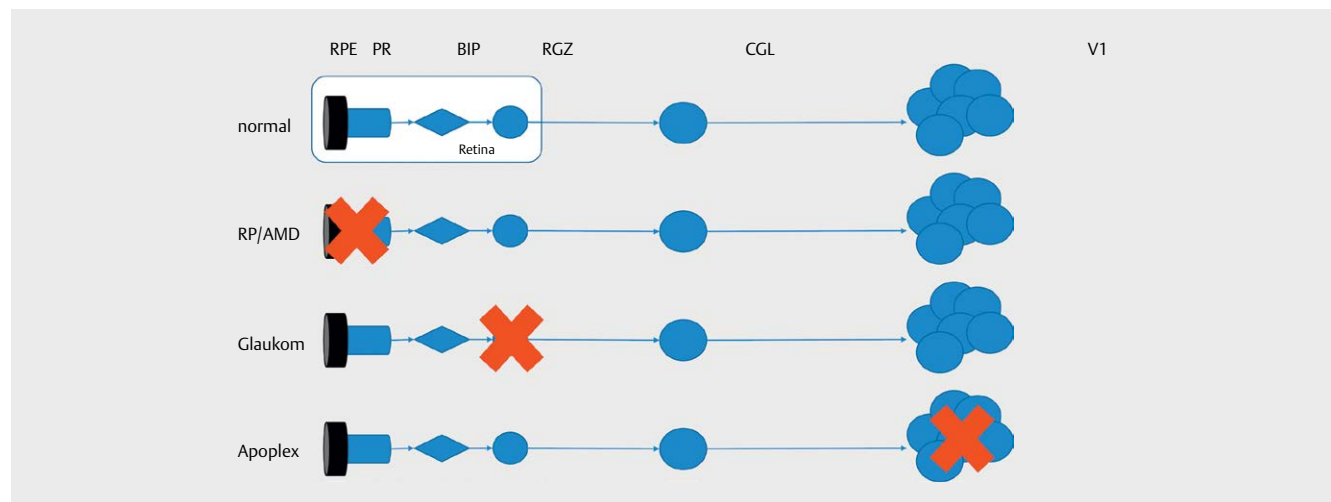
1.3.5. Beim **kortikalen Ansatz** wird eine Stimulatorstruktur in den visuellen Kortex, also V1 eingebracht. In V1 des Cortex in der hinteren Schädelgrube liegt am Okzipitalpol der visuelle Kortex. Im Kortex herrscht eine verzerrte Topografie der Abbildung der Sehwelt im Vergleich zur Netzhaut. Jede Seite des visuellen Kortex enthält Anteile des kontralateralen Gesichtsfeldes und die Sehinformation, die auf die Fovea fällt, ist in einem sehr viel größeren Kortexareal repräsentiert als die Peripherie. Man spricht von kortikaler Vergrößerung. Stimulationselektroden im Kortex werden über ein Kamerasystem und einen Neuroprozessor angesteuert, der aus den Bilddaten die Stimulationspulse berechnet, die nötig sind, um Zellgruppen im Kortex erfolgreich zu stimulieren. In einer Pilotstudie wurden wenige Patienten operiert (second Sight Website), ([Rosenfeld, 2015]). Soweit bekannt, sind die Operationen erfolgreich verlaufen und die Patienten berichteten über Phosphene wahrnehmungen. Ob diese sich systematisch von den Wahrnehmungen nach retinaler Stimulation unterscheiden, ist nicht bekannt.

2. Indikationsbereich für künstliches Sehen

Lösungen zur Wiederherstellung von Sehvermögen bei Blinden sind dann sinnvoll, wenn alle anderen Verfahren nicht in Betracht kommen. Eine typische Indikation ist die Retinitis pigmentosa (RP). Bei dieser erblichen Erkrankung kommt es zu einem progredienten Verlust von Photorezeptoren, wobei typischerweise zuerst die Stäbchen ihre Funktion verlieren und später auch die Zapfen verloren gehen. Klinisch kommt es zunächst zur Nachtblindheit, dann zu einer zunehmenden kreisförmigen Einschränkung des Gesichtsfeldes. In den letzten Stadien der Erkrankung kommt es zu einem Tunnelblick und diese letzte Insel geht dann auch noch verloren so dass dann die Erblindung das Endstadium darstellt. Funduskopisch sieht man neben einer Abblässung der Papille häufig die namensgebenden Pigmentverklumpungen vor allem in der mittleren Peripherie (► **Abb. 4**). Ur-



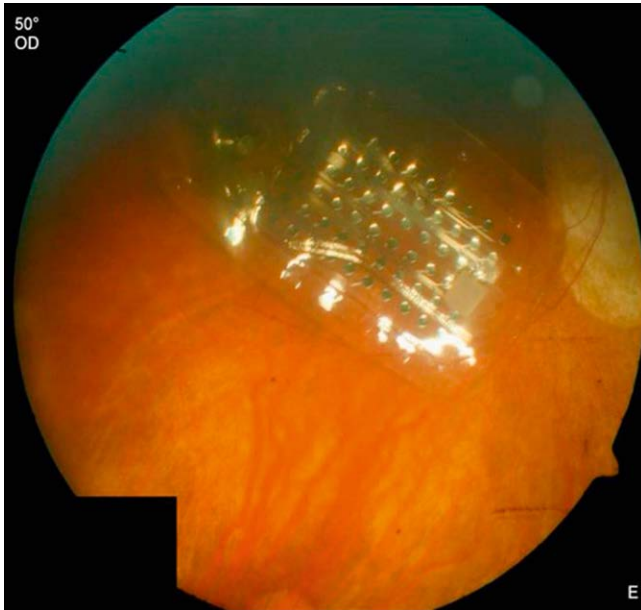
► **Abb. 5** Optische Kohärenztomografie (OCT)- Scan bei einer atrophischen Läsion im Rahmen der altersbedingten Makula-degeneration (AMD) mit geografischer Atrophie. Man erkennt im Bereich der Fovea eine Aufhebung der normalen Schichtung (► **Abb. 1**) vor allem im Bereich der über der Aderhaut liegenden äußeren Netzhaut. Hier findet sich ein Bereich, der wie ausgestanzt wirkt. Tatsächlich erkennt man hier kein RPE mehr.



► **Abb. 6** Oben normaler Informationsfluss von der Retina mit retinalen Pigmentepithel (RPE) und Photorezeptoren (PR), Bipolarzellen (BIP) und retinalen Ganglienzellen (RGZ) sowie dem Corpus geniculatum laterale (CGL) und dem visuellen Kortex (V1). Die roten Kreuze zeigen den Ort der Läsion bei typischen Erkrankungen. Stimulationskonzepte machen nur dann Sinn, wenn die Stimulation auf der linken Seite des Ausfalls erfolgt. Das bedeutet, das Blindheit beim Glaukom oder nach einem Apoplex nicht mit einem Retina Implantat behandelt werden kann.

sache der Retinitis pigmentosa ist eine Mutation in Genen, die für wesentliche Enzyme und andere Proteine des Sehorgans codieren. Das kann das Rhodopsin sein, das kann das Gen für die Phosphodiesterase sein oder auch das Gen für den ATP Transport oder viele andere. Insgesamt sind beim Menschen mehr als 178 Gene bekannt, deren Mutationen zu einer RP führen können (Gene Datenbank NCBI, 06.08.2021) (► **Abb. 5–10**).

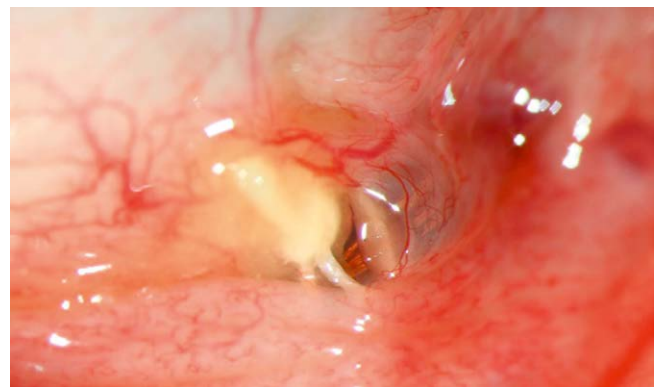Eine weitere Erkrankung, für die gegenwärtig ein System zur Vermittlung von künstlichem Sehen eingesetzt wird, ist die geografische Atrophie. Es handelt sich hierbei um eine Manifestation der sehr häufigen altersabhängigen Makuladegeneration (AMD)



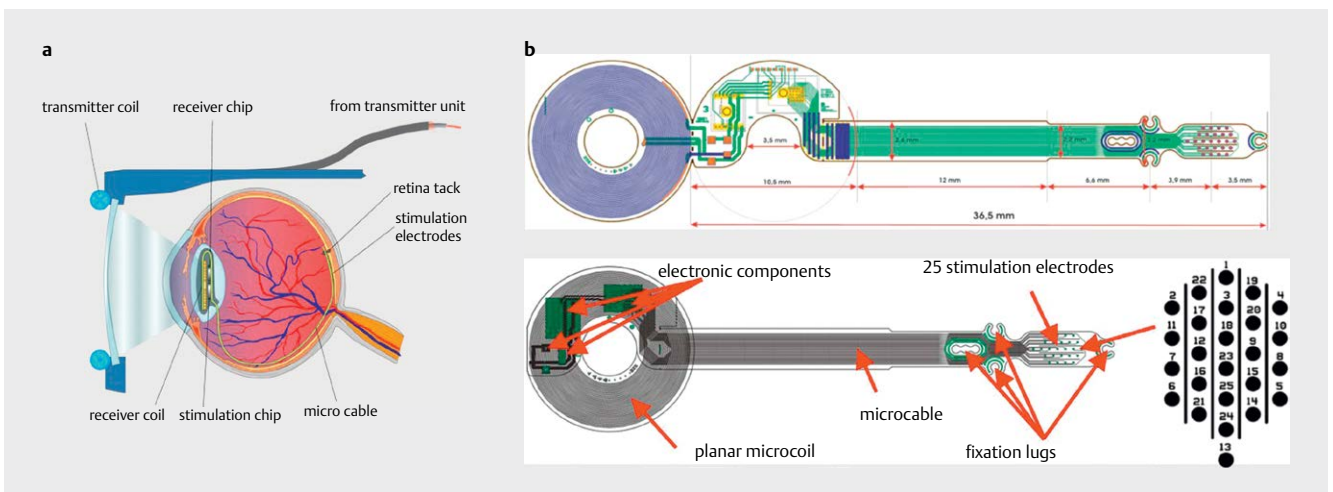
► **Abb. 7** Fundusbild nach Implantation eines Argus II Retina Prothesen Systems. Man erkennt die auf der Netzhautoberfläche aufliegende Folie mit den 60 Reizelektroden.

bei der es zu einem fortschreitenden Verlust des retinalen Pigmentepithels (RPE) kommt. Auch diese Erkrankung führt zur Erblindung, weil der RPE Verlust die Makula betrifft und weil ohne RPE die Photorezeptoren langfristig nicht funktionieren können. Es bleibt anders als bei der RP das Gesichtsfeld erhalten, jedoch schwindet die zentrale Sehschärfe. Gesichter können nicht mehr erkannt werden und Text kann nicht mehr gelesen werden. Die AMD gilt in den westlichen Ländern als häufigste Erblindungsursache. Wichtigster Risikofaktor ist das Alter neben Rauchen und bestimmten genetischen Konstellationen. Während die exsudative Form dieser Erkrankung heute recht erfolgreich mit Anti-VEGF Präparaten behandelt werden kann, gibt es für die atrophische Form derzeit noch keine zugelassene Therapie.

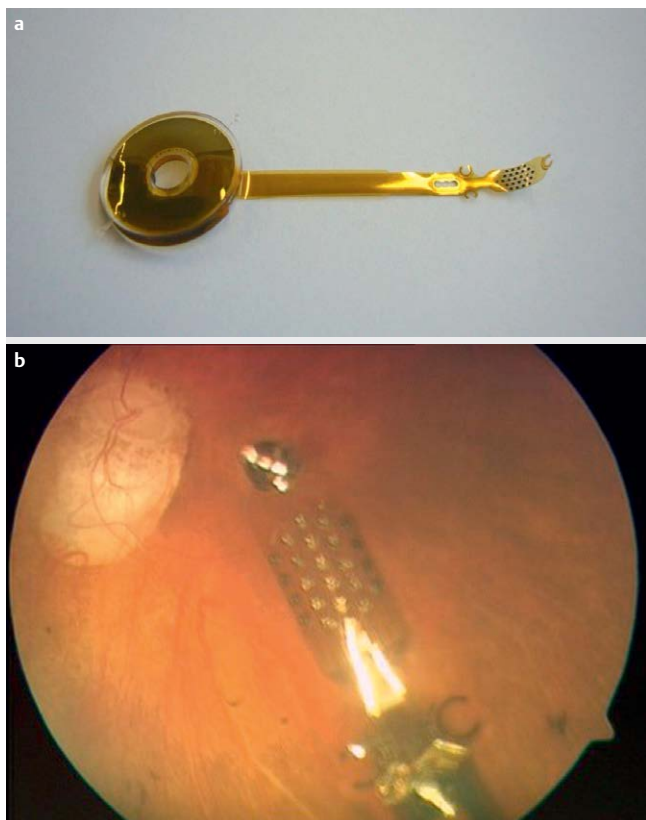
Bei diesen beiden Erkrankungen handelt es sich um Photorezeptorausfälle, die mittels elektrischer Stimulation der postsynaptischen Neurone in der Retina überbrückt werden können. Beim Glaukom etwa, einer typischerweise aber nicht ausschließlich druckbedingten Degeneration des Sehnerven kommt es zum Aus-



► **Abb. 8** Perforation einer Argus II Empfangsspule durch die Bindehaut im unteren Fornix. Trotz mehrfacher Deckungen mußte das Implantat später entfernt werden.



► **Abb. 9** Links: EPIRET III Konzept. Die Stimulatorfolie sitzt epiretinal und ist hier mit einem Netzhautnagel fixiert („retina tack“). Die Daten der Stimulations-Puls-Folgen erhält das System über eine flexible Kabelverbindung von einem anstelle der Linse dort implantierten Empfänger. Dieser wiederum wird durch eine Sendespule mit Energie versorgt sowie mit den Daten, die ein visueller Neuroprozessor aus dem Kamerabild errechnet hat und festlegt, an welcher Elektrode zu welcher Zeit welcher Puls abgegeben wird. Rechts: Layout des EPIRET III Prothesensystems mit Empfangsspule, darauf gefalteten miniaturisierten ASIC Bausteinen und der sich rechts daran anschließenden Kabelverbindung zum eigentlichen Stimulator.



► **Abb. 10** Links: EPIRET III System nach der Verkapselung mit Polydimethylsiloxan (PDMS). Rechts: EPIRET III Stimulator mit 2 Netzhautnägeln auf der Netzhautoberfläche eines Patienten fixiert.

fall der retinalen Ganglienzellen. Bei fortschreitendem Verlauf kann es auch zur Erblindung kommen. Eine retinale Stimulation kommt hier nicht in Betracht, weil das Ausgangsneuron der Retina zerstört ist und sich damit auch nicht stimulieren lässt. Diese Form der Erblindung könnte sich nur mit einem Stimulator im Bereich des CGL oder V1, also kortikal lösen lassen. Das gleiche gilt für schwere Verletzungen des Auges oder Tumoren. Bei perfusionsbedingten Erblindungen etwa durch einen bilateralen Verschluss der Aa. post. cerebri sind nicht mal mehr kortikale Stimulationsszenarien sinnvoll. In der Regel konzentrieren sich die aktiven Gruppen in der Entwicklung solcher Systeme auf die Behandlung der RP und der sehr viel häufigeren AMD.

3. Ergebnisse mit bisherigen Ansätzen

Gegenwärtig verfügt man lediglich über Erfahrungen nach der Implantation des ARGUS II Systems (epiretinaler Stimulator) und des Alpha IMS/AMS Systems (subretinaler Stimulator) an einer größeren Zahl von Patienten. Alle anderen Systeme wurden nur bei einer sehr kleinen Zahl von Patienten in Pilotstudien eingesetzt. Generell kann man die Erfahrungen mit diesen beiden zugelassenen Systemen so zusammenfassen, dass die Implantation prinzipiell machbar ist, die Komplikationsrate überschaubar und der Nutzen für das Sehen begrenzt ist.

Für das ARGUS II System wurden Langzeitdaten (mehr als 5 Jahre Implantationsdauer) zur erreichten Sehschärfe und zu Sicherheit

und Komplikationen publiziert. Die Patienten konnten mit dem System auf einem Bildschirm sehr viel besser einen Lichtfleck erkennen und lokalisieren als ohne das System. Etwa 40 % der Patienten hatten eine meßbare Sehschärfe von 2,9 logMAR entsprechend 0,001. Signifikante Verbesserungen fanden sich auch bei Mobilitäts- und Orientierungsaufgaben. Die wesentlichen Komplikationen waren Hypotonie und Bindehauterosion ([S. Rizzo et al., 2020]; [Schaffrath et al., 2019]).

Für das subretinale Alpha IMS/AMS System wurden die funktionellen Ergebnisse von Stingl und Gekeler aus der Tübinger Arbeitsgruppe publiziert. Alle Patienten konnten Licht erkennen und lokalisieren. Die Identifikation von Bewegung war eher schwierig. Das Auflösungsvermögen lag bei einigen Patienten zwischen 1 und 0,1 Zyklen pro Grad. In 2 Patienten konnten Sehzeichen erkannt werden und wie beim Argus II System waren Tests auf Orientierung und Mobilität besser. ([Gekeler et al., 2018]; [K Stingl et al., 2015]; [K. Stingl et al., 2017])

Mit beiden Systemen wurden ausschließlich RP Patienten behandelt, die eine Sehschärfe von Handbewegungen oder weniger hatten und kein nutzbares Gesichtsfeld mehr. Nach der Implantation erreichten die Patienten maximal eine Sehschärfe von 1/40 bei einem sehr kleinen Gesichtsfeld. Für viele Patienten war diese objektive Verbesserung der Sehschärfe im Alltag nicht relevant. Der begrenzte funktionelle Erfolg führte letztendlich dazu, dass die Systeme nicht mehr in der Praxis eingesetzt wurden und die Hersteller ihre Produktion und leider auch den Support einstellten.

4. Gründe für die begrenzte Wirksamkeit

4.1 Elektrodenzahl, -größe und -dichte

In der normalen Netzhaut des Menschen finden sich im Mittel über 7 Mio Zapfen und 100 Mio Stäbchen als lichtempfindliche Elemente (Informationseingang) und 1,2 Mio Ganglienzellen (Informationsausgang). Dazwischen findet sich ein komplexes Netzwerk aus vertikalen und horizontal gegliederten Synapsenlagern, die die Eingangsinformation der lichtempfindlichen Elemente weiterverarbeiten und die in Form von Aktionspotentialen über die Axone des Sehnerven an die höheren visuellen Zentren weitergeleitet werden.

Alleine in der Fovea finden sich ca. 150 000 Zapfen pro mm². Betrachtet man dagegen die technischen Daten der Implantate, erkennt man sofort die deutlich geringere Ausstattung an Eingangs- und Ausgangselementen der Implantate. Das ARGUS II System nutzte 60 epiretinal aufgebrauchte Elektroden (Ausgangsebene der Retina) mit einem Durchmesser von 200 µm auf einer Fläche von 5 × 3 mm. Im Alpha IMS/AMS Chip wurden subretinal 1600 Elektroden auf einer Fläche von 4 × 3,2 mm verbaut (Eingangsebene).

Die Elektroden selber haben deutlich größere Ausmaße als eine einzelne Bipolarzelle oder eine einzelne Ganglienzelle. Daher muss man damit rechnen, dass die Stimulation an einer Elektrode immer zu einer Aktivierung oder Hemmung einer ganzen Gruppe retinaler Neurone führt. Dabei ist aber nicht bekannt, wie die Gruppe stimulierter oder inhibierter Neurone zusammengesetzt ist. Gegenwärtige Stimulationsalgorithmen berücksichtigen dieses Problem nicht und so kann trotz intensiver Stimulation bei simultaner Reizung inhibitorischer und exzitatorischer Neurone je nach Situation keine Wahrnehmung ausgelöst werden.

4.2 Größe des Stimulators

Die bisher zugelassenen Stimulatoren des ARGUS II und Alpha IMS/AMS Systems waren im Vergleich zur Netzhautfläche relativ klein. Die gesamte Fläche der menschlichen Netzhaut beträgt 590 mm². Die Flächen der zugelassenen Stimulatoren betragen 12–15 mm², also weniger als 3 % der Gesamtretinalfläche. Entsprechend klein ist das Sehfeld, in dem Wahrnehmungen wiederhergestellt werden konnten. Eine gute Beschreibung der Größe des wiederhergestellten Gesichtsfeldes ist die Fläche einer DIN A 4 Seite in einer Armlänge vor dem Auge. Dementsprechend mussten sich Implantat-träger einer besonderen Technik bedienen, um die Systeme im Alltag zu nutzen. Sie führten Kopfbewegungen aus, um relevante Anteile der Umwelt abzuscannen und sie auf die aktive Fläche des Implantates zu bekommen („head scanning“).

4.3 Stimulationsalgorithmus

Die zugelassenen Implantate nutzen typischerweise biphasische Strom- oder Spannungspulse um retinale Neurone zu stimulieren. Diese biphasischen Pulse sollten ladungsbalanciert sein, damit aus Biokompatibilitätsgründen am Ende des Pulses keine zusätzlichen Ladungen im Gewebe zurückbleiben. Trotzdem kann man aber auch mit biphasischen Pulsen nicht beliebige Ladungsmengen in das Gewebe abgeben. Die allgemein als biokompatible Schwelle für die Netzhaut liegt bei 1 mC/cm² für Elektroden mit 100 µm Durchmesser (J. [Rizzo, Wyatt, Loewenstein, Kelly, & Shire, 2003]). Diese Größe stellt das Maximum der Stimulation dar. Am unteren Ende wird die Wahrnehmungsschwelle bestimmt. Für jede Elektrode wird also bestimmt, bei welcher Ladungsmenge eine subjektive Wahrnehmung in Form eines Phosphens auftritt. Die Stimulation kann auf jeder Elektrode zwischen dieser Wahrnehmungsschwelle und der oberen Schwelle erfolgen. Typischerweise wird der Intensitätsbereich bzw der Grauwert eines Pixels oder eines Pixelareals (region of interest - ROI) aus dem Kamerabild auf den Bereich zwischen den beiden Schwellen verteilt. Je heller das Kamerapixel oder die ROI ist, desto stärker erfolgt die Stimulation. Theoretisch ist dieser Ansatz sinnvoll für die Aktivierung von sog. ON Zellen in der Netzhaut. Aktiviert man auf diese Weise aber OFF-Kanäle so löst man einen Reiz aus, der gegensinnig zum eigentlichen Wirkmechanismus ist, was zu Konfusion und evtl. auch Auslöschung von Seh Wahrnehmungen führt.

4.4 Biologische intrinsische Aktivität

Der Untergang von Photorezeptoren in der Retina als Folge einer erblichen oder anderen Netzhautdegeneration führt nicht dazu, dass keine Signale mehr über den Sehnerven an die höheren visuellen Zentren gesendet werden. Die retinalen Ganglienzellen haben eine Spontanaktivität, die auch ohne visuelle Reize nachweisbar ist. In verschiedenen Tiermodellen einer fortgeschrittenen Netzhautdegeneration lässt sich nachweisen, dass diese Spontanaktivität deutlich verändert ist. Es finden sich wellenförmige Spontanschwankungen extrazellulärer Feldpotenziale, sog. Oszillationen und z.TR. gekoppelt an bestimmte Flanken dieser Oszillationen lassen sich Aktionspotenzialsalven, sog. Bursts registrieren. Wie diese abnorme Spontanaktivität zustande kommt, ist noch nicht vollständig aufgeklärt. Erste Befunde zeigen aber, dass in Netzhäuten, die ein solches Verhalten zeigen, die elektrische Stimulation besonders erschwert ist ([Biswas et al., 2014]; [Haselier et al., 2017]).

4.5 Training und Rehabilitation

Bei allen Formen elektrischer Stimulation mit implantierbaren Systemen schlagen die Entwickler vor, die Patienten mit Schulungsprogrammen zu trainieren. Insbesondere soll dabei geübt werden, wie der Eindruck des künstlichen Sehens im Alltag genutzt werden kann. Bei unseren eigenen Patienten hatten wir oft den Eindruck, dass das Training sehr anstrengend für die Patienten ist und nach einer gewissen Zeit auch nicht mehr wahrgenommen wird. Insbesondere wurde auch der Effekt des Trainings im Vergleich mit dem Aufwand als zu gering angesehen. Gerade bei den ersten Prototypen von Implantaten war nicht bekannt, wie das Training zu bewerkstelligen ist. Es gab keine Erfahrung und Ergebnisse von Tierexperimenten konnten hier nicht zu Rate gezogen werden.

4.6 Chirurgische Aspekte

Sowohl in den experimentellen Implantationen bei Versuchstieren als auch bei den Verläufen nach Implantation bei Patienten zeigen sich charakteristische Probleme und Komplikationen. Beim subretinalen Ansatz mit dem Alpha IMS/AMS System dauern die Operationen mit 3–5 Stunden verhältnismäßig lange. Insbesondere die Verlegung der Kabelverbindung zwischen dem eigentlichen Implantat im Auge und dem Energieübertragungssystem, das dem eines Cochlea Implant Systems vergleichbar ist, ist ein aufwändiger Vorgang, der auch nicht mehr alleine von einem Augenarzt bestritten werden kann, sondern die Hilfe eines HNO Chirurgen erfordert. Die Implantation in den Subretinalraum ist nicht trivial, da hier die Stimulatorfolie unbedingt in der richtigen Schicht bleiben muss, wenn er zwischen Aderhaut und Retina vorgeschoben wird. Hierzu wird meist eine Schutzfolie eingesetzt, die die Perforation der Netzhaut durch das Implantat verhindern soll. In Einzelfällen kann es dennoch zur Perforation der Netzhaut kommen. Postoperativ hat es bei dem Alpha AMS/IMS System kaum Komplikationen gegeben. Lediglich die Verschiebung des Implantates ist in seltenen Fällen aufgefallen. Wesentlich war bei diesem System aber die gerätetechnische Haltbarkeit. Die Stabilität des Systems war nicht so gut und es ist zu einer größeren Zahl von Implantatausfällen gekommen.

Bei den epiretinalen Systemen ist die Positionierung und Fixierung des Implantates auf der Netzhautoberfläche von herausragender Bedeutung. Je weiter die Reizelektroden von ihrem Ziel, den retinalen Ganglienzellen entfernt sind, desto schwieriger wird die Stimulation. Der Standard in der Befestigung epiretinaler Systeme bestand in der Anwendung mechanischer Hilfsmittel wie etwa Netzhautnägeln, die das Implantat mechanisch auf der Netzhaut halten.

Beim Argus II System war das Hauptproblem die Größe der extraokularen Bestandteile des Implantates, die unter der Bindehaut verlegt wurden. Dazu gehörte vor allem die Empfangsspule für die Telemetrie von Energie und Daten und der Kabeldurchtritt durch die Sklera hin zur Netzhaut. An diesen Stellen traten Perforationen der Bindehaut auf. Die Deckung dieser Defekte war ein komplizierter Eingriff mit hohem Rezidivrisiko. Wir mußten bei unseren eigenen Patienten auch eine eitrige Entzündung des Auginnenraums, eine purulente Endophthalmitis beobachten, die eine sofortige Entfernung des Implantates nötig machte und langfristig zu einer erheblichen Defektheilung geführt hat.

Grundsätzlich ließen sich die epiretinalen Implantate aber leichter und innerhalb kürzerer Zeit implantieren, da der Eingriff ausschließlich am Auge stattfand.

5. Neue Ansätze

5.1 Verkleinerung der Elektroden, Vergrößerung der Elektrodendichte

Das Mißverhältnis zwischen Zielzellgröße und -dichte ruft nach Stimulationsstrukturen mit sehr viel mehr Elektroden, sehr viel kleineren Elektroden und einer sehr viel höheren Elektrodendichte, ggf. auch in einer geometrischen Anordnung, die der natürlichen Anordnung der Zielzellen eher entspricht.

Reizelektroden können allerdings technisch nicht beliebig verkleinert werden, da ja eine gewisse Ladung ins Gewebe abgegeben werden muß. Je kleiner die Elektrode wird, desto größer wird die Ladungsdichte im Material und im Gewebe, was beim Überschreiten bestimmter Höchstwerte weder für das Gewebe noch für das Material der Reizelektrode gut ist. Insbesondere da an der Elektrode im oder am Gewebe immer eine wässrige Umgebung herrscht können hier beim Überschreiten der Grenzwerte eine gewebe- und materialschädigende Elektrolyse des Wassers erfolgen. Sehr kleine Elektroden müssen daher eine besonders große Oberfläche haben. Um das zu Erreichen kann eine klassische Metallelektrode beispielsweise mit aktiviertem Iridiumoxid beschichtet werden. Es lassen sich aber auch andere Materialien einsetzen wie PDOT oder Nanostrukturen wie Carbonanotubes.

Ein weiteres Problem hochverdichteter Stimulatorstrukturen besteht in der notwendigen Versorgung all dieser Elektroden mit Daten und Energie. Hier wird über intelligente Bussysteme nachgedacht, über die in solchen Stimulatorchips die Elektroden angeschlossen werden können. Alternativ kann man auch optische Übertragungssysteme für Daten und Energie nutzen.

5.2 Vergrößerung der Stimulationsfläche

Die bisher zugelassenen Stimulatoren aktivieren nur eine sehr kleine Fläche der Netzhaut, entsprechend klein ist das wiederhergestellte Gesichtsfeld. Verschiedene Arbeitsgruppen haben sich mit der Vergrößerung der Stimulatorchipfläche beschäftigt. Im VLARS Projekt etwa hat die Aachener Gruppe einen Stimulator entwickelt, der mit einem Durchmesser von 12 mm 110 mm² Netzhautfläche abdeckt und mit den damaligen Technologien mit 250 Elektroden bestückt werden konnte. Erreicht wurde diese Größe durch ein hochflexibles Polyimidsubstrat mit iridiumoxidbeschichteten Goldelektroden. Ein wesentliches Designmerkmal dieser Strukturen war die flügelartige Struktur, die bei der Implantation sich wie eine Art Regenschirm falten lässt und so über einen relativ kleinen Schnitt implantiert werden kann ([Lohmann et al., 2019]; [Waschkowski et al., 2014]).

5.3 Ladungskontrollierte Stimulation vs. Strom/spannungskontrollierte Stimulation

Die elektrische Stimulation von Nervenzellen erfolgt meistens strom- oder spannungskontrolliert. Relevant für die Gewebsverträglichkeit und die Materialverträglichkeit ist aber v. a. die Ladung, die von der Elektrode ins Gewebe und wieder zurückfließt. Daher wurden Konzepte für Stimulatoren entwickelt, die gerade diesen

Parameter konstant halten und sehr exakt kontrollieren können ([Erbiloh et al., 2017]).

5.4 Bidirektionaler Ansatz mit lokaler Analyse der intrinsischen Aktivität

Bei den bisherigen Ansätzen besteht die Stimulation aus einem festen Algorithmus, bei dem die Pixelhelligkeit eines Kamerabildes umgesetzt wird in Stromstärke eines biphasischen Stromimpulses. Je heller das Pixel ist, desto stärker wird der Stromimpuls eingestellt.

Diese Intensitätsregelung erfolgt in einem Intensitätsbereich, der als biokompatibel gilt. Die implantierten Elektroden finden sich aber nicht immer im Bereich von Neuronen oder Neuronenclustern für die ein solches ON Verhalten gilt. In der Retina gibt es viele antagonistisch aufgebaute Zellverschaltungen, die beispielsweise dazu führen, dass eine retinale Ganglienzelle bei zunehmender Beleuchtung zunehmend gehemmt wird (OFF Pathway). Stimuliert man diesen Schaltkreis mit dem klassischen intensitätsgesteuerten Algorithmus kommt es zu einer erheblichen Konfusion, da die Zellstimulation nicht dem tatsächlichen Bild entspricht. Dazu kommt, dass die zellulären Verbindungen bei fortgeschrittenen Degenerationen z.T. erheblich durcheinandergeraten sind. Wie oben aufgeführt, zeigen retinale Ganglienzellen in der Degeneration ein abnormes Spikeverhalten. Es kommt zu spontanen Salven von Aktionspotentialen und wellenartigen Änderungen der Feldpotentiale (Oszillationen). Wie derartig veränderte Neuronenverbände optimal zu stimulieren sind ist gegenwärtig noch nicht klar. Es liegt daher nahe, zunächst mal zu bestimmen, welche Eigenschaften die Neuronen haben, die Kontakt zu den Reizelektroden haben. Daher haben wir bereits früh bidirektionale Retina Implantate propagiert, die neben den Reizelektroden auch Messkanäle haben, die eine elektrophysiologische Bestimmung der Spontan- und stimulierten Aktivität der elektrodennahen Neurone in der Netzhaut erlauben ([Montes et al., 2019]; [Walter, 2016]).

5.5 Energieversorgung und Packaging

Im EPIRET 3 Projekt haben wir untersucht, ob es möglich ist, einen Stimulator zu konstruieren und zu implantieren, der keine Kabelverbindung mehr nach außen hat, sondern vollständig telemetrisch funktioniert. In einer Pilotstudie haben wir das EPIRET 3 System bei sechs blinden RP Patienten erfolgreich implantiert. Das System nutzt vollständig eine induktive Energie- und Datenübertragung über ein Spulensystem, das einerseits in den Rahmen einer Brille verbaut werden kann und andererseits in eine künstliche Linse integriert werden kann als ein Modul des intraokularen Systems. Die Energieübertragung erfolgt über ein konstantes elektromagnetisches Feld auf das der Datenstrom aufmoduliert ist. In der künstlichen Linse findet sich neben der Empfangsspule auch die Elektronik zur Decodierung des Datenstroms und zur Ansteuerung der Stromquellen für die Reizelektroden.

Mit dem EPIRET III System konnten wir 25 Elektroden gleichzeitig ansteuern und einfache Musterwahrnehmung bei den ansonsten blinden Probanden erzielen. Innerhalb der 6-wöchigen Implantationsdauer haben wir keine schweren Komplikationen gesehen. Theoretisch sind solche Ansätze geeignet alle Komplikationen, die mit einem Kabeldurchtritt durch die Sklera verknüpft sind, zu ver-

hindern ([Menzel-Severing et al., 2012]; [Mokwa et al., 2008]; [Roessler et al., 2009]; [Trieu, Goertz, Koch, Mokwa, & Walter, 2009]).

6. Diskussion

Neben den technischen Methoden zur Wiederherstellung des Sehvermögens bei Erblindeten oder schwer Sehbehinderten gibt es auch mehr biologisch ausgerichtete Verfahren.

Für genetisch bedingte Erkrankungen erscheint eine Gentherapie zunächst als sinnvollste da möglicherweise kausale Option. Ein gutes Beispiel ist die RPE65 Variante der RP, bei der ein Defekt in der all-trans Retinylesterisomerase auftritt. Wenn dieser Defekt homozygot auftritt, kann die Regeneration des Rhodopsins als Sehpigment der Stäbchen nicht mehr korrekt erfolgen. Die betroffenen Patienten erblinden bereits in den ersten Lebensjahren. Die Erkrankung wird daher auch Leber's kongenitale Atrophie oder LCA genannt ([Cideciyan & Jacobson, 2019]). Für diese Situation wurde jetzt Voretigene Neparvovec (AAV2-hRPE65v2) entwickelt, ein adenovirus basiertes RPE65 Genkonstrukt, das inzwischen auch für die Behandlung von LCA zugelassen ist ([Russell et al., 2017]).

Auch Geneditertechniken mit den modernen CRISP/CAS Systemen werden als gentherapeutische Ansätze diskutiert ([Diakoutou, Manes, Bocquet, Meunier, & Kalatzis, 2019]) Gentherapeutische Verfahren wurden auch bereits bei anderen Indikationen retinaler Erkrankungen in klinischen Studien eingesetzt.

Abgestorbene Photorezeptoren oder atrophisches retinales Pigmentepithel kann möglicherweise auch durch Stammzellen oder andere Zellen embryonalen Ursprungs ersetzt werden. Frühe klinische Experimente mit Irispigmentepithel oder retinalem Pigmentepithel zeigten einen gewissen funktionellen Gewinn aber auch eine Reihe von Komplikationen wie z. B. eine sekundäre Atrophie im Transplantationsbereich ([Aisenbrey et al., 2007]; [Aisenbrey et al., 2006]; [Algvere et al., 1994]; [Thumann et al., 2000]).

Die Nutzung von Stammzellen erscheint zunächst mal vielversprechend, bisherige klinische Studien zeigen aber eher begrenzte Ergebnisse ([Aghaizu et al., 2017]; [Tibbetts, Samuel, Chang, & Ho, 2012]).

Ein sehr interessanter Ansatz ist die genetische Modifikation von Ganglienzellen der Retina mit Einschleusen von Genen für lichtempfindliche Membranproteine. Dadurch werden die Ganglienzellen lichtempfindlich und können als Ersatz der Photorezeptoren dienen. Da diese lichtempfindlichen Proteine meist deutlich mehr Licht benötigen als das sichtbare Licht, müssen diese durch einen Laserscanner, der in einem Brillengestell vor dem Auge untergebracht ist angeregt werden ([Al-Atabany & Degenaar, 2011]; [Al-Atabany, McGovern, Mehran, Berlinguer-Palmini, & Degenaar, 2013]; [Barrett, Berlinguer-Palmini, & Degenaar, 2014]; [Barriga-Rivera & Suaning, 2018]; [Buskamp & Roska, 2011]; [Dong et al., 2012]; [Garg & Federman, 2013]).

Ohne Zweifel ist die Gentherapie die einzige kausale Therapie für einen Gendefekt. Allerdings muß diese Therapie früh einsetzen, denn sie kann bereits abgestorbene Zellen nicht mehr revitalisieren. Ansätze mittels Stammzellen oder der optogenetische Ansatz ist unter klinischen Aspekten immer noch recht experimentell. Daher ist derzeit in Fällen weit fortgeschrittener Degeneration mit einem erheblichen Verlust an Zellen der technologische Ansatz im

Sinne einer Überbrückung ausgefallener neurologisch-sensorischer Funktionen der sinnvollste Ansatz.

7. Zusammenfassung und Ausblick

Bisherige Strategien für implantierbare Sehprothesen haben in der klinischen Anwendung bisher zu wenig überzeugenden Ergebnissen geführt. Immerhin konnte an mehr als 400 Patienten mit Retinitis pigmentosa, einer zur Erblindung führenden erblichen Netzhautdegeneration gezeigt werden, dass die beiden Systeme ARGUS II und ALPHA IMS/AMS reproduzierbar zu Seh wahrnehmungen führten. Allerdings war der Nutzen im Alltag für die Patienten begrenzt und der Aufwand zur Implantation hoch. Die Ursachen für das begrenzte Ergebnis liegen sowohl auf der technischen Seite als auch auf der biologischen Seite. Neue Strategien zur Entwicklung solcher Systeme greifen diese Schwachpunkte auf und versuchen Lösungen für Teilaspekte dieser Fragen zu liefern.

Derzeit finden sich weitere Systeme in klinischen Studien, wobei belastbare Ergebnisse bisher noch nicht systematisch publiziert worden sind. Es ist aber zu erwarten, dass aus neuen Projektarbeiten neue Erkenntnisse generiert werden, die dann wieder in die Neuentwicklung solcher Systeme fließen können.

Interessenkonflikt

Die Autorinnen/Autoren geben an, dass kein Interessenkonflikt besteht.

Literatur

- [1] Aghaizu N, Kruczek K, Gonzalez-Cordero A, Ali R, Pearson R, Dunnett S, Bjorklund A. Pluripotent stem cells and their utility in treating photoreceptor degenerations. *Functional Neural Transplantation IV: Translation To Clinical Application*, Pt B 2017; 231: 191–223. doi:10.1016/bs.pbr.2017.01.001
- [2] Aisenbrey S, Bartz-Schmidt KU, Walter P, Hilgers RD, Ayertey H, Szurman P, Thumann G. Long-term follow-up of macular translocation with 360 retinotomy for exudative age-related macular degeneration. *Archives of Ophthalmology* 2007; 125: 1367–1372. doi:10.1001/archophth.125.10.1367
- [3] Aisenbrey S, Lafaut BA, Szurman P, Hilgers RD, Esser P, Walter P, Thumann G. Iris pigment epithelial translocation in the treatment of exudative macular degeneration – A 3-year follow-up. *Archives of Ophthalmology* 2006; 124: 183–188. doi:10.1001/archophth.124.2.183
- [4] Al-Atabany W, Degenaar P. Scene Optimization for Optogenetic Retinal Prosthesis. 2011 IEEE Biomedical Circuits and Systems Conference (Biocas) 2011; 432–435
- [5] Al-Atabany W, McGovern B, Mehran K, Berlinguer-Palmini R, Degenaar P. A Processing Platform for Optoelectronic/Optogenetic Retinal Prosthesis. *Ieee Transactions on Biomedical Engineering* 2013; 60: 781–791. doi:10.1109/TBME.2011.2177498
- [6] ALGVERE P, BERGLIN L, GOURAS P, SHENG Y. TRANSPLANTATION OF FETAL RETINAL-PIGMENT EPITHELIUM IN AGE-RELATED MACULAR DEGENERATION WITH SUBFOVEAL NEOVASCULARIZATION. *Graefes Archive For Clinical and Experimental Ophthalmology* 1994; 232: 707–716. doi:10.1007/BF00184273

- [7] Ayton L, Barnes N, Dagnelie G, Fujikado T, Goetz G, Hornig R, Petoe M. An update on retinal prostheses. *Clinical Neurophysiology* 2020; 131: 1383–1398. doi:10.1016/j.clinph.2019.11.029
- [8] Ayton L, Blamey P, Guymer R, Luu C, Nayagam D, Sinclair N, Res BVA. First-in-Human Trial of a Novel Suprachoroidal Retinal Prosthesis. *Plos One* 2014; 9. doi:10.1371/journal.pone.0115239
- [9] Barrett J, Berlinguer-Palmieri R, Degenaar P. Optogenetic approaches to retinal prosthesis. *Visual Neuroscience* 2014; 31: 345–354. doi:10.1017/S0952523814000212
- [10] Barriga-Rivera A, Suaning G. Visual prostheses, optogenetics, stem cell and gene therapies: splitting the cake. *Neural Regeneration Research* 2018; 13: 805–806. doi:10.4103/1673-5374.232469
- [11] Biswas S, Haselier C, Mataruga A, Thumann G, Walter P, Muller F. Pharmacological Analysis of Intrinsic Neuronal Oscillations in rd10 Retina. *Plos One* 2014; 9: e115239. doi:10.1371/journal.pone.0099075
- [12] Buskamp V, Roska B. Optogenetic approaches to restoring visual function in retinitis pigmentosa. *Current Opinion in Neurobiology* 2011; 21: 942–946. doi:10.1016/j.conb.2011.06.001
- [13] Cideciyan A, Jacobson S. Leber Congenital Amaurosis (LCA): Potential for Improvement of Vision. *Investigative Ophthalmology & Visual Science* 2019; 60: 1680–1695. doi:10.1167/iovs.19-26672
- [14] da Cruz L, Dorn J, Humayun M, Dagnelie G, Handa J, Barale P, Grp AIS. Five-Year Safety and Performance Results from the Argus II Retinal Prosthesis System Clinical Trial. *Ophthalmology* 2016; 123: 2248–2254. doi:10.1016/j.ophtha.2016.06.049
- [15] Diakatou M, Manes G, Bocquet B, Meunier I, Kalatzis V. Genome Editing as a Treatment for the Most Prevalent Causative Genes of Autosomal Dominant Retinitis Pigmentosa. *International Journal of Molecular Sciences* 2019; 20: 2542. doi:10.3390/ijms20102542
- [16] Dong N, Sun X, Degenaar P, Kollias N, Choi B, Zeng H, Mandelis A. IMPLANTABLE OPTRODE DESIGN FOR OPTOGENETIC VISUAL CORTICAL PROSTHESIS. *Photonic Therapeutics and Diagnostics VIII, Pts 1 and 2* 2012; 8207: 82076a. doi:10.1117/12.912386
- [17] Duret F, Brelen M, Lambert V, Gerard B, Delbeke J, Veraart C. Object localization, discrimination, and grasping with the optic nerve visual prosthesis. *Restorative Neurology and Neuroscience* 2006; 24: 31–40
- [18] Erbsloh A, Viga R, Walter P, Kokozinski R, Grabmaier A, Soc IC. Implementation of a Charge-Controlled Stimulation Method in a Monolithic Integrated CMOS-Chip for Excitation of Retinal Neuron Cells 2017 25TH AUSTRORCHIP WORKSHOP ON MICROELECTRONICS (AUSTRORCHIP); 47–52
- [19] Fujikado T, Kamei M, Kishima H, Morimoto T, Kanda H, Sakaguchi H, Ozawa M. One-Year Outcomes of 49-Channel Suprachoroidal-Transretinal Stimulation (STS) Retinal Prosthesis in Patients with Advanced Retinitis Pigmentosa. *Investigative Ophthalmology & Visual Science* 2016; 57: 6147–6157
- [20] Garg S, Federman J. Optogenetics, visual prosthesis and electrostimulation for retinal dystrophies. *Current Opinion in Ophthalmology* 2013; 24: 407–414. doi:10.1097/ICU.0b013e328363829b
- [21] Gekeler K, Bartz-Schmidt K, Sachs H, MacLaren R, Stingl K, Zrenner E, Gekeler F. Implantation, removal and replacement of subretinal electronic implants for restoration of vision in patients with retinitis pigmentosa. *Current Opinion in Ophthalmology* 2018; 29: 239–247. doi:10.1097/ICU.0000000000000467
- [22] Haselier C, Biswas S, Rosch S, Thumann G, Muller F, Walter P. Correlations between specific patterns of spontaneous activity and stimulation efficiency in degenerated retina. *Plos One* 2017; 12: e0190048. doi:10.1371/journal.pone.0190048
- [23] Lee V, Nau A, Laymon C, Chan K, Rosario B, Fisher C. Successful tactile based visual sensory substitution use functions independently of visual pathway integrity. *Frontiers in Human Neuroscience* 2014; 8: 291. doi:10.3389/fnhum.2014.00291
- [24] Lohmann TK, Haiss F, Schaffrath K, Schnitzler AC, Waschkowski F, Barz C, Walter P. The very large electrode array for retinal stimulation (VLARS)? A concept study. *Journal of Neural Engineering* 2019; 16: 066031. doi:10.1088/1741-2552/ab4113
- [25] Menzel-Severing J, Laube T, Brockmann C, Bornfeld N, Mokwa W, Mazinani B, Roessler G. Implantation and explantation of an active epiretinal visual prosthesis: 2-year follow-up data from the EPIRET3 prospective clinical trial. *Eye* 2012; 26: 502–509. doi:10.1038/eye.2012.35
- [26] Moisseiev E, Mannis M. Evaluation of a Portable Artificial Vision Device Among Patients With Low Vision. *Jama Ophthalmology* 2016; 134: 748–752. doi:10.1001/jamaophthalmol.2016.1000
- [27] Mokwa W, Goertz A, Koch C, Krisch I, Trieu HK, Walter P. Intraocular Epiretinal Prosthesis to Restore Vision in Blind Humans. In 2008 30th Annual International Conference of the IEEE Engineering in Medicine and Biology Society 2008; Vols 1-8: (pp 5790-+)
- [28] Montes VR, Gehlen J, Luck S, Mokwa W, Muller F, Walter P, Offenhausser A. Toward a Bidirectional Communication Between Retinal Cells and a Prosthetic Device – A Proof of Concept. *Frontiers in Neuroscience* 2019; 13: 19. doi:10.3389/fnins.2019.00367
- [29] Nishida K, Sakaguchi H, Kamei M, Cecilia-Gonzalez C, Terasawa Y, Velez-Montoya R, Quiroz-Mercado H. Visual Sensation by Electrical Stimulation Using a New Direct Optic Nerve Electrode Device. *Brain Stimulation* 2015; 8: 678–681. doi:10.1016/j.brs.2015.03.001
- [30] Rizzo J, Wyatt J, Loewenstein J, Kelly S, Shire D. Perceptual efficacy of electrical stimulation of human retina with a microelectrode array during short-term surgical trials. *Investigative Ophthalmology & Visual Science* 2003; 44: 5362–5369. doi:10.1167/iovs.02-0817
- [31] Rizzo S, Barale PO, Ayello-Scheer S, Devenyi RG, Delyfer MN, Korobelnik JF, Humayun MS. ADVERSE EVENTS OF THE ARGUS II RETINAL PROSTHESIS Incidence, Causes, and Best Practices for Managing and Preventing Conjunctival Erosion. *Retina-the Journal of Retinal and Vitreous Diseases* 2020; 40: 303–311. doi:10.1097/iae.0000000000002394
- [32] . doi:Roessler G, Laube T, Brockmann C, Kirschkamp T, Mazinani B, Goertz M, Walter P. Implantation and Explantation of a Wireless Epiretinal Retina Implant Device: Observations during the EPIRET3 Prospective Clinical Trial. *Investigative Ophthalmology & Visual Science* 2009; 50: 3003–3008. doi:10.1167/iovs.08-2752
- [33] Rosenfeld J. The Development of a Wireless Multi-electrode Cortical Prosthesis for Restoration of Vision in Blind Individuals. *Journal of Neurosurgery* 2015; 123: A486–A486
- [34] Russell S, Bennett J, Wellman J, Chung D, Yu Z, Tillman A, Maguire A. Efficacy and safety of voretigene neparvovec (AAV2-hRPE65v2) in patients with RPE65-mediated inherited retinal dystrophy: a randomised, controlled, open-label, phase 3 trial. *Lancet* 2017; 390: 849–860. doi:10.1016/S0140-6736(17)31868-8
- [35] Schaffrath K, Schellhase H, Walter P, Augustin A, Chizzolini M, Kirchhof B, Rizzo S. One-Year Safety and Performance Assessment of the Argus II Retinal Prosthesis: A Postapproval Study. *Jama Ophthalmology* 2019; 137: 896–902. doi:10.1001/jamaophthalmol.2019.1476
- [36] Shivdasani M, Sinclair N, Dimitrov P, Varsamidis M, Ayton L, Luu C, Consortium BVA. Factors Affecting Perceptual Thresholds in a Suprachoroidal Retinal Prosthesis. *Investigative Ophthalmology & Visual Science* 2014; 55: 6467–6481. doi:10.1167/iovs.14-14396
- [37] Stingl K, Bartz-Schmidt K, Besch D, Chee C, Cottrill C, Gekeler F, Zrenner E. Subretinal Visual Implant Alpha IMS – Clinical trial interim report. *Vision Research* 2015; 111: 149–160. doi:10.1016/j.visres.2015.03.001
- [38] Stingl K, Schippert R, Bartz-Schmidt KU, Besch D, Cottrill CL, Edwards TL, Zrenner E. Interim Results of a Multicenter Trial with the New Electronic Subretinal Implant Alpha AMS in 15 Patients Blind from

- Inherited Retinal Degenerations. *Frontiers in Neuroscience* 2017; 11: 445. doi:10.3389/fnins.2017.00445
- [39] Thumann G, Aisenbrey S, Schraermeyer U, Lafaut B, Esser P, Walter P, Bartz-Schmidt KU. Transplantation of autologous iris pigment epithelium after removal of choroidal neovascular membranes. *Archives of Ophthalmology* 2000; 118: 1350–1355
- [40] Tibbetts M, Samuel M, Chang T, Ho A. Stem cell therapy for retinal disease. *Current Opinion in Ophthalmology* 2012; 23: 226–234. doi:10.1097/ICU.0b013e328352407d
- [41] Trieu HK, Goertz M, Koch C, Mokwa W, Walter P. Implants for Epiretinal Stimulation of Retinitis Pigmentosa Patients. In: O. Dossel & W. C. Schlegel (Eds.), *World Congress on Medical Physics and Biomedical Engineering, Vol 25, Pt 11: Biomedical Engineering for Audiology, Ophthalmology, Emergency and Dental Medicine* 2009; (Vol. 25, pp. 80-+)
- [42] Veraart C, Duret F, Brelen M, Delbeke J. Vision rehabilitation with the optic nerve visual prosthesis. *Proceedings of the 26th Annual International Conference of the IEEE Engineering in Medicine and Biology Society* 2004; Vols 1-7: 4163–4164
- [43] Veraart C, Duret F, Brelen M, Oozeer M, Delbeke J. Vision rehabilitation in the case of blindness. *Expert Review of Medical Devices* 2004; 1: 139–153. doi:10.1586/17434440.1.1.139
- [44] Walter P. 2016: A fully intraocular approach for a bi-directional retinal prosthesis. In V. P. Gabel (Ed.), *Artificial Vision*. pp. 151–161 Springer; Heidelberg, New York
- [45] Walter P. Future Developments in Retinal Prostheses. *Klinische Monatsblätter Für Augenheilkunde* 2016; 233: 1238–1243. doi:10.1055/s-0042-115411
- [46] Waschkowski F, Hesse S, Rieck AC, Lohmann T, Brockmann C, Laube T, Roessler G. Development of very large electrode arrays for epiretinal stimulation (VLARS). *Biomedical Engineering Online* 2014; 13: 11. doi:10.1186/1475-925x-13-11