

Die Sklerotherapie von Varizen – eine Anleitung für die Praxis

Sclerotherapy of varicose veins – a practical instruction

Autoren

Meike Thode*, Greta Zinser*, Birgit Kahle

Institut

Klinik für Dermatologie, Allergologie und Venerologie,
UKSH Campus Lübeck

Schlüsselwörter

Varizen, Sklerosierung, Schaumverödung, Polidocanol

Key words

varicose veins, sclerotherapy, polidocanol

online publiziert 05.07.2021

Bibliografie

Phlebologie 2021; 50: 294–297

DOI 10.1055/a-1531-8488

ISSN 0939-978X

© 2021. Thieme. All rights reserved.

Georg Thieme Verlag KG, Rüdigerstraße 14,
70469 Stuttgart, Germany

Korrespondenzadresse

Greta Zinser

Universitätsklinikum Schleswig-Holstein, Campus Lübeck
Klinik für Dermatologie, Ratzeburger Allee 160,
23538 Lübeck, Deutschland
greta.zinser@uksh.de

ZUSAMMENFASSUNG

Die Sklerosierung von Varizen hat sich als eine etablierte minimalinvasive Behandlungsoption zur Therapie der Varikose bewährt. Um eine suffiziente Sklerosierung zu gewährleisten, sind sowohl eine adäquate Konzentration des Sklerosierungsmittels als auch eine entsprechende Menge sowie die Form des Sklerosans (aufgeschäumt oder flüssig) festzulegen. Vor der Applikation sollte eine Lagekontrolle der Kanüle erfolgen, um eine paravasale Applikation zu vermeiden. Insbesondere die Sklerosierung mittels aufgeschäumtem Polidocanol erfordert zunächst etwas Übung, lässt sich jedoch mit entsprechender Vorbereitung und einigen Tipps und Tricks gut erlernen.

ABSTRACT

Sclerotherapy is established as a major part in treatment of varicose veins and provides a sufficient minimalinvasive method. According to the diameter of the targeted vein, it is required to set the adequate dosage as well as the mode of the sclerosans (liquid vs. foam) to achieve a good result. Prior to injection one should control the intravasal location of the cannula to avoid paravascular application. Especially the use of foam sclerotherapy might seem difficult in the beginning. Though, with good preparation and if one considers some tips and tricks, sclerotherapy is a well learnable technique.

Einleitung

Die Sklerosierungstherapie ist fester Bestandteil in der Behandlung von Varizen. Polidocanol ist in Deutschland bereits seit 1966 zur Sklerosierung von Varizen zugelassen, nachdem es zunächst als Lokalanästhetikum entwickelt wurde und bei der intravasalen Gabe eine Reizung der Venenwände auffiel [1]. 2009 wurde es außerdem in aufgeschäumter Form (durch die Mischung mit Raumluft) zur intravasalen Applikation zugelassen. Durch das Polidocanol wird eine Zerstörung der Endothelzellen sowie eine Entzündung des venösen Endothels ausgelöst, sodass es zur einer Sklerosierung der Vene und konsekutiv zu einer Umwandlung in einen bindegewebigen Strang kommt [2].

Die Ziele der Sklerosierungstherapie sind primär die Ausschaltung insuffizienter Venen bei chronischer venöser Erkrankung oder Insuffizienz, welche bei Patient*innen häufig zu Beschwer-

den wie schweren Beinen, Beinödemen, Schmerzen, Druckgefühl oder Hautveränderungen führen können. Außerdem liegt in der Behandlung ästhetisch störender Varizen ein großes Anwendungsgebiet [3–5]. Off-label kann die Sklerosierung beispielsweise auch bei postoperativen Lymphozelen eingesetzt werden [6, 7].

Im folgenden Beitrag soll vor allem die praktische Handhabung der Sklerosierung von Varizen näher beleuchtet und mit Bildern verdeutlicht werden. Weitere Informationen zu Einsatzbereichen, Erfolgskontrolle etc. sind in der Leitlinie zur Sklerosierungsbehandlung der Varikose zu finden [8].

Die Aufklärung

Der Sklerosierung voraus geht ein ausführliches Aufklärungsgespräch mit den Patient*innen über die Indikation, Behandlungsalternativen, Wirkung sowie Nebenwirkungen und Kontraindikationen (siehe Infobox 2) der Therapie. Im Aufklärungsgespräch sind die in Infobox 1 genannten Punkte besonders zu betonen.

* Beide Autoren haben zu gleichen Teilen zu dem Artikel beigetragen.

INFOBOX 1

Wichtige Punkte für das Aufklärungsgespräch

- mehrfache Sitzungen sowie Kontrollen sind notwendig
- Sklerosierungsreaktion (Überwärmung, Rötung, leichter Schmerz)
- paravasale Applikation des Sklerosierungsmittels und Gewebsnekrose
- Rezidiv bzw. Wiederauftreten der sklerosierten Varize, neue Varikose
- Hyperpigmentierung
- Matting-Phänomen (das Auftreten feiner Telenangi-ektasien im Bereich der Sklerosierung) [9]
- Infektion und allergische Reaktion
- Auslösen eines Migräneanfalls bei vorliegender Migräne

INFOBOX 2

Kontraindikationen bei der Sklerotherapie von Varizen [8]

- absolute Kontraindikationen
 - Allergie auf das Sklerosierungsmittel
 - akute venöse Thromboembolie
 - lokale Infektion im Bereich der zu sklerosierenden Varize
 - bei der Schaumsklerosierung: bekanntes symptomatisches Foramen ovale
- relative Kontraindikationen
 - Schwangerschaft und Stillzeit
 - periphere arterielle Verschlusskrankheit
 - hohes Risiko für die Entwicklung einer Thromboembolie
 - Bettlägerigkeit/Immobilisierung

Dosierung

Nachdem die Indikation zur Sklerosierung gestellt wurde, müssen die passende Konzentration und die Darreichungsform (Schaum bzw. flüssig) gewählt werden. Polidocanol steht in Deutschland in verschiedenen Konzentrationen zur Verfügung: 0,25 %, 0,5 %, 1 %, 2 % und 3 % (entsprechend 5 mg, 10 mg, 20 mg, 40 mg, bzw. 60 mg Wirkstoff in einer 2ml-Ampulle). Pro Kilogramm Körpergewicht dürfen pro Tag pro Patient*in maximal 2 mg Polidocanol appliziert werden. Die Dosierung, die Entscheidung, ob flüssiges oder geschäumtes Polidocanol verwendet wird, und die zu applizierende Menge sind vor allem vom Diameter der Vene abhängig.

Prinzipiell wird bei einem größeren Venenkaliber, beispielsweise bei einer insuffizienten Stammvene, eine Schaumsklerosierung vorgenommen, während bei zarteren Varizen und Besenreiservarizen eine Flüssigsklerosierung durchgeführt wird [4, 11].

INFOBOX 3

Konzentration des Sklerosans für die Flüssigverödung [8]

- Besenreiservarizen: bis zu 1 % Polidocanol
- retikuläre Varizen: zwischen 0,5 % und 1 % Polidocanol
- kleine Varizen: bis zu 1 % Polidocanol
- mittelgroße Varizen: zwischen 2 % und 3 % Polidocanol
- große Varizen: bis zu 3 % Polidocanol

INFOBOX 4

Konzentration des Sklerosans für die Schaumverödung [8]

- Besenreiservarizen: bis zu 0,5 % Polidocanol-Schaum
- retikuläre Varizen: bis zu 1 % Polidocanol-Schaum
- Seitenastvarizen: bis zu 2 % Polidocanol-Schaum
- Stammvarizen/Perforansvarizen/Rezidivvarizen/venöse Malformationen: zwischen 1 % und 3 % Polidocanol-Schaum

Applikation

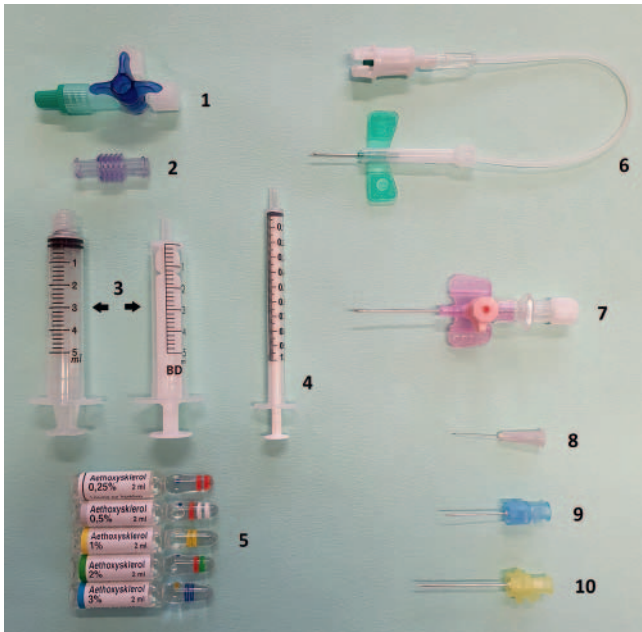
Die Flüssigsklerosierung am Beispiel von Besenreiservarizen

Die Dosierung und Konzentration des Polidocanols bei der Flüssigsklerosierung variieren je nach Kaliber der Varizen. Bei Besenreiservarizen und retikulären Varizen werden Konzentrationen bis zu 1 % Polidocanol, bei mittelgroßen und großen Varizen bis zu 3 % Polidocanol verwendet (siehe Infobox 3).

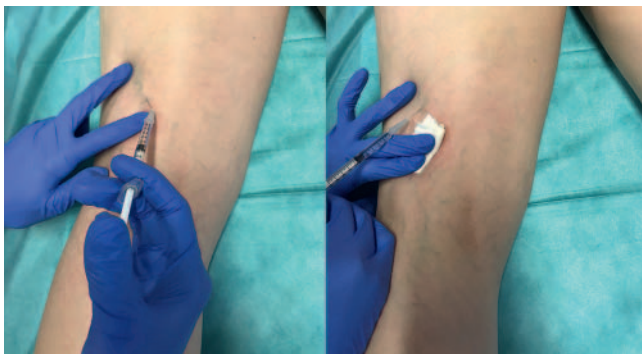
Die Applikation des flüssigen Polidocanols zur Sklerosierung von Besenreiservarizen erfolgt vorzugsweise an liegenden Patient*innen, da der Befund gut sichtbar ist und die Applikation im Liegen für die Behandler*innen optimal zu handeln ist. Es empfiehlt sich, leichtgängige Spritzen, wie zum Beispiel Insulinspritzen, zu verwenden, da mit diesen kleinen Mengen gut dosiert werden können. Außerdem werden kleine Kanülen bis zu 32G verwendet (► **Abb. 1**).

Die Applikation erfolgt nach ausführlicher Desinfektion. Bei Besenreiservarizen ist die intravasale Lage der Kanüle sichtbar und kann so sichergestellt werden. Um besonders effektiv zu arbeiten, sollte das Sklerosans mit möglichst geringem Druck und in kleinen Volumina appliziert werden. Bei der Injektion mit zu großem Druck oder zu großer Menge besteht die Gefahr der Ruptur des Zielgefäßes und damit verbunden die Entstehung von Hautnekrosen. Die Verteilung des Sklerosierungsmittels im Gefäß zeigt sich unmittelbar nach Injektionsbeginn durch die Entfärbung der Vene, da das Blut durch das Sklerosierungsmittel verdrängt wird (► **Abb. 2**). Wenn sich während der Injektion die Haut um die Injektionsstelle weißlich verfärbt, sollte die Injektion sofort abgebrochen werden, um eine Schädigung der Haut zu vermeiden. Starke Schmerzen während der Injektion können auf eine intraarterielle Injektion hinweisen. In diesem Fall soll die Injektion ebenfalls sofort abgebrochen werden.

Direkt nach der Entfernung der Kanüle sollte Druck auf das sklerosierte Gefäß gebracht werden, z. B. mit einem Kugeltupfer. Anschließend empfehlen sich die Anlage eines exzentrischen Kompressionsverbandes für 24 Stunden sowie das Tragen eines Kompressionsstrumpfes für etwa eine Woche.



► **Abb. 1** Utensilien zur Sklerosierungstherapie (1: Dreiwegehahn, 2: Spritzenadapter, 3: Spritzen mit und ohne Silikonstopfen, 4: Insulinspritze, 5: Polidocanol in verschiedenen Konzentrationen, 6: Flügelkanüle, 7: periphere Venenverweilkanüle 20G, 8: Applikationsnadel 27G, 9: Applikationsnadel 23G, 10: Nadel zum Aufziehen des Sklerosans).

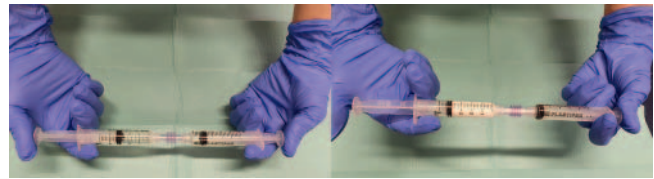


► **Abb. 2** Abblassen der retikulären Varize (siehe B, rechts im Bild) nach Applikation des Polidocanols (siehe A, links im Bild).

Die Patient*innen sollten sich nach einer bzw. spätestens 2 Wochen zur Kontrolle des Befundes vorstellen. Sollten sich in der klinischen Untersuchung die sklerosierten Venen – insbesondere die oberflächlich gelegenen – verhärtet oder gerötet zeigen, kann die Entlastung mittels Stichinzision zum Exprimieren von Koageln sinnvoll sein. Zudem wird das Ergebnis der Sklerosierung (Verschluss des Gefäßes) kontrolliert, eine weitere Varizenverödung kann erwogen werden.

Die Schaumsklerosierung am Beispiel von großkalibrigen Varizen

Die Dosierung und Konzentration des Polidocanols zur Schaumsklerosierung sind ebenfalls vom Kaliber der Varizen abhängig und in Infobox 4 aufgelistet.



► **Abb. 3** Schäumen des Polidocanols mittels Doppelspritzensystems (Zusammensetzung Sklerosierungsmittel und Luft 3 + 1).

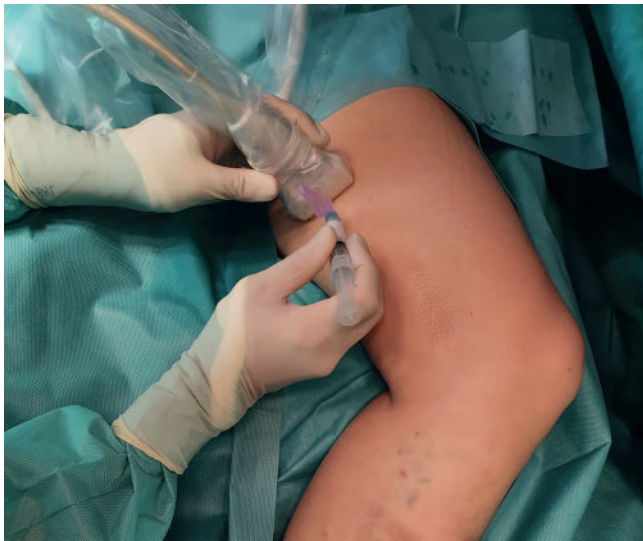

► **Abb. 4** Polidocanol-Schaum (von links nach rechts in den Konzentrationen 0,5 %, 1 % und 3 %).

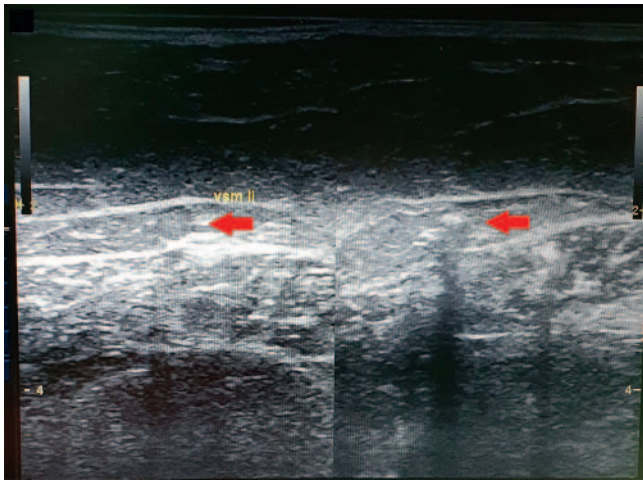
Die Applikation des geschäumten Polidocanols erfolgt stets an liegenden Patient*innen, um ein zu schnelles Fortleiten des Schaums zu verhindern. Da die Schaumsklerosierung meist bei großkalibrigen Venen Anwendung findet, ist eine sonografische Kontrolle der Punktion dringend zu empfehlen. Die Vene sollte wenn möglich an der Lokalisation punktiert werden, die am einfachsten und sichersten zugänglich ist. Die direkte Injektion in eine Perforansvene oder in die saphenofemorale Junktion ist zu vermeiden. Zur Punktion sollten Nadeln mit ausreichender Länge verwendet werden, deren Lumen einen Durchmesser von 23G nicht unterschreitet, da sonst die Qualität des Schaums beeinträchtigt werden kann. Die Mindestlänge der Nadel kann vorab sonografisch ausgemessen werden.

Bei der Schaumherstellung können sowohl ein 3-Wege-Hahn als auch ein Doppelspritzensystem verwendet werden, um Raumluft in der Zusammensetzung 1 + 4 (1 Teil Polidocanol und 4 Teile Luft) mit dem Polidocanol durch Hin- und Herpumpen zu mischen (► **Abb. 3**). Insbesondere bei der Herstellung eines Schaums aus niedrigkonzentriertem Polidocanol kann der Anteil des Sklerosans erhöht werden (z. B. 1 + 3 bei 0,5 % Polidocanol), um die Stabilität zu erhöhen. Der fertige Schaum sollte sich dabei viskös, feinblasig und homogen zeigen. Der zeitliche Abstand zwischen der Herstellung und der Applikation sollte möglichst gering gehalten werden. Insbesondere Schäume mit niedrigkonzentriertem Polidocanol zeigen sich eher flüssig. In ► **Abb. 4** ist die Konsistenz des Polidocanol-Schaums in verschiedenen Konzentrationen dargestellt.

Die sonografische Kontrolle dient der korrekten Applikation des Schaums in das venöse Zielgefäß sowie zur Kontrolle und Dokumentation der korrekten Position der Nadel (► **Abb. 5**). Zusätzlich bietet die Applikation mittels einer rückläufigen peripheren Venenverweilkanüle ein weiteres Sicherheitskriterium. Im Ultraschall stellt sich der Polidocanol-Schaum (eigentlich die Mikrobubbles) echoreich dar, die Verteilung des Schaums lässt sich durch die sonografische Kontrolle des Gefäßverlaufs nach proximal und distal überprüfen (► **Abb. 6**). Eine intraarterielle Injektion von Polidocanol kann zu ausgeprägten Gewebenekrosen



► **Abb. 5** Punktion der Vena saphena magna links, sonografisch kontrolliert.



► **Abb. 6** Schaumsklerosierung der Vena saphena magna (durch Pfeile markiert; links vor, rechts nach Injektion des Sklerosans).

führen, weshalb die korrekte Position der Nadel in der Zielvene unbedingt zur kontrollieren ist [10].

Tipp: Das Zielgefäß sollte in der Sonografie, wenn möglich, mittig im Bild platziert werden, da die Punktion so am einfachsten zu kontrollieren ist. Als Hilfestellung bietet sich die Markierung der Position des Ultraschallkopfes an den Patient*innen mit einem entsprechenden Hautstift an.

Aus Sicherheitsgründen empfiehlt es sich, dass die Patient*innen nach der Applikation für 2–5 Minuten ruhig liegen bleiben. Im Anschluss erfolgt die Anlage eines exzentrischen Kompressionsverbandes, wobei dieser bei kleineren Varizen nach 5 min und bei größeren Varizen (Vena saphena magna und parva) nach 10 min angelegt werden sollte. Das Tragen eines Kompressionsstrumpfes empfiehlt sich bei kleineren Varizen für 5–7 Tage, bei größeren für 3–5 Wochen [10].

Auch nach der Schaumverödung sollten sich die Patient*innen nach einer bzw. spätestens 2 Wochen zur Kontrolle des Befundes vor-

stellen. Beschwerden sollten eruiert und behandelt werden. Das Ergebnis der Sklerosierung sollte mittels sonografischer Kontrolle überprüft werden, eine weitere Sklerosierung kann erwogen werden.

Fazit

Die Sklerosierungstherapie mit Polidocanol stellt eine effiziente minimalinvasive Therapieoption der Varikose dar, die in der Regel ambulant durchgeführt werden kann. Je nach Indikation und Durchmesser der zu sklerosierenden Varize wird die Behandlung mit flüssigem oder geschäumtem Sklerosierungsmittel durchgeführt. Zu beachten sind eine ausführliche Aufklärung, zeitnahe Kontrollen und eine fachgerechte Applikation.

Interessenkonflikt

- Reisekostenstipendium der Firma Medi 2019 und 2020 im Rahmen der Tagung der deutschen Gesellschaft für Phlebologie
- Forschungspreis Phlebologie der Firma Juzo 2020 im Rahmen der Tagung der deutschen Gesellschaft für Phlebologie

Literatur

- [1] Wollmann JCGR. The History of Sclerosing Foams. *Dermatol. Surg* 2004; 30: 694–703
- [2] Rabe E, Pannier-Fischer F, Gerlach H et al. Guidelines for Sclerotherapy of Varicose Veins (ICD 10: I83.0, I83.1, I83.2, and I83.9). *Dermatol. Surg* 2004; 30: 687–693
- [3] Masuda EM, Kessler DM, Lurie F et al. The effect of ultrasound-guided sclerotherapy of incompetent perforator veins on venous clinical severity and disability scores. *J. Vasc. Surg* 2006; 43: 551–556; discussion 556–557
- [4] Alòs J, Carreño P, López JA et al. Efficacy and Safety of Sclerotherapy Using Polidocanol Foam: A Controlled Clinical Trial. *Eur. J. Vasc. Endovasc. Surg* 2006; 31: 101–107
- [5] Parlar B, Blazek C, Cazzaniga S et al. Treatment of lower extremity telangiectasias in women by foam sclerotherapy vs. Nd:YAG laser: a prospective, comparative, randomized, open-label trial. *J. Eur. Acad. Dermatol. Venereol. JEADV* 2015; 29: 549–554
- [6] Klode J, Klötgen K, Körber A et al. Polidocanol foam sclerotherapy is a new and effective treatment for post-operative lymphorrhea and lymphocele. *J. Eur. Acad. Dermatol. Venereol* 2010; 24: 904–909
- [7] Moritz RKC, Reich-Schupke S, Altmeyer P et al. Polidocanol foam sclerotherapy of persisting postoperative seromas after varicose vein surgery: a series of six cases. *Phlebology* 2013; 28: 341–346
- [8] Arbeitsgemeinschaft der Wissenschaftlichen Medizinischen Fachgesellschaften (AWMF)- Ständige Kommission Leitlinien. Leitlinie Sklerosierungsbehandlung der Varikose. 5. Auflage 2018. Im Internet (Stand: 20.05.2021) https://www.awmf.org/uploads/tx_szleitlinien/037-015_S2k_Sklerosierungsbehandlung-Varikose_2019-05.pdf
- [9] Davis LT, Duffy DM. Determination of Incidence and Risk Factors for Postsclerotherapy Telangiectatic Matting of the Lower Extremity: A Retrospective Analysis. *J. Dermatol. Surg. Oncol* 1990; 16: 327–330
- [10] Kreussler Pharma. Kreussler: Fachinformationen Aethoxysklerol 0,25%/0,5%/1%/2%/3% Stand Mai 2021, Chemische Fabrik Kreussler & Co GmbH. 2021
- [11] Bi M, Li D, Chen Z et al. Foam sclerotherapy compared with liquid sclerotherapy for the treatment of lower extremity varicose veins: A protocol for systematic review and meta analysis. *Medicine (Baltimore)* 2020; 99: e20332