

# Der Nasen- oder Rachenabstrich in der COVID-19-Pandemie – Aspekte für den HNO-Arzt/die HNO-Ärztin

SARS-CoV-2, Coronavirus, Nasenabstrich, Rachenabstrich, Komplikationen

## The nasal and pharyngeal swab techniques during the COVID-19-pandemic – the ENT-perspective

SARS-CoV-2, Coronavirus, nasal swab, pharyngeal swab, complications

### Autoren

Thomas Deitmer<sup>1</sup>, A. Dietz<sup>2</sup>, I. F. Chaberny<sup>3</sup>, C. Pietsch<sup>4</sup>

### Institute

- 1 Deutsche Gesellschaft für Hals-Nasen-Ohrenheilkunde, Kopf- und Hals-Chirurgie, Bonn
- 2 Hals-Nasen-Ohrenklinik, Universitätsklinikum Leipzig, Leipzig
- 3 Institut für Hygiene, Krankenhaushygiene und Umweltmedizin, Universitätsklinikum Leipzig, Leipzig
- 4 Institut für Medizinische Mikrobiologie und Virologie, Universitätsklinikum Leipzig, Leipzig

online publiziert 19.05.2021

### Bibliografie

Laryngo-Rhino-Otol 2021; 100: 517–525

DOI 10.1055/a-1498-3549

ISSN 0935-8943

© 2021. Thieme. All rights reserved.

Georg Thieme Verlag KG, Rüdigerstraße 14, 70469 Stuttgart, Germany

### Korrespondenzadresse

Prof. Dr. Thomas Deitmer

Deutsche Gesellschaft für Hals-Nasen-Ohrenheilkunde, Kopf- und Hals-Chirurgie e. V., Friedrich-Wilhelm-Str. 2, 53113 Bonn, Deutschland  
thomas.deitmer@hno.org

### ZUSAMMENFASSUNG

Seit Beginn der SARS-CoV-2-Pandemie werden zunehmend Abstriche oder andere Beprobungen aus dem oberen Aerodigestivtrakt genommen, da hier vor allen Dingen in frühen Erkrankungsstadien hohe Viruslasten bestehen. Als diagnostische Möglichkeiten sind Abstriche aus der vorderen Nase, dem Nasopharynx oder dem Oropharynx sowie die Gewinnung von Rachenspülwasser oder Speichel möglich. Als Labormethoden stehen in einigen Minuten ablesbare Antigentests oder langwierigere RT-PCR-Methoden zur Verfügung. Abstriche werden von ärztlichem Personal, medizinischem Fachpersonal, Laien und im Eigentest, jeweils nach Instruktionen, durchgeführt. Auf die Aussagekraft und die Sensitivität des gesamten diagnostischen Prozesses haben somit viele dieser

Faktoren einen Einfluss. Die PCR-Labormethode ist sensitiver als die Antigenmethode; der Abstrich aus dem Nasopharynx wird als der valideste Abstrichort angesehen. Eine korrekte Durchführung eines Tests kann auch bei nicht professionellen Personen mit guten Instruktionen erreicht werden. Komplikationen werden bei solchen Abstrichen, gemessen an der anzunehmenden Anzahl durchgeführter Prozeduren, sehr selten berichtet. Kurzfristiges Nasenbluten bei traumatischen Abstrichen ist anzunehmen, ohne dass darüber Publikationen aufgefunden werden konnten. Abgebrochene Abstrichträger mussten HNO-ärztlich entfernt werden. Verletzungen der Schädelbasis mit Liquorrhö wurden bisher sehr vereinzelt berichtet, davon 2-mal bei Anomalien wie Meningozelen. Die Wahl eines geeigneten diagnostischen Mediums hängt von vielen Parametern, wie Verfügbarkeit, zeitlicher Ablauf bis zum Ergebnis, Abstrich durch kundiges Personal oder Eigentest und etlichen anderen praktischen Erwägungen, ab.

### ABSTRACT

Since the beginning of the SARS-CoV-2 pandemic, swabs or other samples have increasingly been taken from the upper aero-digestive tract, since high viral loads exist here, especially in the early stages of the disease. As diagnostic options, swabs from the anterior nose, from the nasopharynx, from the oropharynx or the extraction of throat rinse water or saliva are possible. The laboratory methods available are antigen tests that can be read in a few minutes or more lengthy RT-PCR methods in a lab. Swabs are carried out by physicians, medical staff, laypeople and in the self-test, in each case according to prior instructions. Many of these factors therefore have an influence on the informative value and the sensitivity of the entire diagnostic process. The PCR laboratory method is more sensitive than the antigen method; the swabs from the nasopharynx are considered the most valid smear site; correct execution of a test can be achieved even with non-professional individuals with good instructions. Complications with such swabs are reported very rarely, given the assumed number of procedures performed. Short-term nosebleeds after traumatic smears can be assumed without publications about it being found. Broken parts of swabs had to be

removed by an ENT doctor. There are only very few reports on injuries to the skullbase with CSF-leaks, including 2 times with anomalies such as meningoceles. The choice of a suitable diagnostic medium depends on many parameters such as

availability, the timing of the result, a smear test by knowledgeable staff or a self-test, and a number of other practical considerations.

## Einleitung

Im Rahmen der COVID-19-Pandemie seit dem Frühjahr 2020 hat sich die Zahl der diagnostischen Abstriche im oberen Aerodigestivtrakt zwangsläufig massiv erhöht, da die möglichst frühe Diagnostik dieses über Aerosole übertragenen SARS-CoV-2-Virus am ehesten dort gelingt. Die Anzahl der Abstriche bis Oktober 2020 wird seit Beginn der Pandemie weltweit auf etwa 645 Millionen geschätzt, wobei man zum damaligen Zeitpunkt von etwa 5 Millionen Abstrichen täglich weltweit ausging [1]. Mit Einführung von Antigen-Schnelltests als Point-of-Care-Diagnostik dürften sich die Zahlen noch erheblich gesteigert haben.

In Deutschland werden seit dem Frühjahr 2021 zunehmend Tests durch die Probanden selbst ausgeführt (Eigentests, Selbsttests). Bei einer Feldstudie in Hessen führten über 700 Lehrerinnen und Lehrer Eigentests mit nasalem Abstrich durch [2]. Hierdurch geraten Handlungen, die ansonsten vom medizinischen Fachpersonal ausgeführt wurden, in die Hand von Laien. Dieses lässt verständlicherweise Fragen kumulieren.

Da die überwiegenden Abstrichlokalisationen im Bereich der Nase und des Pharynx liegen, möchten wir für HNO-Ärzte zur Beantwortung solcher Fragen das gesicherte Wissen zusammentragen und darstellen.

## Methode

Es erfolgte eine Literaturrecherche in PubMed unter verschiedenen geeigneten Stichwörtern ab dem Jahr 2020. Da viele Erkenntnisse sehr aktuell sind, wurde auch entsprechend in dem Preprint-Server medRxiv (<https://www.medrxiv.org> „med-archive“) recherchiert. Bekanntermaßen sind die dort dargestellten Publikationen noch nicht durch einen Peer-Review-Prozess gegangen und somit noch nicht formal zu einer Publikation angenommen worden. Die Erkenntnisse hieraus müssen deshalb unter diesen Vorbehalt gestellt werden. Im Literaturverzeichnis dieses Textes sind sie durch Voranstellung von „prereview“ in der Titelzeile markiert.

Um der Darstellung eine Systematik zu geben, werden die Informationen unter verschiedenen Aspekten behandelt.

## Abstrichverfahren

In der Literatur haben sich verschiedene Möglichkeiten der Probengewinnung in Nase und Rachen klassifizieren lassen.

### Rachenabstrich

Als ein gängiges Verfahren, welches aus der bisherigen klinischen Routine bekannt ist, gilt der Rachenabstrich. Hierbei wird mit

einem Tupfer ein Abstrich von der Rachenhinterwand und den beiden seitlichen Rachenwänden, respektive der dort befindlichen Tonsillenoberflächen, genommen. Hierbei ist wichtig, dass der Abstrich trotz eines oftmals unvermeidlichen Würgereizes nicht allein aus dem Mundraum oder von der Zungenoberfläche, sondern eben von den bezeichneten Orten genommen wird. Um Abstrichmaterial in Form von anhaftendem Schleim und oberflächlichen Zellanteilen zu bergen, soll der Tupfer einige Sekunden verweilen und mit Wisch- oder Rotationsbewegungen mit der Rachenwand in Kontakt gebracht werden [3–8].

### Nasen-Rachen-Abstrich, Nasopharynxabstrich, Epipharynxabstrich, „tiefer Nasenabstrich“

Diese Bezeichnungen sind synonym und beschreiben die Abstrichentnahme aus dem Nasopharynx, also der Region unterhalb des Rachendaches, hinter dem Gaumensegel und hinter der Nase, wo sich eventuell die Adenoide befinden. Es ist zu betonen, dass dieser Raum nicht ohne Hilfsmittel wie Spiegel oder Endoskope über den Rachen oder die Nase eingesehen werden kann. Über die Nase kann man einen „blinden“ Abstrich erreichen, wenn man einen Tupfer über den unteren Nasengang, also entlang des Nasenbodens und somit der Gaumenplatte, tief einführt. Die Richtung ist also auf das Ohr zu, wobei man natürlich in der Mittellinie bleiben muss. Die Tiefe des Abstrichs liegt etwa bei der Hälfte oder 2/3 der Strecke vom Naseneingang bis zum Ohr. Die immer wieder demonstrierte Richtung zur Stirn bzw. entlang des Nasenrückens führt in die obere Nase und würde letztlich die Schädelbasis erreichen. Der Naseninnenraum wird jedoch nach oben hin wesentlich enger und spaltförmig (rima olfactoria). Der Abstrichtupfer soll etwa 15 s am Ort verbleiben und mehrfach rotiert werden [3, 4, 9–22].

### Vorderer Nasenabstrich, anteriorer Nasenabstrich, mid-turbinate Swab

In der Literatur und in Begleitinformationen für Abstrich-Kits wird der vordere Nasenabstrich mit seinen genannten Synonymen beschrieben. Die Einführtiefe wird mit 2–3 cm angegeben, die Einführichtung ist unkritischer, sollte jedoch eher im geräumigen unteren Bereich der Nasenhöhle erfolgen. Bei diesem Abstrich wird die Ausführung auf beiden Seiten und auch ein mehrfach zartes Wischen entlang des Nasenseptums oder ein Rotieren bei einer Abstrichzeit von je etwa 15 s empfohlen [5–16, 19–21, 23].

### Kombinierter Nasen- und Pharynxabstrich

Gelegentlich wird auch die Empfehlung gegeben, mit einem Tupfer Abstriche aus der Nase und dem Pharynx zu nehmen, wobei die Reihenfolge unterschiedlich ausgeübt wird [5, 12, 15, 18, 22].

## Speicheltest, Spucktest, Wangentaschenabstrich

Dieses bezeichnet einen Test aus abtropfendem Speichel, aus Material, welches durch Husteln, Räuspern und Ausspucken in ein Probengefäß gewonnen wird. Abstriche aus der Wangentasche [17], die fraglos für den Probanden angenehmer sind, wurden auch untersucht [4–6, 8, 14, 16, 21]. Bei Gurgeltests wird eine Kochsalzlösung in den Mund genommen und damit für etwa eine Minute im Rachen gegurgelt. Die Mundspülflüssigkeit wird anschließend in ein Probengefäß ausgespuckt [24].

## Durchführung der Abstriche

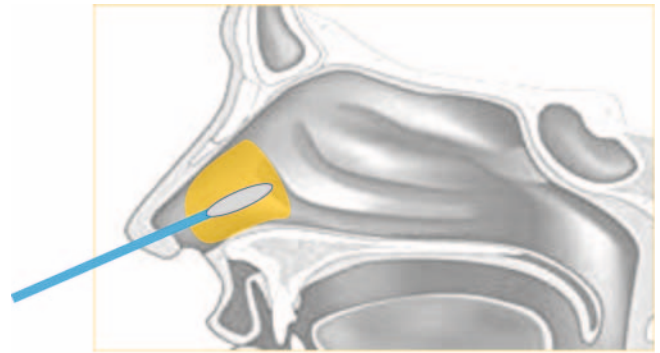
Die genannten Abstriche werden von unterschiedlichem Personal bestenfalls nach ausführlicher Instruktion durchgeführt:

- durch HNO-Ärzte/-Ärztinnen
- durch Ärzte/Ärztinnen anderer Fachgebiete
- durch medizinisches Fachpersonal (Pflegerkräfte, Sanitäter, Medizinstudenten, Medizinische Fachangestellte etc.)
- durch nicht medizinisch vorgebildetes, aber gezielt instruiertes Personal
- durch Probanden/Probandinnen selbst, teils auch im Schulalter

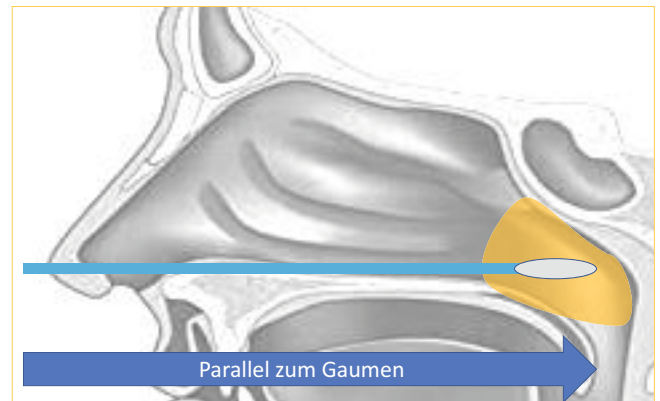
Anleitungen für die Durchführung von Abstrichen liegen in Gebrauchsanleitungen typischerweise schriftlich vor, werden jedoch auch kritisch bewertet [25]; Instruktionen werden auch in produktbezogenen oder allgemeinen Videos gegeben. Die Qualität solcher Instruktionen wurde in Studien unterschiedlich eingeschätzt. In einer Untersuchung wurden 126 Anleitungen in YouTube gesichtet; davon wurden 47 % als nicht sachgerecht oder missverständlich beurteilt. Vor allen Dingen die Einföhrichtung in die Nase wird nicht für die jeweilige Abstrichart korrekt bezeichnet [8, 9, 12, 14, 26–29]. Ein Training für Abstrichtechniken an einem Simulator wurde sogar erprobt [30].

Eine Studie vom Robert-Koch-Institut konnte zeigen, dass Eigenabstriche in der vorderen Nase auch für Laien praktikabel sind. Bei anschließender Verwendung eines Antigentests ist die Aussagekraft insbesondere bei symptomlosen Patienten jedoch deutlich eingeschränkt. Eine strategische Bedeutung zur Pandemiebewältigung von häufigen und regelmäßigen vorderen nasalen Antigentests in Eigenentnahme wird dennoch gesehen [31, 32] (► **Abb. 1, 2**).

**Abstriche bei Kindern** sind sowohl als Eigenabstriche als auch als Fremdadstriche problematisch, da sie als unangenehm empfunden werden und altersgemäß keine hohe Compliance besteht. Eine ausführliche Erklärung und positive Heranführung werden empfohlen. Ein Abstrich unter Abwehr ist nicht anzuraten, da dann ein denkbarer notwendiger weiterer späterer Abstrich noch mehr Abwehr erzeugen wird. Bei Abwehr steigt das Risiko von Verletzungen oder Abbrechen des Tupferstiels. Unter Abwehr wird erheblich mehr Aerosol entstehen. Es ist zu erwägen, erste Abstriche möglichst atraumatisch und weniger tief und intensiv vorzunehmen, bis man bei weiteren Abstrichen im Rahmen verfügbarer Serientestungen bei Schulkindern dann die Compliance für korrekte Abstriche erreicht. Einen Abstrich bei einer toleranten Person zu demonstrieren, dürfte Vertrauen wecken [7, 23]. Unlängst wird von der Universität in Köln ein Abstrich bei Kindern mit einem Lutscher-ähnlichen Abstrichgerät untersucht („Lolli-



► **Abb. 1** Abstrichregion und Abstrichrichtung für einen vorderen Nasenabstrich.



► **Abb. 2** Abstrichregion und Abstrichrichtung für einen Nasopharynxabstrich.

Test“). Die Untersuchung erfolgt nach Gruppen von Schülern gepoolt im Labor mittels RT-PCR. Eine Publikation dazu lag derzeit noch nicht vor [33].

Wenn bei Patienten ein Abstrich nicht atraumatisch durchführbar ist, kann dieses an bisher möglicherweise nicht bekannt gewordenen Pathologien in der Nase liegen. Eine Nasenseptumdeviation mit einem vorderen Septumquerstand kann einen korrekten Abstrich unmöglich machen. Pathologien in der Nase oder bekannte stattgefundene Operationen können Anlass geben, einen HNO-Arzt/eine HNO-Ärztin zu konsultieren.

## Viruslasten

Die Menge an viraler RNA kann je nach Abstrichort und Abstrichzeitpunkt bezogen auf den Krankheitsverlauf variieren. Demzufolge zeigen sich Viruslasten an verschiedenen Abstrichorten in Studien oft diskrepant.

Für den Abstrich im oberen Aerodigestivtrakt wird fast einvernehmlich der Nasopharynx als der Ort mit der höchsten Viruslast angesehen. So erreichen dort gewonnene Abstriche gegenüber den oropharyngealen Abstrichen in Metaanalysen eine etwas höhere Test-Positivität. Ein Abstrich dort gefolgt von einem Nachweis des viralen Genoms mittels RT-PCR wird demnach in vielen Studien als der Goldstandard des SARS-CoV-2-Nachweises bei Verdacht auf eine akute Infektion betrachtet. **Im späten Verlauf**

der Erkrankung ist das Virus eher in den tiefen Atemwegen (Nachweis durch eine bronchoalveoläre Lavage (BAL) etc.) nachweisbar.

Viruslasten an verschiedenen Abstrichorten werden in Studien oft unterschiedlich ermittelt [5, 6, 10, 19, 22].

Im späten Verlauf der Erkrankung ist das Virus eher in den tiefen Atemwegen (BAL etc.) nachweisbar.

Warum die Viruslast im Nasopharynx am höchsten ist, hat verschiedene Gründe: Im Oropharynx oder Hypopharynx besteht immer eine Benetzung mit Speichel und Nahrung. Neben Verdünnungseffekten ist dieser Kontakt vermutlich für eine Kolonisation und Invasion in die Schleimhaut nicht zuträglich. In der Nase werden Viruspartikel mit dem dortigen mukoziliären Transport, der in einer Geschwindigkeit von einigen Millimetern pro Minute in Richtung Nasopharynx verläuft, konfrontiert. Auch für andere Infektionen und Expositionen wird dieser fortlaufende Reinigungsmechanismus als eine Schutzwirkung gesehen. Bekannt ist hingegen, dass virale Schleimhautinfektionen zu einem Sistieren des mukoziliären Transports führen und somit die Schnupfensymptomatik entstehen kann. Im Nasopharynx ist möglicherweise die Kolonisierung erleichtert, da dort im Bereich einer Rachenmandel eine größere Schleimhautoberfläche, teils geschützt in Falten und Furchen, besteht. Die dort vorbeistreichende Atemluft ist durch die Nase angewärmt und oft schon im Bereich von 30 °C und einer relativen Feuchte von > 50 %. Gesicherte Erkenntnisse zu diesen Überlegungen konnten nicht aufgefunden werden.

Aus virologischer Sicht ist als wesentlicher Aspekt beizutragen, dass neben solchen eher physikalischen Überlegungen in jedem Fall entscheidend ist, in welchem Bereich die erforderlichen Zielzellen des Virus vorhanden und zugänglich sind. Dies sind im Fall von SARS-CoV-2-Zellen mit reichlich ACE2-Rezeptoren vor allem also Becherzellen und Flimmerzellen. Diese werden infiziert und aus diesen wird das Virus auch wieder freigesetzt. Flimmer- und Becherzellen finden sich nun in jedem Fall unter anderem in der Nasenhöhle, aber auch im Bereich der Adenoide.

## Labormethoden

Entscheidend für ein aussagekräftiges Untersuchungsergebnis ist eine qualitativ hochwertige Probengewinnung. Hierfür eignen sich insbesondere beflockte Tupfer, mit denen sich eine größere Menge an Epithelzellen als mit herkömmlichen gewickelten Watetupfern gewinnen lässt [34].

Es steht eine Vielzahl an hochsensitiven Nukleinsäure-Nachweismethoden zur Verfügung. Diese können auch sehr geringe Virusmengen zuverlässig und reproduzierbar nachweisen und die Konzentration der viralen RNA im Transportmedium mindestens semiquantitativ beurteilen. Zeitgleich ist der Anteil falsch positiver PCR-Ergebnisse sehr gering. Im Gegensatz dazu sind sowohl die Sensitivität als auch die Spezifität der Antigentests, die anders als die PCR nicht das virale Genom, sondern Virusproteine nachweisen, deutlich geringer [35, 36].

## Sensitivitäten

Als wichtiger Aspekt ist die Frage der Sensitivität von praktisch durchgeführten Tests entscheidend. Neben einer im Labor bestimmbaren Empfindlichkeit einer Testmethode ist eine Sensitivität in praxi von etlichen präanalytischen Faktoren abhängig,

wobei vordergründig Ort und Technik der Abstrichentnahme, Asservierung bis zu einer Laboruntersuchung und der Zeitpunkt in Bezug auf die Krankheitsphase wichtig sind.

Es liegen hier viele Studien vor, die sehr unterschiedliche Designs haben. Sie unterscheiden sich bezüglich des Abstrichortes, der Labormethode (vor allem PCR oder Antigentest), der Professionalität der Abstrichentnahme und des Zeitpunkts im Erkrankungsverlauf. Es erscheint nicht sinnvoll, alle Publikationen einzeln zu besprechen. In der ► **Tab. 1** sind die Publikationen aufgeführt und nach Methode und Aussage kurz kommentiert.

Es kristallisiert sich immer wieder die professionelle Abstrichentnahme aus dem Nasopharynx und Testung mit einer Nukleinsäure-Nachweismethode als Goldstandard heraus, auch weil diese Labormethode eine semiquantitative Einschätzung ermöglicht. Eigentestungen zeigen oft eine geringere Sensitivität als professionelle Abstriche. Neben dem Nasopharynxabstrich erreichen Abstriche aus dem Rachen und der vorderen Nase sowie aus dem Speichel geringere, aber im Vergleich wechselnde Sensitivitäten. Es existieren einige Review-Artikel zu dieser Problematik, die teils den Nasopharynx- und Oropharynxabstrich, teils die Speichelsammlung favorisieren [37, 38]. Unlängst legte das Robert-Koch-Institut eine ausführliche Übersicht über Sensitivitäten von Abstrichtechniken und -orten vor. Insgesamt wird auch hier der vordere Nasenabstrich als ein praktikables, aber eingeschränkt aussagekräftiges Verfahren bewertet [32].

## Nebenwirkungen oder Komplikationen bei Abstrichen

Der Abstrich im oberen Aerodigestivtrakt ist eine, wenn auch gering invasive Methode, die Komplikationen und Nebenwirkungen hervorrufen kann.

Bedenkt man, dass spontanes **Nasenbluten** kein seltenes Symptom ist und nach gängiger Lehre auch mit Fingermanipulationen in der vorderen Nase in Zusammenhang gebracht wird, liegt eine solche Komplikationsmöglichkeit nahe. In der vorderen Nase und somit im Bereich des „vorderen Nasenabstrichs“ befindet sich mit dem Locus Kiesselbachi durch die stärkere Gefäßversorgung knapp unter verletzlicher Schleimhaut ein Prädispositionsort. Nasenbluten ist bei Patienten mit einer therapeutischen Gerinnungshemmung eher zu erwarten. Im Vergleich zu diesen Überlegungen wird über Nasenbluten bei Nasenabstrichen auffällig selten bis gar nicht berichtet. Dies mag damit zusammenhängen, dass ein solches Nasenbluten nur kurzfristig ist, spontan sistiert oder mit einfachen Maßnahmen wie Kompression der Nasenflügel oder Applikation lokal blutstillender Substanzen behandelbar ist und deswegen kein Thema einer Publikation in allgemeinen oder fachlichen Medien wird. In einer Ad-hoc-Umfrage unter HNO-Vertretern/HNO-Vertreterinnen aus Deutschland wird über Nasenbluten nach Nasenabstrichen berichtet, welches jedoch offensichtlich ohne große Probleme behandelt werden konnte.

Bei Patienten mit einem hohen Risiko für ein Nasenbluten, wie z. B. einer hereditären hämorrhagischen Teleangiectasie (M. Osler), wird in Abwägung zwischen Sensitivität und Komplikationen eher zu einem Rachenabstrich geraten [39].

Je nach Art der Abstrichtechnik kann ein Abstrich **subjektiv unterschiedlich unangenehm bis schmerzhaft** empfunden wer-

► **Tab. 1** Studien zur Diagnostik einer SARS-CoV-2-Infektion oder Kontamination im oberen Aerodigestivtrakt.

Erstautor	Titel	Pre-Rev?	Zahl	Testtechnik	Aussage
Abdulrahman A. [11]	Comparison of SARS-CoV-2 nasal antigen test to nasopharyngeal RT-PCR in mildly symptomatic patients	Pre-Endnote	4183 Pts.	beide Tests durch health-care-workers (HCW). Nasal-Antigen: 2 cm tief bds. Rollen; Nasopharynx-PCR: parallel zum Gaumen bis Widerstand oder entspr. Tiefe	<b>Nasaler Antigentest und nasophar. PCR-Test</b> bei Symptomatischen. 733 = 17,5 % positiv, bei PCR als Goldstandard für nasalen Antigentest, Sensitivität 82,1 %
Berenger BM. [3]	Sensitivity of nasopharyngeal, nasal, and throat swabs for the detection of SARS-CoV2	Pre-Endnote	36 Erkrankte	durch Eingewiesene zu Hause bei bekannter Infektion. Nasoph-Test: tief, Nase: bis 3 cm 3-mal rotieren; Pharynx: Rachenhinter- und Seitenwand bds.	Bezogen auf einen positiven Test in einer der 3 Tests folgende Sensitivität: <b>nasopharyngeal</b> = 90 %; <b>nasal</b> = 80 %; <b>pharyngeal</b> = 87 %
Callahan C. [10]	Nasal-Swab Testing Misses Patients with Low SARS-CoV-2 Viral Loads	Pre-Endnote	308 Erkrankte	Test durch HCW; nasal: Tupfer vorn in die Nase, Fingerdruck von außen und 5-mal rotieren; nasopharyngeal: tief einführen bis Widerstand; beide in PCR-Technik untersucht	Nur bei hoher Viruslast (zu Beginn und präsymptomatisch) erreicht der nasale Test positive Werte. Global sind in der Kohorte ca. 20 % falsch negative nasale PCR-Tests entstanden
Ibrahimi N. [4]	Screening for SARS-CoV-2 by RT-PCR: saliva or nasopharyngeal swab? Systematic review and meta-analysis.	Pre-Endnote	Review Metaanalyse	nasopharyngeale oder oropharyngeale Abnahme vs. Speichel	49 Studien (16 272), hohe Übereinstimmung (92,6 %); Sensitivitäten: naso-/oropharyngeal = 92,2 %; Speichel = 86,7 %, Speichel für Massentestungen geeignet
Klein JAF. [9]	Head-to-head performance comparison of self-collected nasal versus professional-collected nasopharyngeal swab for a WHO-listed SARS-CoV-2 antigen-detecting rapid diagnostic test	Pre-Endnote	290 Sympt.	von HCW überwachter Eigentest an der mittleren Muschel vs. nasopharyngealer Test durch HCW. Beides Antigentest. Zusätzlich ein Nasopharynx-Test durch HCW für PCR-Test	Sensitivität gegen den Nasopharynx-PCR-Test: Eigentest an mittl. Muschel = 84,4; nasopharyngealer Antigentest HCW = 88,9 %. Fazit: überwachter Antigentest an mittl. Muschel ist sinnvoll
Manabe YC. [5]	Variability of Salivary and Nasal Specimens for SARS-CoV-2 Detection	Pre-Endnote	67	Eigentest mittlere Muschel und Rachen vs. Speichel, PCR-Tests	Mehr RNA in den nasalen-pharyngealen Proben; Autoren halten Speichel bei hoher Viruslast für sinnvoll
Nikolai O. [12]	Anterior nasal versus nasal mid-turbinate sampling for a SARS-CoV-2 antigen-detecting rapid test: does localisation or professional collection matter?	Pre-Endnote	132 Sympt. und 96 Sympt.	HCW-Antigentest aus der vorderen Nase vs. von der mittleren Muschel. Zweite Gruppe: Eigentest von der mittl. Muschel vs. HCW-Test aus Nasopharynx. Referenztest: kombinierter Naso-/Oropharynx-PCR-Test	HCW-Antigentests aus der vorderen Nase vs. von der mittl. Muschel erbrachten beide eine Sensitivität von 86 %. Zweiter Ansatz: Eigentest von mittl. Muschel und HCW-Nasopharynxtest; Sensitivität 92,1 %. Fazit: Eigentest mit Antigentechnik von der mittleren Muschel ist sinnvoll
Takeuchi Y. [13]	Diagnostic Performance and Characteristics of Anterior Nasal Collection for the SARS-CoV-2 Antigen Test: A Prospective Study in Japan	Pre-Endnote	862 Probanden	anterioren Nasenabstrich 2 cm 5-mal rotiert für Antigentest, simultan nasopharyngealer Abstrich tief bis Widerstand in adäquater Tiefe, PCR	Gemessen am Standard PCR Sensitivität des anter. Nasenabstrichs = 72,5 %, anteriorer Abstrich gemessen an Schmerz, Niesen und Husten deutlich tolerabler

► Tab. 1 (Fortsetzung)

Erstautor	Titel	Pre-Rev?	Zahl	Testtechnik	Aussage
Teo AKJ. [14]	Validation of Saliva and Self-Administered Nasal Swabs for COVID-19 Testing	Pre-Endnote	200 teils Sympt.	überwachter eigener anteriorer Nasenabstrich, nasopharyngealer Abstrich durch HCW und Speichel, alle für PCR	Speichel ist ein sensitiver Test. Eigener Nasenabstrich weniger sensitiv. Bei 63 positiven PCR-nasophar. Tests waren nasale Eigenabstriche bei 92 % pos. und Speichel bei 98 % pos.
Byrne RL. [6]	Saliva Alternative to Upper Respiratory Swabs for SARS-CoV-2 Diagnosis	Post	110 Patienten	nasaler und pharyngealer HCW-Abstrich vs. Speichelsammlung; Testung via PCR	10,9% Speichelproben und 12,7% nasale/pharyngeale Abstriche positiv. Viruslast in beiden vergleichbar
Desmet T. [15]	Combined oropharyngeal/nasal swab is equivalent to nasopharyngeal sampling for SARS-CoV-2 diagnostic PCR	Post	36 Patienten mit COVID	durch HCW und mit PCR: nasopharyngealer Abstrich vs. vorderer nasaler und auf gleichem Tupfer oropharyngealer Abstrich	beide Tests positiv in 31 von 35 Fällen; beide Tests sind vergleichbar valide
Hanson KE. [16]	Self-Collected Anterior Nasal and Saliva Specimens versus Health Care Worker-Collected Nasopharyngeal Swabs for the Molecular Detection of SARS-CoV-2	Post	354 Symptom	HCW-Abstrich nasopharyngeal vs. Eigenabstrich nasal vs. Speichel; alle Untersuchungen mit PCR	gute Konkordanz zwischen dem HCW-Abstrich im Nasopharynx und den Eigenabstrichen/Speichelsammlungen
Ku CW. [17]	Validation of self-collected buccal swab and saliva as a diagnostic tool for COVID-19	Post	42 COVID-Erkr.	HCW-nasopharyngeale Abstriche vs. Speichel und vs. Wangenabstrich, alles via PCR	Speichel und Wangenabstrich nur sehr moderat sensitiv (66% und 56%)
LeBlanc JJ. [18]	A combined oropharyngeal/nares swab is a suitable alternative to nasopharyngeal swabs for the detection of SARS-CoV-2	Post	190 Patienten	nasopharyngealer Abstrich vs. Naso-/Oropharynxabstrich durch HCW, PCR-Tests bei beiden	36 positive Tests insgesamt. Sensitivität Nasopharynxabstrich = 94,4%; Naso-Oropharynxabstriche = 91,7%. Der kombinierte Naso-/Oropharynxabstrich ist zum nasopharyngealen Abstrich valide
Lindner AK. [19]	Head-to-head comparison of SARS-CoV-2 antigen-detecting rapid test with self-collected nasal swab versus professional-collected nasopharyngeal swab	Post	289 Symptom.	Eigentest als Antigentest nasal bds. Bereich mittlere Muschel 2–3 cm und Rotationen vs. HCW-Tests nasopharyngeal als Antigentest vs. nasaler+ pharyngealer Test als PCR	Antigen Eigentest von mittl. Muschel Sensitivität = 74,4%; HCW-Nasopharynx-Antigentest = 79,5%; bei hoher Viruslast ist der Antigeneigentest bei 95,7%. Insgesamt wird der Antigeneigentest aus der vorderen Nase empfohlen
Lindner AK. [20]	Head-to-head comparison of SARS-CoV-2 antigen-detecting rapid test with professional nasal swab versus professional-collected nasopharyngeal swab	post	180 Symptom.	Eigenantigentest nasal bis 2–3 cm Tiefe, mid-turbinate, vs. HCW-PCR-Test vom Nasopharynx und Pharynx	in 93,5% identische Testaussagen, Antigentest Sensitivität = 80,5%; bei hoher Viruslast Antigentest 100%, nasaler Eigenantigentest bei hoher Viruslast für Untersuchungen valide und praktikabel
Tan SY. [8]	The accuracy of healthcare worker versus self collected (2-in-1) Oropharyngeal and Bilateral Mid-Turbinate (OPMT) swabs and saliva samples for SARS-CoV-2	Post	401 COVID-Kranke und 100 Controls	Eigentest vs. HCW-Test aus Oropharynx + vorderer Nase, mid-turbinate, vs. Speichel; alles PCR	HCW-Test Nase Sensitivität = 82,8%; Eigentest Nase = 75,1%; Speichel = 74,3%. Eigentests Nase und Speichel sind HCW-Tests unterlegen

► Tab. 1 (Fortsetzung)

Erstautor	Titel	Pre-Rev?	Zahl	Testtechnik	Aussage
Teo AKJ. [21]	Saliva is more sensitive than nasopharyngeal or nasal swabs for diagnosis of asymptomatic and mild COVID-19 infection	Post	200 Symptom.	PCR-Tests als Eigentest aus vorderer Nase vs. 2 ml Speichel vs. HCW-Nasopharynxabstrich, diverse Labortests	Speichel wird als ein empfindlicher Test gesehen. Vorderer Nasentest unempfindlicher als Nasopharynxtest und Speichel
Viek ALM. [22]	Combined throat/nasal swab sampling for SARS-CoV-2 is equivalent to nasopharyngeal sampling	Post	107 Symptom.	Nasen- und Rachenabstrich durch HCW vs. nasopharyngealer Abstrich durch HCW; jeweils PCR	25 positive Patienten. Die Sensitivität der Nasen- und Rachenabstriche war vergleichbar zu den Nasopharynxabstrichen. Im Nasopharynx höhere Viruslast gefunden

den. Niesreiz kann ausgelöst werden, was als Aerosol-generierender Prozess angesichts einer in Verdacht stehenden oder ausschließlichen SARS-CoV-2-Infektion höchst unerwünscht ist und Schutzmaßnahmen der untersuchenden Person erfordert. Die Empfehlungen des Ausschusses für Biologische Arbeitsstoffe (ABAS) zu „Arbeitsschutzmaßnahmen bei Probenahme und Diagnostik von SARS-CoV-2“ (Beschluss 6/2020 des ABAS, aktualisiert am 8. Februar 2021) sind hierbei einzuhalten [40]. Eine möglichst atraumatische Technik dürfte hier sinnvoll sein. Über vorbeugende Applikation von anästhesierenden Sprays wird nicht berichtet. Hier könnte auch befürchtet werden, dass durch Verdünnung oder Interaktion mit Inhaltsstoffen die Sensitivität der Tests beeinträchtigt wird.

Die meisten Literaturberichte liegen zu der Komplikation des **Abbrechens des Abstrichtupfers** und Verbleibs in der Nase als Fremdkörper vor; bezogen auf die anzunehmende Gesamtzahl an Abstrichen weltweit sind diese kasuistischen Berichte wiederum höchst selten. Ein Abbrechen dürfte am ehesten durch eine zu forcierte Abstrichentnahme oder Abwehrreaktionen des Probanden entstehen. Manche Test-Kits funktionieren jedoch auch so, dass der Tupferstiel abgebrochen werden soll und hierfür eine Sollbruchstelle besteht. Abgebrochene Tupfer müssen zeitnah durch einen HNO-Arzt/eine HNO-Ärztin in örtlicher Spraybetäubung oder nötigenfalls in Vollnarkose entfernt werden, da sie sonst Granulationen mit Blutungsneigung und Infektionen als Fremdkörper erzeugen [1, 41, 42].

Eine **Verletzung der Schädelbasis** wurde bisher nur in sehr wenigen Fällen und davon 2-mal unter besonderen Bedingungen berichtet. Bei einer Patientin in den USA kam es in zeitlichem Zusammenhang mit einer nasalen Abstrichentnahme zu einer nasalen Liquorrhö [43]. Bei weiterer Diagnostik fand sich diese aus einer Meningozele der Frontobasis, die entweder kongenital oder im Zusammenhang mit einer hier erwähnten Voroperation der Nasennebenhöhlen entstanden sein dürfte. Bei der Patientin bestand ein Liquor-Überdruck-Syndrom. Die Situation wurde operativ ohne weitergehende Komplikationen versorgt. Zu bemerken ist, dass nach klinischer Erfahrung bei einer Meningozele durchaus auch spontan oder durch Niesen, Pressen oder Husten eine Liquorrhö auftreten kann. Insofern ist ein monokausaler Zusammenhang mit der Abstrichentnahme unsicher. Ein weiterer

Patient wurde aus Australien beschrieben, bei dem nach einem Nasenabstrich eine einseitige Liquorrhö auffällig wurde. Hier lag jedoch ebenfalls eine präexistente Meningozele aus der mittleren Schädelgrube in die Keilbeinhöhle vor [44].

Ein einzelner Bericht darf vermuten lassen, dass allein ein als schmerzhaft empfundener Abstrich aus der Nase zu einem Schädelbasisdefekt mit Liquorrhö aus dorsalen Anteilen der Lamina cribrosa entstand und erfolgreich behoben werden konnte [45].

Ohne detaillierte Erwähnung in der Fachliteratur wird in den Medien ein Fall einer Liquorrhö im Zusammenhang mit einem Nasenabstrich in Deutschland erwähnt (<https://de.rt.com/inland/116892-sehr-selten-nach-corona-schnelltest-lief-hirnwasser-aus-der-nase/>).

Trotz der oftmals falsch gezeigten Abstrichrichtung auf die Frontobasis zu, konnten glücklicherweise keine weiteren Berichte gefunden werden.

## Fazit

Für uns als HNO-Ärzte/-Ärztinnen können wir die Bedeutung eines überlegten und weiterhin vorsichtigen Umgangs mit der COVID-19-Pandemie betonen, wozu auch die vielfältigen Testaktivitäten beitragen. Mit dieser kurzen Übersicht wird deutlich, dass die Aussagekraft von Abstrichen nicht bei 100 % liegt. Eine sachgerechte Anwendung und Interpretation können den Nutzen solcher Tests steigern; ein Verzicht auf die allgemeinen Verhaltensregeln und Vorsichtsmaßnahmen zur Eindämmung der Pandemie kann jedoch allein aufgrund einer durchgeführten Testung nicht erfolgen.

Wichtige Aspekte ergeben sich stichwortartig:

- Die Sensitivität ist bei einem korrekt durchgeführten Abstrich höher.
- Die Sensitivität ist durch die höhere Viruslast im Nasopharynx höher gegenüber der vorderen Nase, des Mundrachens oder des Speichels.
- Die Sensitivität ist in der frühen Erkrankungsphase und sogar teils einige Stunden bis wenige Tage vor den ersten Symptomen der Erkrankung am höchsten.

- Die Sensitivität des PCR-Tests ist höher als die eines Antigen-tests.
- Komplikationen bei allen Abstrichtechniken sind gering.
- Die Validität eines „Freitestens“ ist auch bei der Durchführung von PCR-Tests nicht 100 % und nur kurzfristig relevant, besonders dann, wenn die Inkubationszeit nicht verstrichen ist.

#### Sinnvolle Maßnahmen:

- Der Abstrich soll nach den Vorgaben in der Herstellerbeschreibung erfolgen und erfolgt bei vorderem Nasenabstrich anders als beim Nasopharynxabstrich.
- Der Abstrich soll atraumatisch ohne Probandenabwehr, Niesen, Husten oder Prusten möglich sein.
- Bei unklaren Befunden in der Nase oder der diesbezüglichen Anamnese sollte HNO-fachlich beraten werden oder der Abstrich im Rachen ausgeführt werden.
- Eine präventive Pflege der Nase kann mit Nasenspülungen oder pflegenden Nasensalben erfolgen; beides sollte jedoch nicht innerhalb von ca. 6 h vor einem geplanten Abstrich erfolgen!

#### Interessenkonflikt

Die Autorinnen/Autoren geben an, dass kein Interessenkonflikt besteht.

#### Literatur

(Der Vermerk „prereview“ vor dem Titel der Publikation deutet darauf hin, dass der Artikel noch in einem Review-Verfahren steht; siehe Methoden.)

- [1] Foh B, Borsche M, Balck A et al. Complications of nasal and pharyngeal swabs: a relevant challenge of the COVID-19 pandemic? *Eur Respir J* 2021; 57: doi:10.1183/13993003.04004-2020
- [2] Hoehl SSB, Rudych O, Göttig S et al. Hochfrequente Selbsttestung von Lehrenden aus SARS-CoV-2 mit einem Antigen-Schnelltest. *Deutsches Ärzteblatt* 2021; 118: 252
- [3] Berenger BM, Fonseca K, Zeylan N et al. prereview: Sensivity of nasopharyngeal, nasal, and throat swabs for the detection of SARS-CoV-2. 2021
- [4] Ibrahim N, Delauny-Moisin A, Potier MC et al. prereview: Screening for SARS-CoV-2 by RT-PCR: saliva or nasopharyngeal swab? Systematic review and meta-analysis. 2021
- [5] Manabe YC, Reuland C, Thomas DL et al. prereview: Variability of Salivary and Nasal Specimens for SARS-CoV-2 Detection. 2021
- [6] Byrne RL, Kay GA, Kontogianni K et al. Saliva Alternative to Upper Respiratory Swabs for SARS-CoV-2 Diagnosis. *Emerg Infect Dis* 2020; 26: 2770–2771. doi:10.3201/eid2611.203283
- [7] Palmas G, Moriondo M, Trapani S et al. Nasal Swab as Preferred Clinical Specimen for COVID-19 Testing in Children. *Pediatr Infect Dis J* 2020; 39: e267–e270. doi:10.1097/INF.0000000000002812
- [8] Tan SY, Tey HL, Lim ETH et al. The accuracy of healthcare worker versus self collected (2-in-1) Oropharyngeal and Bilateral Mid-Turbinate (OPMT) swabs and saliva samples for SARS-CoV-2. *PLoS One* 2020; 15: e0244417 doi:10.1371/journal.pone.0244417
- [9] Klein JAF, Krüger J, Denkinger CM et al. prereview: Head-to-head performance comparison of self-collected nasal versus professional-collected nasopharyngeal swab for a WHO- listed SARS-CoV-2 antigen-detecting rapid diagnostic test. 2021
- [10] Callahan C, Lee RA, Arnaout R et al. prereview: Nasal-Swab Testing Misses Patients with Low SARS-CoV-2 Viral Loads. 2021
- [11] Abdulrahman A, Mustafa F, AlQathani M et al. prereview: Comparison of SARS-CoV-2 nasal antigen test to nasopharyngeal RT-PCR in mildly symptomatic patients. 2021
- [12] Nikolai O, Rohardt C, Lindner AK et al. prereview: Anterior nasal versus nasal mid-turbinate sampling for a SARS-CoV- 2 antigen-detecting rapid test: does localisation or professional collection matter? 2021
- [13] Takeuchi Y, Akashi Y, Suzuki H et al. prereview: Diagnostic Performance and Characteristics of Anterior Nasal Collection for the SARS- CoV-2 Antigen Test: A Prospective Study in Japan. 2021
- [14] Teo AKJ, Choudhoury Y, Hsu LY et al. prereview: Validation of Saliva and Self-Administered Nasal Swabs for COVID-19 Testing. 2021
- [15] Desmet T, Paepe P, Boelens J et al. Combined oropharyngeal/nasal swab is equivalent to nasopharyngeal sampling for SARS-CoV-2 diagnostic PCR. *BMC Microbiol* 2021; 21: 31 doi:10.1186/s12866-021-02087-4
- [16] Hanson KE, Barker AP, Hillyard DR et al. Self-Collected Anterior Nasal and Saliva Specimens versus Health Care Worker-Collected Nasopharyngeal Swabs for the Molecular Detection of SARS-CoV-2. *J Clin Microbiol* 2020; 58: doi:10.1128/JCM.01824-20
- [17] Ku CW, Shivani D, Kwan JQT et al. Validation of self-collected buccal swab and saliva as a diagnostic tool for COVID-19. *Int J Infect Dis* 2021; 104: 255–261. doi:10.1016/j.ijid.2020.12.080
- [18] LeBlanc JJ, Heinstejn C, MacDonald J et al. A combined oropharyngeal/nares swab is a suitable alternative to nasopharyngeal swabs for the detection of SARS-CoV-2. *J Clin Virol* 2020; 128: 104442 doi:10.1016/j.jcv.2020.104442
- [19] Lindner AK, Nikolai O, Kausch F et al. Head-to-head comparison of SARS-CoV-2 antigen-detecting rapid test with self-collected nasal swab versus professional-collected nasopharyngeal swab. *Eur Respir J* 2021. doi:10.1183/13993003.03961-2020
- [20] Lindner AK, Nikolai O, Rohardt C et al. Head-to-head comparison of SARS-CoV-2 antigen-detecting rapid test with professional-collected nasal versus nasopharyngeal swab. *Eur Respir J* 2021. doi:10.1183/13993003.04430-2020
- [21] Teo AKJ, Choudhury Y, Tan IB et al. Saliva is more sensitive than nasopharyngeal or nasal swabs for diagnosis of asymptomatic and mild COVID-19 infection. *Sci Rep* 2021; 11: 3134 doi:10.1038/s41598-021-82787-z
- [22] Vlek ALM, Wesselius TS, Achterberg R et al. Combined throat/nasal swab sampling for SARS-CoV-2 is equivalent to nasopharyngeal sampling. *Eur J Clin Microbiol Infect Dis* 2021; 40: 193–195. doi:10.1007/s10096-020-03972-y
- [23] Di Pietro GM, Capecci E, Luconi E et al. Diagnosis of SARS-CoV-2 in children: accuracy of nasopharyngeal swab compared to nasopharyngeal aspirate. *Eur J Clin Microbiol Infect Dis* 2021. doi:10.1007/s10096-020-04131-z
- [24] Maricic T, Nickel O, Aximu-Petri A et al. A direct RT-qPCR approach to test large numbers of individuals for SARS-CoV-2. *PLoS One* 2020; 15: e0244824 doi:10.1371/journal.pone.0244824
- [25] Hiebert NM, Chen BA, Sowerby LJ. Variability in instructions for performance of nasopharyngeal swabs across Canada in the era of COVID-19 – what type of swab is actually being performed? *J Otolaryngol Head Neck Surg* 2021; 50: 5 doi:10.1186/s40463-020-00490-x
- [26] Itamura K, Wu A, Illing E et al. YouTube Videos Demonstrating the Nasopharyngeal Swab Technique for SARS-CoV-2 Specimen Collection: Content Analysis. *JMIR Public Health Surveill* 2021; 7: e24220 doi:10.2196/24220
- [27] Kinloch NN, Shahid A, Ritchie G et al. Evaluation of Nasopharyngeal Swab Collection Techniques for Nucleic Acid Recovery and Participant Experience: Recommendations for COVID-19 Diagnostics. *Open Forum Infect Dis* 2020; 7: ofaa488 doi:10.1093/ofid/ofaa488
- [28] Li L, Shim T, Zapanta PE. Optimization of COVID-19 testing accuracy with nasal anatomy education. *Am J Otolaryngol* 2021; 42: 102777 doi:10.1016/j.amjoto.2020.102777



- [29] Islek A, Balci MK. Analysis of Factors Causing False-Negative Real-Time Polymerase Chain Reaction Results in Oropharyngeal and Nasopharyngeal Swabs of Patients With COVID-19. *Ear Nose Throat J* 2021. doi:10.1177/0145561321996621
- [30] Woods RSR, Nwaokori K, Lacy PD et al. prereview: Accuracy of Healthcare Professionals' Nasopharyngeal Swab Technique in SARS-CoV-2 Specimen Collection. 2021
- [31] Schlenger RL. Der Coronatest in Eigenregie. *Deutsches Ärzteblatt* 2021; 118: A494
- [32] Buchholz UA, Abu Sin M, Bosse I et al. Spektrum diagnostischer Proben zum Nachweis von SARS-CoV-2 und Selbstabnahme durch Patient\* innen. *Epidemiologisches Bulletin* 2021; 17: doi:10.25646/8309.2
- [33] Ristau MH. SCHOCO Projekt testet Kölner Schüler auf Coronavirus. Pressemitteilung der Universitätsmedizin Köln. 2021 <https://medfakuni-koelnde/en/service/kommunikation/pressemittelungen/schoco-projekt-testet-koelner-schueler-auf-coronavirus>
- [34] Nairz M, Bellmann-Weiler R, Ladstätter M et al. Overcoming limitations in the availability of swabs systems used for SARS-CoV-2 laboratory diagnostics. *Sci Rep* 2021; 11: 2261 doi:10.1038/s41598-021-81782-8
- [35] Boger B, Fachi MM, Vilhena RO et al. Systematic review with meta-analysis of the accuracy of diagnostic tests for COVID-19. *Am J Infect Control* 2021; 49: 21–29. doi:10.1016/j.ajic.2020.07.011
- [36] Dinnes J, Deeks JJ, Berhane S et al. Rapid, point-of-care antigen and molecular-based tests for diagnosis of SARS-CoV-2 infection. *Cochrane Database Syst Rev* 2021; 3: CD013705 doi:10.1002/14651858.CD013705.pub2
- [37] Lee RA, Herigon JC, Benedetti A et al. Performance of Saliva, Oropharyngeal Swabs, and Nasal Swabs for SARS-CoV-2 Molecular Detection: A Systematic Review and Meta-analysis. *J Clin Microbiol* 2021. doi:10.1128/JCM.02881-20
- [38] Torretta S, Zuccotti G, Cristofaro V et al. Diagnosis of SARS-CoV-2 by RT-PCR Using Different Sample Sources: Review of the Literature. *Ear Nose Throat J* 2021; 100: 1315–1385. doi:10.1177/0145561320953231
- [39] Pagella F, Lizzio R, Ugolini S et al. Diagnostic testing for SARS-CoV-2 infection in HHT patients: nasopharyngeal versus oropharyngeal swab. *Orphanet J Rare Dis* 2020; 15: 350 doi:10.1186/s13023-020-01628-w
- [40] BMAS AfbAb. Empfehlung des Ausschusses für Biologische Arbeitsstoffe (ABAS) zu Arbeitsschutzmaßnahmen bei Probenahme und Diagnostik von SARS-CoV-2. 2021
- [41] Gaffuri M, Capaccio P, Torretta S et al. An Unusual Retained Choanal Foreign Body: A Possible Complication of COVID-19 Testing With Nasopharyngeal Swab. *Ear Nose Throat J* 2021. doi:10.1177/0145561321993933
- [42] Mughal Z, Luff E, Okonkwo O et al. Test, test, test – a complication of testing for coronavirus disease 2019 with nasal swabs. *J Laryngol Otol* 2020; 134: 646–649. doi:10.1017/S0022215120001425
- [43] Sullivan CB, Schwalje AT, Jensen M et al. Cerebrospinal Fluid Leak After Nasal Swab Testing for Coronavirus Disease 2019. *JAMA Otolaryngol Head Neck Surg* 2020; 146: 1179–1181. doi:10.1001/jamaoto.2020.3579
- [44] Rajah J, Lee J. CSF rhinorrhoea post COVID-19 swab: A case report and review of literature. *J Clin Neurosci* 2021; 86: 6–9. doi:10.1016/j.jocn.2021.01.003
- [45] Paquin R, Ryan L, Vale FL et al. CSF Leak After COVID-19 Nasopharyngeal Swab: A Case Report. *Laryngoscope* 2021. doi:10.1002/lary.29462