

# Therapieoptionen und outcome bei idiopathischen entzündlichen Muskelerkrankungen

## Treatment Options and Outcomes in Patients with Idiopathic Inflammatory Myopathies

### Autor

Leonore Unger

### Institut

Städtisches Klinikum Dresden, I. Medizinische Klinik, Dresden, Deutschland

### Schlüsselwörter

idiopathischen entzündlichen Muskelerkrankungen, Studienlage, Therapiestandards

### Key words

inflammatory idiopathic myositis, standard of care, treatment-refractory disease

### Bibliografie

Akt Rheumatol 2021; 46: 388–399

DOI 10.1055/a-1423-7579

ISSN 0341-051X

© 2021. Thieme. All rights reserved.

Georg Thieme Verlag KG, Rüdigerstraße 14, 70469 Stuttgart, Germany

### Korrespondenzadresse

Dr. Leonore Unger

Städtisches Klinikum Dresden

1. Medizinische Klinik (Friedrichstadt)

Friedrichstraße 41

01067 Dresden

Deutschland

Tel.: 0351 4801400, Fax : 0351 4801119

leonore.unger@klinikum-dresden.de

### ZUSAMMENFASSUNG

Die idiopathischen entzündlichen Muskelerkrankungen (IIM) sind eine sehr heterogene Gruppe, die sich immer besser differenzieren lässt. Damit eröffnen sich mehr Möglichkeiten für gezieltere Therapien, die zum einen auf die Veränderung pathogenetischer Faktoren gerichtet sind. Zum anderen sollen sie Krankheitsaktivität vermindern, Muskelaufbau fördern, Organschäden verhindern und Lebensqualität verbessern.

Die folgende Übersichtsarbeit fasst die vorhandenen Daten zu bereits angewandten Behandlungen in der Praxis zusammen und gibt einen Ausblick auf zukünftige Alternativen.

Für die Polymyositis (PM) und Dermatomyositis (DM) sind Glukokortikoide weiter unverzichtbarer Therapiebestandteil. Eine frühe Kombination mit konventionellen DMARDs hat sich durchgesetzt. Die ProDerm- Studie stellt für die Immunglobulintherapie in der Praxis eine gute Basis dar. Rituximab (RTX) löst Cyclophosphamid (CYC) bei schweren Verlaufsformen immer mehr ab.

Für Abatacept, Jak-Kinase-Hemmer, Apremilast, Sifalimumab und Lenabasum müssen vielversprechende erste Ergebnisse durch weitere Studien untermauert werden. Anspruchsvoll ist die Behandlung bei extramuskulärer Beteiligung. Von großem Interesse ist der zukünftige Stellenwert von Nintedanib bei der interstitiellen Lungenerkrankung im Rahmen einer Myositis (IIM-ILD).

Die Therapie der Einschlusskörperchen- Myositis (IBM) ist immer noch eine große Herausforderung. Zahlreiche Studien haben bisher nicht überzeugend zu einer Besserung der Prognose führen können. Spätestens bei therapierefraktärem Verlauf sollte an eine Malignom- assoziierte Myositis gedacht werden. Gelegentlich verbirgt sich auch eine hereditäre Myopathie hinter einer, zum Beispiel durch einen Infekt oder Überlastung getriggerten, Myositis.

Komplikationen im Verlauf, wie Dysphagie, Infektionen, Myokardbeteiligung stellen keine Seltenheit dar. Häufig besteht Multimorbidität. Eine interdisziplinäre Zusammenarbeit in einem kompetenten Team, in dem erfahrene Physio-, Ergo- und Psychotherapeuten fester Bestandteil sind, ist unabdingbar für eine erfolgreiche Begleitung dieser Patienten.

### ABSTRACT

Idiopathic inflammatory myopathies (IIM) are a very heterogeneous group of conditions, which can now be increasingly differentiated. This paves the way for targeted treatment. Therapies aim to change pathogenic mechanisms and are focused on reducing disease activity, encouraging muscle development, preventing organ damage, and improving quality of life. The following review summarises existing data on the treatments currently used and provides an overview of future alternatives. Glucocorticoids continue to be an indispensable component of the treatment of polymyositis (PM) and dermatomyositis (DM).

A combination of drugs including conventional DMARDs has long been established. The ProDERM study provides a solid basis for the use of immunoglobulins in the clinical setting. In severe forms of the disease, rituximab is increasingly replacing cyclophosphamide. Promising early results obtained with abatacept, janus kinase-inhibitors, apremilast, sifalimumab and lenabasum must be corroborated by further studies. The treatment of extramuscular involvement is a challenging issue. The future value of nintedanib in the treatment of interstitial lung disease associated with myositis (IIM-ILD) is of significant interest. The management of inclusion body myositis (IBM) continues to be a major challenge. A number of studies conducted thus far have yielded no convincing evidence of any improve-

ment in the prognosis of the disease. When a patient shows signs of treatment-refractory disease, it is high time for a clinician to consider cancer-associated myositis. In some cases, a hereditary myopathy may be hidden behind myositis triggered by infection or overexertion.

Complications in the course of disease, such as dysphagia, infection or myocardial involvement, are not rare at all. Multimorbidity is quite common. Interdisciplinary cooperation is an absolute prerequisite for supporting and accompanying a patient successfully. A competent interdisciplinary team must include an experienced physiotherapist, an occupational therapist and a psychotherapist.

Die idiopathischen entzündlichen Muskelerkrankungen sind eine heterogene Gruppe von autoimmunen Erkrankungen, in deren Fokus der Muskel mit Schwäche und häufig auch Schmerzen steht. Neben den autoinflammatorischen Prozessen können auch nichtimmune Mechanismen, wie Stress des endoplasmatischen Retikulums, mitochondriale Dysfunktion, Autophagozytose und eine fehlgeleitete Aktivierung der Myozyten mit weiterer Schädigung der neuromuskulären Synapsen in unterschiedlichem Ausmaß, eine Rolle spielen [1].

Vor Beginn einer Therapie sollte die Muskelerkrankung möglichst klar zugeordnet werden.

Toxische Myopathien und Myositiden müssen ausgeschlossen werden. Hier sind neben dem Alkohol Medikamente als Trigger zu bedenken (Penicillamin, Procainamid, Phenytoin, Streptokinase, Carbimazol, Amiodaron, Chloroquin u. a.). Bei Statin-induzierter Myopathie können häufig anti-HMGCR-Antikörper nachgewiesen werden. Wesentlich ist der Ausschluss von Tumorerkrankungen, auch hier können neben einem Organstaging der Nachweis von speziellen Antikörpern (z. B. TIF1gamma-, NXP2-Antikörper) hilfreich sein.

Insbesondere bei therapierefraktärem Verlauf finden sich gelegentlich Patienten mit einer zugrunde liegenden bisher nicht erkannten hereditären Muskelerkrankung, wie einer Proximalen Myotonen Myopathie (PROMM) oder einem Myoadenylat-Desaminase (MAD)-Mangel, die sich mit dem Bild einer akuten Myositis in der Regel ausgelöst durch eine Noxe, Viruserkrankung oder auch muskuläre Überlastung demaskiert hat.

Neben dem Bemühen einer exakten Klassifizierung der Muskelerkrankung muss vor Therapieentscheidungen gezielt nach einer extramuskulären Beteiligung, insbesondere bei den Antisynthetase-Syndromen, gesucht werden. Auf einen Herzmuskelbefall und eine interstitielle Lungenerkrankung muss explizit geachtet werden. Atem- und Schluckmuskulatur gehören mit Bodyplethysmographie und Schluckdiagnostik gründlich beurteilt. Die Dokumentation eines exakten, für spätere Untersuchungen nachvollziehbaren Ausgangsbefundes ist nicht nur wesentlich für die Einschätzung der Prognose, sondern auch für die Beurteilung des Krankheitsverlaufes und gegebenenfalls nötige Therapieanpassung.

## Verlaufsbeurteilung – outcome- Parameter

In der Praxis ist allerdings die Kontrolle des Therapieansprechens nach wie vor schwierig, gut definierte „Outcome- Parameter“ fehlen.

Wesentlich ist die Erfassung der Muskelkraft. Das Manual Muscle Testing-8 prüft 8 Muskelgruppen und ist einfach und gut in der Praxis anwendbar (siehe Artikel Tomaras). Es wird von der International Myositis Assessment and Clinical Studies Group (IMACS) empfohlen.

Alternativ kann die manuelle Muskelkrafttestung nach Janda durchgeführt werden [2]. Beide Methoden sind abhängig von der ausgeübten Kraft des Untersuchers und sollten möglichst immer von derselben geübten Person durchgeführt werden. Leichte Kraftänderungen werden nur eingeschränkt erfasst.

Apparative Messmethoden sind nur für einzelne definierte Muskelgruppen möglich, aber teuer, zeitlich aufwendig und kommen deshalb im Praxisalltag so gut wie nicht zum Einsatz.

Bodyplethysmographie mit Bestimmung der Diffusionskapazität, der 6-Minuten-Gehtest, die Ergospirometrie, die Echokardiographie und das MRT für die betroffenen Muskeln einschließlich des Herzmuskels, sowie das EMG können bei entsprechendem Befall wichtige Zusatzinformationen liefern.

Serologisch werden BSG und CRP, insbesondere bei vordergründig autoinflammatorischer Erkrankung, für die Verlaufsbeurteilung genutzt. In die IMACS-Kriterien ([3], ► **Tab. 1**) zur Messung der Krankheitsaktivität fanden sie keinen Eingang. Hier werden neben globaler Arzt- und Patienteneinschätzung (VAS), dem HAQ und der Testung der Muskelkraft die CK, LDH, ASAT, ALAT empfohlen. Außerdem wird die extraskeletale Beteiligung (Haut, Ösophagus, Gelenke, Herz, Lunge) beurteilt.

## Therapie

### PM/DM

Die Seltenheit und große Heterogenität innerhalb der Gruppe der Patienten mit Myositis erschwert die Festlegung von Therapiealgorithmen. Inkonstante Ansprechraten verschiedener Therapiestrategien aufgrund kleiner Patientenzahlen und unterschiedlicher Studiendesigns verhinderten bisher die Festlegung von Standardtherapien, eine von der Gesellschaft für Neurologie erstellte Leitli-

► **Tab. 1** 2016 ACR/EULAR Criteria for Minimal, Moderate, and Major Clinical Response in Adult Dermatomyositis and Polymyositis and Juvenile Dermatomyositis, Total Improvement Score (TIS)

Core Set Measure *	Level of Improvement Based on absolute percentage change	Improvement Score
Physician Global Activity	Worsening to 5% improvement	0
	>5 to 15% improvement	7.5
	>15 to 25% improvement	15
	>25 to 40% improvement	17.5
	>40% improvement	20
Patient or Parent Global Activity	Worsening to 5% improvement	0
	>5 to 15% improvement	2.5
	>15 to 25% improvement	5
	>25 to 40% improvement	7.5
	>40% improvement	10
Manual Muscle Testing or Childhood Myositis Assessment Scale	Worsening to 2% improvement	0
	>2 to 10% improvement	10
	>10 to 20% improvement	20
	>20 to 30% improvement	27.5
	>30% improvement	32.5
(Childhood) Health Assessment Questionnaire	Worsening to 5% improvement	0
	>5 to 15% improvement	5
	>15 to 25% improvement	7.5
	>25 to 40% improvement	7.5
	>40% improvement	10
Enzyme (most abnormal) or CHQ-PhS	Worsening to 5% improvement	0
	>5 to 15% improvement	2.5
	>15 to 25% improvement	5
	>25 to 40% improvement	7.5
	>40% improvement	7.5
Extramuscular Activity or Disease Activity Score	Worsening to 5% improvement	0
	>5 to 15% improvement	7.5
	>15 to 25% improvement	12.5
	>25 to 40% improvement	15
	>40% improvement	20
Total		
Improvement category		
Score		
DM/PM thresholds	Minimal	≥ 20
	Moderate	≥ 40
	Major	≥ 60

\* IMACS oder PRINTO Core Set Measure.

nie von 2015/16 befindet sich gerade in Überarbeitung und wird 2021 erwartet.

Nach wie vor gibt es wenige große kontrollierte klinische Studien, in einem Cochrane Review [4] zur Therapie der PM/DM konnten sechs Studien beurteilt werden. Daraus und vor allem aus Erfahrung wissen wir, dass der Einsatz immunsuppressiver Medikamente bei vielen Formen der Myositis wirksam ist. Kürzlich erschienene Empfehlungen einer japanischen Expertengruppe, be-

stehend aus Rheumatologen, Neurologen und Dermatologen entsprechen dem state-of-the-art und sind für den Praxisalltag hilfreich [5].

### Glukokortikoide (GK)

GK sind Therapie der ersten Wahl, obwohl es dafür keine prospektiven Studien oder RCTs gibt. In der Regel wird mit 0,5 bis 1 mg/kg/Tag Prednisolon begonnen, in lebensbedrohlichen Fällen z. B. bei

Beteiligung der Atem- und Schluckmuskulatur, des Myokards oder auch bei rapid progressiver (RP)-ILD sollte eine i. v.-Methylprednisolon-Pulstherapie (250–1000 mg Prednisolon für 3–5 Tage) zum Einsatz kommen [5].

In einer schon älteren retrospektiven Studie, in der 15 Patienten mit hohen Dosen Prednisolon (>0,5mg/kg/d, in der Regel 1 mg/kg/d) und 10 Patienten mit niedrigeren Dosen Prednisolon (≤ 0,5 mg/kg/d) verglichen wurden, profitierten beide Gruppen in gleichem Maß hinsichtlich der Muskelenzyme und Muskelschwäche. Allerdings wurde in beiden Gruppen gleichzeitig mit einer immunsuppressiven Therapie begonnen. In der low-dose-Gruppe gab es weniger Wirbelkörperfrakturen [6].

Mit einer Prednisolon-Monotherapie erreichen ca. 45 % der Patienten eine Remission [7].

### Konventionelle DMARDs – Azathioprin, MTX, MMF

Die Kombination mit Immunsuppressiva ist in den meisten Fällen von Beginn an sinnvoll. So gelingt es leichter, die GK-Dosis zu reduzieren. Damit sollte nach 2–4 Wochen begonnen werden, um Nebenwirkungen wie eine Osteoporose und insbesondere eine Steroidmyopathie zu vermeiden.

Seit den 80er Jahren werden AZA und MTX in der Praxis eingesetzt. Eine RCT mit 36 Myositis-Patienten zeigte eine signifikant höhere Effektivität von MTX gegenüber CsA in kürzerer Zeit (1 Monat vs. 3 Monate) [8]. In einer jüngeren retrospektiven Studie mit 63 Patienten mit PM/DM konnten sowohl unter AZA als auch unter MTX Glukokortikoide reduziert werden, AZA und besser noch MTX waren im Hinblick auf die nötige Therapiedauer, CK-Spiegel und Muskelfunktion wirksamer als eine GK-Monotherapie [9].

Auch für Mycophenolatmofetil (MMF) liegen einige Daten vor. In einer retrospektiven Studie konnte bei 50 Patienten mit einer JDM eine Verbesserung der Haut und der Muskelschwäche nach 12 Monaten gezeigt werden [10].

### Calcineurin-Inhibitoren (CNI)

Calcineurin-Inhibitoren (Cyclosporin A (CSA), Tacrolimus (TAC)) können Alternativen bei Unverträglichkeiten o.g. Medikamente sein.

Hanaoka et al. verglichen in einer retrospektiven neueren Studie MMF, allein oder in Kombination mit Calcineurin-Inhibitoren (CNI) bei 19 auf konventionelle Immunsuppressiva therapierefraktäre Patienten mit IIM. Dabei war die Kombination von MMF und CNIs effektiver im Hinblick auf die Senkung der CK als MMF allein, die Kombination hatte aber keinen Einfluss auf eine bestehende ILD [11].

In einem Review, das 8 Studien mit 134 Patienten mit DM oder PM analysierte, war TAC hinsichtlich der Muskelkraft und Lungenfunktion bei den meisten Patienten einer GK-Monotherapie überlegen. Prednisolon konnte um ein Drittel der Ausgangsdosis reduziert werden [12]. In einer weiteren retrospektiven Studie, ebenfalls verglichen mit einer GK-Monotherapie, konnte TAC in Kombination mit Prednisolon die Anzahl der Schübe signifikant senken [13].

Wegen der bekannten Nebenwirkungen wie Nierentoxizität, Tremor und Erhöhung des Blutdrucks ist die Therapie mit CNI für einen nicht geringen Teil der Patienten nicht geeignet.

### Cyclophosphamid (CYC)

CYC ist nach wie vor bei schwerem rasch progredienten und/oder therapierefraktärem Verlauf mit Organbeteiligung unverzichtbar. Insbesondere bei akuter ILD z. B. im Rahmen eines Antisynthetase-Syndroms stellt es wegen seines schnellen Wirkungseintritts immer noch eine gute Therapieoption dar. So zeigte sich CYC effektiv bei rekurrenzierender PM/DM mit ILD [14, 15] (siehe auch Abschnitt ILD).

Da heute Alternativen wie z. B. Rituximab und andere zur Verfügung stehen, kommt CYC auch bei schwereren Verlaufsformen insgesamt weniger häufig zum Einsatz. Oft ist durch Rituximab zumindest eine Reduktion der verabreichten Gesamtdosis von CYC möglich. Analog zu anderen Kollagenosen sollte eine Gesamtdosis von 3 bis 6 g angestrebt werden. Dies lässt sich leider nicht immer verwirklichen, kumulative Dosen > 20 g werden aber heute nicht mehr benötigt. Bei jungen Patienten mit Familienplanung ist Rituximab in der Erstlinientherapie vorzuziehen. Auch bei hohem Alter und Multimorbidität, insbesondere mit Herz- und Niereninsuffizienz, muss die Indikation für CYC kritisch geprüft und die Dosis angepasst werden.

### Intravenöse Immunglobuline (ivIg)

Schon lange werden ivIg in der Praxis als adjuvante Therapie eingesetzt.

Der Effekt von ivIg auf die Muskelkraft ist in zwei randomisierten und mehreren offenen Studien belegt. Auch die Verbesserung von CK-Spiegeln und der ADL (activities of daily living) sowie Vollremissionsraten bis 38 % wurden beschrieben [16–18].

Danieli et al. konnten zeigen, dass eine Therapie mit GK, CSA und ivIg einer alleinigen Therapie mit GK und CSA überlegen war. In der Kombination mit MMF konnten Vollremissionen bis zu 100 % erreicht werden [19, 20].

Von großer Bedeutung ist die auf dem ACR-Kongress 2020 vorgestellte internationale, multizentrische, randomisierte, doppelblinde, placebokontrollierte Phase-III-Studie (ProDERM) zur Effektivität und Sicherheit von ivIg (Octagam 10 %) bei Patienten mit aktiver DM. 95 Patienten mit DM und Krankheitsaktivität (MMT-8-Score < 142/150) wurden 1:1 auf ivIg oder Placebo randomisiert. Bei Verschlechterung konnte der Therapiearm zwischen Woche 8 und 16 gewechselt werden. Nach Woche 16 erfolgte die Fortführung der Therapie mit ivIg in beiden Gruppen in einer Open-label-Extension-Phase für 24 Wochen mit 2g/kg/ivIg alle 4 Wochen. Primärer Endpunkt war das Ansprechen nach ACR/EULAR-Kriterien (2016) mit einer minimalen Verbesserung im TIS (Total Improvement Score siehe ► **Tab. 1**) um ≥ 20 Punkte und ohne klinische Verschlechterung bei zwei konsekutiven Visiten. Der primäre Endpunkt wurde signifikant erreicht (78,7 vs. 43,8 %; p = 0,0008). Die Zeit bis zum Ansprechen war unter ivIg deutlich kürzer (im Mittel 35 vs. 115 Tage). Am Ende der Open-label-Extension-Phase war der Anteil der Responder und der mittlere TIS in beiden Gruppen vergleichbar, dies spricht für eine immer noch gute Wirksamkeit auch bei Therapie mit ivIg erst ab Woche 16. Auch die sekundären Endpunkte wie der MMT-8, der Cutaneous DM Disease Activity Area and Severity Index (CDASI) wurden erreicht. Es gab keine neuen Signale hinsichtlich Sicherheit und Verträglichkeit [21].

## Biologika

### Rituximab (RTX)

Rituximab hat Cyclophosphamid in der Therapie der IIM mit schwerem, therapierefraktärem Verlauf verdrängt. Neben zahlreichen Berichten über eine erfolgreiche Therapie auch größerer Patientengruppen [22, 23] hat die randomisierte RIM-Studie mit 200 eingeschlossenen Patienten einen klaren Effekt bei 83 % der Patienten gezeigt, wenn gleich der unglücklich gewählte primäre Endpunkt (Unterschied zwischen zwei Gruppen, die früh zu Woche 0/1 oder spät zu Woche 8/9 mit RTX begonnen hatten bezüglich der Zeit bis zum Erreichen einer  $\geq 20\%$  Verbesserung von 3 von 6 IMACS-Kriterien) nicht erreicht wurde. Prednisolon konnte signifikant eingespart werden [24, 25]. Anti-Synthetase-, Anti-Mi2- und anderen Myositis-spezifische Antikörper erwiesen sich als starke Prädiktoren für ein rascheres Ansprechen und die messbaren Antikörperspiegel nach RTX-Therapie korreliertem gut mit der klinischen Verbesserung [26, 27].

Dies wurde auch in einer jüngeren retrospektiven Studie bestätigt, in der das Ansprechen von RTX bei anti-Synthetase-Ak-positiven und -negativen Patienten geprüft wurde. Beide Gruppen zeigten ein moderates bis sehr gutes Ansprechen, allerdings konnte Kortison signifikant nur in der anti-Synthetase-Ak-positiven Gruppe gespart werden [28].

Aggarwal et al. wiesen in einer weiteren randomisierten placebo-kontrollierten Studie an 72 Patienten mit DM und 48 Patienten mit JDM eine signifikante Verbesserung der Hauterkrankung im Myositis Disease Activity Assessment Tool nach [29].

Ebenfalls erfolgreich verlief eine andere retrospektive Studie, in der 75 % von 38 Patienten mit IIM nach einem Jahr eine Verbesserung nach den IMACS-Core Set Measures (► **Tab. 1**) erreichten. Die Glukokortikoid-Dosis konnte signifikant von 18,8 auf 6,3 mg/d reduziert werden, 42 % konnten ganz auf Prednisolon verzichten [30].

Mit großem Interesse werden die Ergebnisse der RECITAL-Studie erwartet, einer prospektiven, multizentrischen, randomisierten, doppelblinden Studie, in der RTX und CYC bei ILD-assoziierten Kollagenosen verglichen werden. 116 Patienten sind eingeschlossen, die über 48 Wochen verfolgt werden. Der primäre Endpunkt ist die FVC [31].

Insgesamt nimmt RTX inzwischen im klinischen Alltag einen vorderen Platz bei der Therapie der schweren, refraktären DM/PM ein. Viele Patienten kommen mit einem einzigen Kurs über viele Jahre, manchmal lebenslang aus. Immer noch fehlen gute Prognose-Parameter zum Ansprechen, so wird meist on demand anhand der Klinik (Muskelschwäche) oder der CK-Spiegel behandelt. Leider handelt es sich dabei immer noch um einen zu begründenden off-label-Einsatz.

### Abatacept

Nach einzelnen Fallberichten [32–34] wurde 2018 eine randomisierte Phase-IIb-Studie (ARTEMIS) veröffentlicht [35]. 20 therapierefraktäre Patienten wurden eingeschlossen, die eine Hälfte von ihnen startete mit Abatacept in Woche 0, die andere in Woche 10. Die Gruppe mit frühem Start profitierte deutlich nach drei und sechs Monaten. In einer Subgruppe mit 12 Patienten konnte eine Korrelation zwischen Muskelkondition und CD4/CD8-Ratio als möglichem Marker für ein Therapieansprechen gefunden werden

[36]. Die Ergebnisse einer laufenden Phase III-Studie (NCT02971683) werden mit Spannung erwartet.

### Jak-Kinase-Inhibitoren - Tofacitinib

Neben einzelnen Fallberichten [37] existiert eine prospektive offene Studie mit 10 Patienten mit therapierefraktärer DM. Nach 12 Wochen profitierten 50 % der Patienten unter Tofacitinib mit einer moderaten Verbesserung im TIS (► **Tab. 1**) und deutlich im CDASI (Cutaneous Dermatomyositis Disease Area and Severity Index) [38].

### TNF-Inhibitoren

Die Datenlage zu TNF-Inhibitoren ist uneinheitlich. Neben einigen positiven Berichten zur therapierefraktären Myositis [39–42], einschließlich einer randomisierten, doppelblinden placebokontrollierten Studie mit Etanercept [43], haben zwei kleinere offene kontrollierte Studien mit Infliximab nicht überzeugen können [44, 45]. In einer jüngeren randomisierten, doppelblinden, placebokontrollierten Studie mit Infliximab profitierten einzelne Patienten von einer Dosiserhöhung von Infliximab auf 7,5 mg/kg [46]. Manifestationen einer DM/PM unter TNF-Blocker-Therapie bei Patienten mit Rheumatoider Arthritis wurden beschrieben. Zu diskutieren ist dabei, ob es sich bei diesen Patienten vielleicht doch um eine Arthritis im Rahmen eines zunächst inkompletten Antisynthetase-Syndroms gehandelt hat [47]. Somit ist der Einsatz von TNF-Blockern bei der PM/DM begrenzt.

### Anakinra (IL-1-Rezeptorantagonist)

In einer einjährigen open-label Studie haben 7 von 15 Patienten mit refraktärer Myositis besonders bei extramuskulärer Beteiligung von Anakinra nach den IMACS-Kriterien profitiert [48].

In einem Fallbericht war Anakinra bei schwerer, therapierefraktärer anti-MDA-5-amyopathischer DM erfolgreich [49]. Insgesamt sind auch hier die Daten inkonsistent und weitere Studien erforderlich.

### Apremilast

Bitar C et al. konnten an drei therapierefraktären Patienten eine 85 %ige Verbesserung des CDASI und eine Normalisierung der CK-Spiegel nachweisen, zwei der Patienten konnten ihre Begleitmedikation vollständig absetzen [50]. Diese Ergebnisse ermutigten zu einer jetzt laufenden open-label-Phase II-Studie (single-arm mit zweimal 30 mg Apremilast/Tag) (NCT03529955).

### Sifalimumab

Der monoklonale anti-IFN-alpha-Antikörper wurde in einer randomisierten, doppelblinden Phase 1b-Studie geprüft. Die Verbesserung der Krankheitsaktivität korrelierte mit der IFN-Neutralisation, interessanterweise mit IFN- $\beta$  [51–53].

### Cannabinoid-Rezeptoren (CB2R)-Lenabasum (Anabusum)

Nach erfolgreicher Phase-II-Studie bei Patienten mit DM mit klinischer Verbesserung insbesondere der Haut im CDASI, aber auch einem deutlichen Profit hinsichtlich fatigue, Schmerz und Muskelfunktion bei exzellenter Verträglichkeit [54] läuft nun mit DETERMINE eine Phase III-Studie (NCT03813160) mit dem TIS als primärem Endpunkt.

## Tocilizumab (IL-6- Rezeptor- Antagonist)

Während die ersten Fallberichte einen positiven Effekt für Tocilizumab bei PM und DM erhoffen ließen [55], ist nun eine multizentrische, randomisierte, doppelblinde, placebokontrollierte 6-monatige Phase IIb- Studie von Tocilizumab vs. Placebo negativ ausgefallen [56].

36 Erwachsene mit PM/DM wurden nach Therapieversagen auf Glukokortikoide und/oder Versagen von mindestens einem Immunsuppressivum sowie aktiver Erkrankung in die Studie eingeschlossen. Für 24 Wochen wurden sie im Verhältnis 1:1 randomisiert und erhielten 6 TCZ- Infusionen (8 mg/kg i. v.) oder Placebo. Primärer Endpunkt war die Überlegenheit von TCZ gegenüber Placebo (TIS in Woche 4–24), dieser wurde nicht erreicht ( $p=0.86$ ) – sowohl in der Gesamtkohorte als auch in der DM- Subgruppe. Im mittleren TIS- Score über 4–24 Wochen war kein Unterschied feststellbar (26,5 vs. 29,3). Auch bei weiteren sekundären Endpunkten ließ sich keine signifikante Überlegenheit darstellen, sodass dieser Weg nicht weiter verfolgt wird.

## Interstitielle Lungenerkrankung (ILD) bei IIM

Eine ILD wird in der Hälfte der Fälle mit PM/DM beschrieben [57]. Bei einem Anti- Synthetase- Syndrom entwickeln fast alle Patienten eine ILD, die häufig für eine schlechte, das Leben begrenzende Prognose verantwortlich ist.

Auch die anti-MDA-5-positive amyopathische DM ist häufig mit einer rapid progressiven ILD assoziiert. Besonders bei auf konventionelle DMRDS therapieresistentem Verlauf ist eine Mortalität von 50 % nach 6 Monaten beschrieben [58, 59].

Neben Glukokortikoiden ist die Behandlung mit hochdosierten Immunglobulinen erfolgversprechend und insbesondere bei Infektanfälligkeit, z. B. rezidivierenden Aspirationen bei Dysphagie oder auch zur Substitution bei erworbenem Immundefekt sinnvoll.

Bei leichteren Verläufen können konventionelle Immunsuppressiva auch in Kombination zum Einsatz kommen. Calcineurin- Inhibitoren werden empfohlen. In einer retrospektiven Studie hatten 19 Patienten mit DM/PM und schwerer ILD signifikant kürzere Krankenhausaufenthalte, wenn GK mit TAC kombiniert wurde [60]. Bei 11 Patienten mit DM und ILD war TAC in Kombination mit GK erfolgreich, allerdings mit erhöhtem Risiko für Infektionen und renalen Nebenwirkungen [61].

AZA (66 Patienten) und MMF (44 Patienten) konnten in einer retrospektiven Studie über 36 Monate eine Besserung der FVC % zeigen [62]. In der AZA- Gruppe kam es auch zu einer Verbesserung der DLCO, es konnte eine niedrigere GK- Dosis erreicht werden, allerdings war die Nebenwirkungsrate höher.

Bemerkenswert ist eine kürzlich veröffentlichte multizentrische prospektive Studie, in der 29 anti-MDA5- positive DM- Patienten mit RP-ILD eine frühe Kombinationstherapie mit Hochdosis- GK, TAC und CYC und teilweise Plasmapherese behandelt wurden. Endpunkte waren der MDA5-Antikörper-Titer, die Serum-Ferritin- Spiegel, VC % und das HR-CT. Nach 52 Wochen schnitten die Patienten in der Kombinationsgruppe besser ab und hatten nach 6 Monaten eine höhere Überlebensrate als eine allerdings historische Kontrollgruppe mit step-up-treatment- Protokollen [63].

In einer monozentrischen offenen Studie mit 18 Patienten mit amyopathischer DM mit ILD konnte unter Tofacitinib das Überle-

ben nach 6 Monaten gegenüber einer historischen Kontrolle signifikant verlängert werden (100 vs. 78 %). Auch die Lungenfunktion (FVC, DLCO, HRCT) besserte sich [64]. Hier sind weitere kontrollierte Studien nötig.

Bei hoher Krankheitsdynamik kommen CYC und/oder RTX zum Einsatz.

Der seit 2015 für die idiopathische Lungenfibrose zur Verfügung stehende Tyrosinkinase- Inhibitor Nintedanib wurde nach der veröffentlichten SENSICIS- Studie [65] nun auch für die ILD bei progressiver systemischer Sklerose (SS-ILD) und anderen chronischen progressiv fibrosierenden ILDs zugelassen. Eine erste, wenn auch retrospektive Studie zur Effektivität und Verträglichkeit von Nintedanib zu den ILD bei idiopathisch entzündlichen Muskelkrankungen (IIM-ILD) wurde aktuell von einer chinesischen Arbeitsgruppe um Jin Lin vorgelegt [66]. 151 Patienten mit IIM-ILD wurden untersucht, 36 davon erhielten Nintedanib. Obwohl diese Patienten eine niedrigere Ausgangs- DLCO % hatten, zeigten sie ein besseres Überleben und eine niedrigere Inzidenz einer RP-ILD. Weitere kontrollierte Studien sind sicher nötig, dies zu untermauern. Gleichwohl ermutigen die vorliegenden Daten zu einem Therapieversuch, insbesondere bei hohem Progressionsrisiko und schlechtem Ausgangsbefund ( $FVC \leq 20\%$ ).

## Einschlusskörperchen- Myositis IBM

Nach wie vor gibt es für die IBM keine wirklich bewährten Therapien. Neben entzündlichen spielen degenerative Prozesse mit Muskeldegeneration und Faseratrophien eine Rolle. So scheiterten Behandlungen mit Prednisolon und Immunsuppressiva wie MTX und AZA, ebenso wie Studien mit beta-Interferon-1a, Simvastatin, Oxandrolon, Antithymozyten-Globulin, TNF- und IL-1- Blockern. Auch eine kleine Studie mit Canakinumab (IL-1 $\beta$ -Antikörper) mit 5 Patienten hatte keinen Erfolg [67].

Alemtuzumab, ein CD 52- Antikörper hatte einen gewissen vorübergehenden Effekt auf die Muskelkraft, scheiterte aber nicht zuletzt wegen eines zu hohen Nebenwirkungsprofils [68].

Sirolimus, ein mTOR- Inhibitor, hemmt die Proliferation von T-Gedächtniszellen und induziert Autophagie bei Erhalt der regulatorischen T-Zellen. In der RAPAMI- Studie (randomisiert, doppelblind, Phase 2b) wurden 22 IBM-Patienten mit Sirolimus behandelt und mit einem Placeboarm über 52 Monate verglichen. Der primäre Endpunkt, die Stabilisierung der isometrischen Maximalkraft des M. quadriceps, wurde nicht erreicht. Die 6-Minuten-Gehstrecke und die FVC verbesserten sich jedoch, auch der IBM Weakness Composite Index nahm in geringerem Ausmaß zur Placebogruppe ab, sodass die Autoren eine multizentrische Phase III- Studie vorschlugen. Die Nebenwirkungen (SAEs von 45 % in der Verumgruppe vs. 27 % in der Placebogruppe) sind auch hier nicht zu vernachlässigen, am häufigsten waren z.T. schwere orale Ulzera [69].

Mit Fokus auf die Proteinaggregation und mitochondriale Dysfunktion bei der IBM wurden Substanzen geprüft, die die Protein-Clearance erhöhen, das Wachstum von Muskelzellen anregen und deren Atrophie hemmen.

Für Arimoclomol, einem zytoprotektiven Aktivator von heat shock- Proteinen, zuerst in der Therapie der amyotrophen Lateralsklerose eingesetzt, liegen Daten aus einer doppelblinden, randomisierten Phase II- Studie vor [70, 71]. 24 Patienten wurde 4 Mo-



nate lang behandelt. Nach 8 Monaten gab es einen Trend für eine geringere Verschlechterung in der MMT - IBMFRS (IBM Functional Rating Scale) gegenüber der Placebogruppe. Eine Phase III- Studie läuft (NCT02753530).

Die hoffnungsvollen ersten Daten [72] zu Bimagrumab, einem HuCAL- Antikörper, der zu Muskelwachstum durch Beeinflussung der Myostatin- Activin- Interaktionen führt, konnten in der RESILENT- Studie (NCT01925209), einer multizentrischen Phase IIb- Studie mit 251 eingeschlossenen Patienten leider nicht bestätigt werden. Der primäre Endpunkt nach 52 Wochen, die signifikante Verbesserung im 6- Minuten- Gehstest wurde nicht erreicht [73]. Gleichwohl gab es Verbesserungen im IBM- Physical Functioning Assessment (sIFA), in der fettfreien Körpermasse und v. a. in der Patientenbeurteilung.

Die inzwischen veröffentlichte Studie mit Follistatin, einem Myostatinhemmer, der über einen viralen rAAV1-Vektor mit Hilfe eines CMV- Promotors direkt in den M. quadrizeps verabreicht wird, zeigte eine deutliche Verbesserung der Gehstrecke in zwei Drittel der Patienten. Histopathologisch konnte in den Muskelbiopsien eine Verbesserung der Regeneration und eine Reduktion der Fibrose nachgewiesen werden. Auch hier sind weitere Daten wünschenswert [74].

Oxandrolon konnte in einer doppelblinden, placebokontrollierten Crossover- Studie mit 19 IBM- Patienten lediglich in einem einzigen Muskel-Tool einen Effekt im Bereich der oberen Extremität zeigen, nicht überzeugend genug für weitere Studien [75].

Eine aktuelle Arbeit der Arbeitsgruppe um Chinoy befasst sich mit der Problematik der Studiendesigns und outcome-Parameter [76]. Hauptproblem bei der IBM ist jedoch nach wie vor die Identifikation eines potenziellen therapeutischen Targets.

## IMNM (immune-mediated necrotizing myopathy)- autoimmun-nekrotisierende Myopathien

Vordergründig kommen GK und ivIG, bei schweren Verläufen auch alle oben genannten Medikamente zum Einsatz.

In einer kleineren jüngeren Studie mit 13 Patienten war die Kombination der GK-Therapie mit ivIG einer reinen GK- Therapie hinsichtlich der Muskelfunktion und im MRT nach 2,5 Monaten überlegen [77].

Eine Kombinationstherapie von TAC und GK hatte in einer weiteren retrospektiven Studie einen Vorteil hinsichtlich der Muskelkraft und der Reduktion der GK- Dosis gegenüber einer GK-Monotherapie [78].

Die anti-HMGCR-IMNM grenzt sich von der selbstlimitierenden Statin-Myopathie durch erhöhte CK- Werte, proximale Muskelschwäche, persistierende oder progrediente Symptome trotz Absetzens der Statintherapie und typische histologische Muskelbefunde ab.

Bei der Statin- Myopathie genügt es oft, die Dosis zu reduzieren oder das Statin zu wechseln. Das Risiko, Myopathien zu erleiden ist unter Simvastatin am höchsten gefolgt von Atorvastatin, Pravastatin, Rosuvastatin und Fluvastatin. Alternativ kann auf Ezetimib oder Evolocumab gewechselt werden, dabei konnten unter Evolocumab

die LDL- Spiegel signifikant besser gesenkt werden als unter Ezetimib [79].

Die anti-HMGCR-IMNM muss in der Regel immunsuppressiv behandelt werden. Interessanterweise sprach in einer retrospektiven Analyse mit 9 Patienten mit refraktärer anti-HMGCR- IMNM nur ein Drittel auf RTX an, bei den anderen zwei Drittel war RTX ineffektiv [80].

Dies unterstreicht, dass in Zukunft die IMNM in Studien differenzierter nach ihrem Antikörper-Status betrachtet werden müssen, um Therapieeffekte besser bewerten zu können.

## Muskeltraining

ist unabdingbarer Bestandteil eines jeden Therapiekonzeptes. Es muss individuell angepasst werden. Positive Effekte im Hinblick auf die aerobe Kapazität, besonders aber auch Verhinderung einer fortschreitenden Muskelatrophie wurden immer wieder gezeigt [81–83]. Auch in der hoch entzündlichen akuten Phase sind zumindest passiv geführte Übungen, Atem- und Schlucktraining und Stabilisierung der Rumpfmuskulatur wichtig. Zunehmend kann auch aerob und gegen Widerstand trainiert werden. Schließlich sollte das Trainingsziel auf 65–70 % der maximalen Leistungsfähigkeit (Sauerstoffaufnahme, maximale Herzfrequenz) 2-bis 3mal die Woche ausgerichtet werden [84, 85]. Rehabilitationsmaßnahmen konnten eine Verbesserung der Muskelfunktion über mindestens 12 Monate nachweisen [86].

## Besonderheiten

### Dysphagie

Störungen der Schluck- und Atemmuskulatur führen häufig zu Aspirationspneumonien, die nicht nur dringend nötige immunsuppressive Therapien verzögern, sondern auch eine der häufigsten Todesursachen bei IIM sind. Wir legen deshalb frühzeitig eine PEG (perkutane endoskopische Gastrostomie) an, die bei Stabilisierung des Schluckaktes komplikationslos wieder entfernt werden kann.

### Steroidmyopathie

Die steroidinduzierte Myopathie entwickelt sich schleichend im Verlauf einer Langzeittherapie mit GK, meist über 10 mg Prednisolon-Äquivalent/Tag mit progredienter proximaler Muskelschwäche ohne CK- Anstieg. Zur Abgrenzung eines Krankheitsschubes findet man im EMG typischerweise myopathische Muster, jedoch keine Spontanaktivität [87]. Häufig entwickeln diese Patienten auch andere steroidinduzierte Komplikationen wie ein Cushing- Syndrom, einen Diab. mellitus, Akne oder eine Osteoporose. GK sollten reduziert, möglichst abgesetzt werden, die Muskelschwäche bildet sich nach 3–4 Wochen zurück.

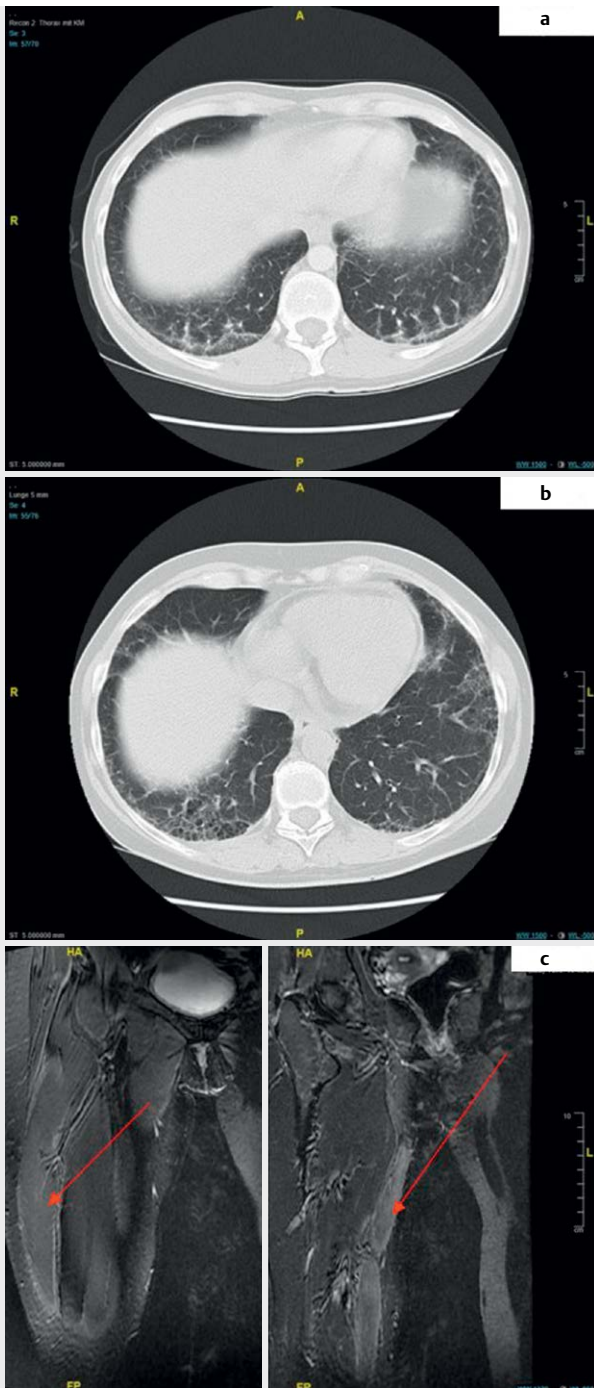
### Osteoporose

Bereits bei Stellung der Diagnose und Beginn einer GK- Therapie sollte das Risikoprofil für eine Osteoporose erfasst und eine DEXA-Messung durchgeführt werden. 25-OH-Vitamin D sollte gemessen und ggf. substituiert und eine calciumreiche Ernährung sowie Muskeltraining empfohlen werden. Eine spezifische Therapie muss bei Bedarf leitliniengerecht eingeleitet werden.

► **Tab. 2** Angewandte Therapien bei inflammatorischen Myositiden

Therapieempfehlungen nach Datenlage (cave off label use)										
Medikament	PM/DM	ILD-IIM	IBM	IMNM			Anti Synthetase-Syndrom	Overlap-Myositis	malignom-assoziierte Myositis	MDA-5 positive amyopathische DM (CADM)
				ohne Ak	anti-SRP-Ak	anti-HMGCR-Ak				
GK	+	+	+	+	+	+	+	+	+	+
iv Ig	+++ [21]	+	+	+	+	+		(+)	(+)	+
MTX	+	+		(+)	(+)	(+)	+	+	(+)	(+)
AZA	+	+		(+)	(+)	(+)	+	+	(+)	(+)
CNI	+	+		+	+	+	+	+	(+)	+
MMF	+	+		(+)	(+)	(+)	+	+		(+)
CYC	+	+		(+)	(+)	(+)	+	+	(+)	+
RTX	+++ [24, 25, 28]	++ (Phase III läuft)		+	+	+ [80]	+	+	+	+
Abatacept	++ (Phase III läuft)									
Tofacitinib	+	+								+
Anakinra	+									(+)
Apremilast	++ (Phase II läuft)									
Sifalumbil	+									
Lenabasum	++ [54] (Phase III läuft)									
Nintedanib		+++ [65]					+++			
Sirolimus			++ [69] (Phase III läuft)							
Arimoclolmol			++ [70] (Phase III läuft)							
Bimagrumab			++ [73]							
Follistatin			+ [74]							
+ Fallserien. ++ Phase II – Studien. +++ Phase III – Studien. (+) uneinheitliche Datenlage.										



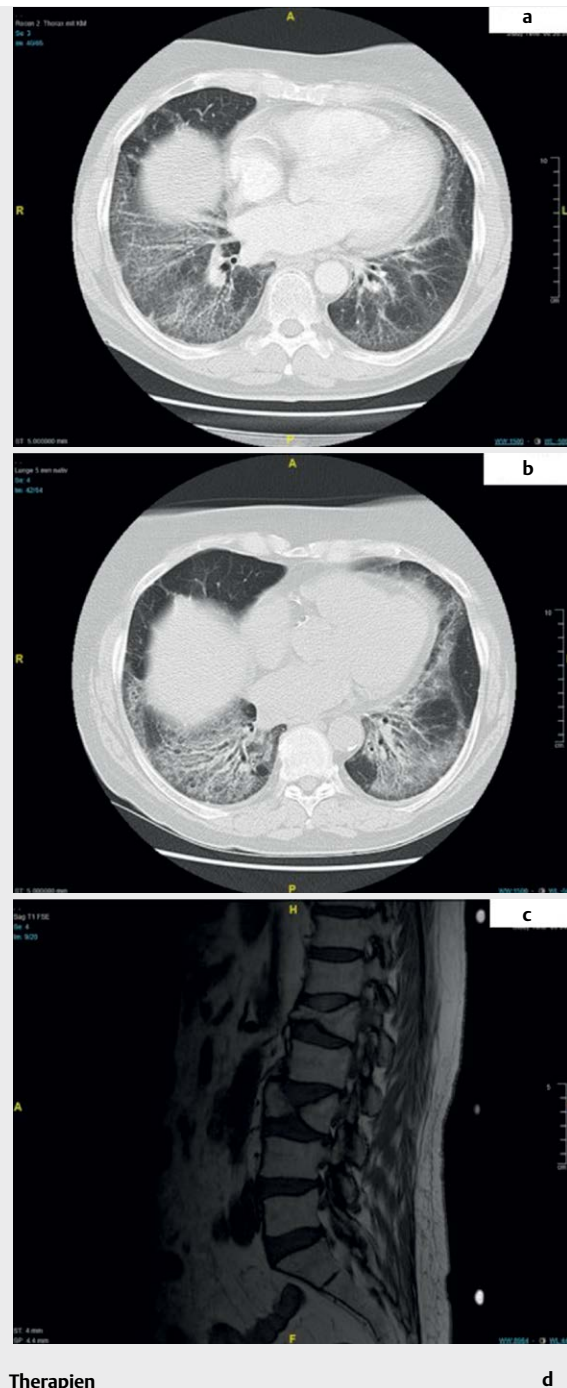

**Therapien**  
 SSZ, MTX, Leflunomid  
 CYC  $\Sigma$  12 g bis 2003  
 6 Kurse RTX (Lymphomschema)  
 2005, 2008, 2013, 2015, 2017, 2018

	2007	2018
FVC %	112,2	109,1
TLCO %	76,2	59,4

2015 Schub mit Myositis (CT Lunge, MRT re Oberschenkel)  
 (Zeitangaben verändert)

► **Abb. 1** Patientin, 51 Jahre, Jo1-Ak-Syndrom, ED 2001: Polyarthrit, ILD, Myositis. **a** CT Lunge 2002. **b** CT Lunge 2015. **c** MRT re Oberschenkel 2015.



**Therapien**  
 CYC, MTX  
 4 Kurse RTX 2007, 2008, 2009, 2018  
 Erhaltungstherapie bis jetzt mit MMF, 5 mg Prednisolon  
 Osteoporosetherapie mit Denosumab, nach erneuter  
 Fraktur Teriparatid  
 Z.n. H. zoster 2010 (inzwischen mit Shingrix geimpft)

	2005	2009	2014
FVC %	78,2	76,9	70,8
TLCO %	72,2	69,7	66,4

(Zeitangaben verändert)

► **Abb. 2** Patientin, 77 Jahre. Antisynthetase-Syndrom (PL-7-Ak-positiv), ED 2005. **A** CT Lunge 2004. **B** CT Lunge 2012. **C** MRT Wirbelsäule 2012.

Dieses Dokument wurde zum persönlichen Gebrauch heruntergeladen. Vervielfältigung nur mit Zustimmung des Verlages.

## Zusammenfassung

Die Übersicht in ► **Tab. 2** fasst die für die Praxis relevanten Daten der letzten Jahre zusammen. Glukokortikoide sind die Basis und die Notfalltherapie bei allen Formen der IIM. Die ProDERM- Studie bestätigt den vielfach beobachteten Effekt der intravenösen Immunglobuline nicht nur bei der DM und stellt ein stichhaltiges Argument dar für Diskussionen mit Kostenträgern und Krankenkassen. MTX, AZA und MMF sollten auch in Kombination mit CNI früh im Krankheitsverlauf eingesetzt werden, um Glukokortikoide einzusparen.

Für die schweren Verlaufsformen der IIM insbesondere mit extraskelettaler Beteiligung setzt sich Rituximab immer mehr durch, häufig genügen ein einzelner oder wenige Kurse, um die Erkrankung für viele Jahre zu kontrollieren. Aber auch CYC hat heute noch Bedeutung insbesondere bei rascher Progredienz mit Beteiligung der Atem- und Schluckmuskulatur sowie bei RP-ILD.

Mit Spannung werden die Ergebnisse der Phase III- Studien von Abatacept und Cannabinoid-Rezeptoren (Lenabasum) erwartet. Jak- Kinasehemmer (Tofacitinib), Apremilast und anti-IFN $\alpha$ -Antikörper zeigen vielversprechende erste Daten. Nintedanib wird seinen Stellenwert bei der IIM-ILD finden.

Die IBM bleibt weiter die größte Herausforderung, dabei ermutigen die zu erwartenden Phase III- Studien für Sirolimus und Arimoclomol.

Bei vorsichtigem Optimismus zeigen die zum Schluss angefügten Beispiele zum einen, dass die Prognose besser geworden ist und die Betroffenen länger leben. Zum anderen haben viele Patienten eine deutliche Einschränkung ihrer Lebensqualität (► **Abb. 1–3**: Patienten 1–3).

Die Erkenntnisse der letzten Jahre mit immer weiterer Differenzierung dieser heterogenen Krankheitsgruppe, die Entdeckung neuer Antikörper und anderer möglicher therapeutischer targets werden zu weiteren, besseren therapeutischen Optionen führen. Bis dahin ist ein wesentlicher Teil der Therapie die Begleitung der Patienten mit Ausschöpfung auch aller nicht medikamentöser Möglichkeiten, besonders muss auf Ernährung, Sauerstoffversorgung und Muskeltraining mit Ausschöpfung aller physiotherapeutischen Angebote geachtet werden.

## Interessenkonflikt

Die Autorinnen/Autoren geben an, dass kein Interessenkonflikt besteht.

## Literatur

- [1] Martinez M, Zampieri S, Franco C et al. Nonimmune mechanisms in idiopathic inflammatory myopathies. *Curr Opin Rheumatol* 2020; 32: 515–522
- [2] Rider L, Werth V, Huber A et al. Measures of adult and juvenile dermatomyositis, polymyositis, and inclusion body myositis: Physician and Patient/Parent global activity, Manual Muscle Testing (MMT) Health Assessment Questionnaire (HAQ). *Arthritis Care Res (Hoboken)* 2011; 63: 118–157
- [3] Aggarwal R, Rider LG, Ruperto N et al. International Myositis Assessment and Clinical Studies Group and the Paediatric Rheumatology International Trials Organisation. 2016 American College of Rheumatology/European League Against Rheumatism criteria for minimal, moderate, and major clinical response in adult dermatomyositis and polymyositis: An International Myositis Assessment and Clinical Studies Group/Paediatric Rheumatology International Trials Organisation Collaborative Initiative. *Ann Rheum Dis* 2017; 76: 792–801
- [4] Gordon P, Winer J, Hoogendijk E et al. Immunosuppressant and immunomodulatory treatment for dermatomyositis and polymyositis (Review). *Cochrane Database of Systematic Reviews* 2012; issue 8. Art. No CD003643
- [5] Kohsaka H, Mimori T, Kanda T et al. Treatment consensus for management of polymyositis and dermatomyositis among rheumatologists, neurologists and dermatologists. *Neurology and Clinical Neuroscience* 2019; 3–21
- [6] Nzeusseu A, Brion F, Lefèbvre C et al. Functional outcome of myositis patients: can a low-dose glucocorticoid regimen achieve good functional results? *Clin. Exp. Rheumatol*. 1999; 17: 441–446
- [7] Van de Vlekkert J, Hoogendijk J, de Haan R et al. Oral dexamethasone pulse therapy versus daily prednisolone in subacute onset myositis, a randomised clinical trial. *Neuromuscul. Disord.* 2010; 20: 382–389
- [8] Vencovsky J, Jarosova K, Machacek S et al. Cyclosporine A versus methotrexate in the treatment of polymyositis and dermatomyositis. *Scand J Rheumatol* 2000; 29: 95–102
- [9] Keyßer G, Zierz S, Kornhuber M. Treatment of adult idiopathic inflammatory myopathies with conventional immunosuppressive drugs: results of a retrospective study. *Z Rheumatol* 2019; 78: 183–189
- [10] Rouster-Stevens K, Morgan G, Wang D et al. Mycophenolate mofetil: a possible therapeutic agent for children with juvenile dermatomyositis. *Arthritis Care Res (Hoboken)* 2010; 62: 1446–1451
- [11] Hanaoka H, Iida H, Kiyokawa T et al. Mycophenolate mofetil treatment with or without a calcineurin inhibitor in resistant inflammatory myopathy. *Clin Rheumatol* 2019; 38: 585–590
- [12] Ge Y, Zhou H, Shi J et al. The efficacy of tacrolimus in patients with refractory dermatomyositis/polymyositis: a systemic review. *Clin Rheumatol* 2015; 34: 2097–2103
- [13] Ueno K, Shimojima Y, Kishida D et al. Advantage of administering tacrolimus for improving prognosis of patients with polymyositis and dermatomyositis. *Int J Rheum Dis* 2016; 19: 1322–1330
- [14] Riley P, Maillard S, Wedderburn L et al. Intravenous cyclophosphamide pulse therapy in juvenile dermatomyositis. A review of efficacy and safety. *Rheumatology (Oxford)* 2004; 43: 491–496
- [15] Nagappa M, Taly A, Sinha S et al. Efficacy and limitation of pulse cyclophosphamide therapy in polymyositis and dermatomyositis. *J Clin Neuromusc Dis* 2013; 14: 161–168
- [16] Dalakas M, Illa I, Dambrosia J et al. A controlled trial of high-dose intravenous immune globulin infusions as treatment for dermatomyositis. *N Engl J Med* 1993; 329: 1993–2000
- [17] Miyasaka N, Hara M, Koike T et al. Effects of intravenous immunoglobulin therapy in Japanese patients with polymyositis and dermatomyositis resistant to corticosteroids: a randomized double-blind placebo-controlled trial. *Mod. Rheumatol.* 2012; 22: 382–393
- [18] Cherin P, Pelletier S, Teixeira A et al. Results and longterm follow up of intravenous immunoglobulin infusions in chronic, refractory polymyositis: an open study with thirtyfive adult patients. *Arthritis Rheum* 2002; 46: 467–474
- [19] Danieli M, Malcangi G, Palmieri C et al. Cyclosporin A and intravenous immunoglobulin treatment in polymyositis/dermatomyositis. *Ann. Rheum. Dis* 2002; 61: 37–41

- [20] Danieli M, Calcabrini L, Calabrese V et al. Intravenous immunoglobulin as add on treatment with mycophenolate mofetil in severe myositis. *Autoimmun.Rev.* 2009; 9: 124–127
- [21] Aggarwal R, Charles-Schoeman C, Schessl J et al. Prospective, double-blind, randomized, placebo-controlled phase III study evaluating efficacy and safety of octagam 10% in patients with dermatomyositis („ProDerm Study“). *Medicine (Balitmore)* 2012; 8 100: e23677. doi: 10.1097/MD.00000000000023677
- [22] Chung L, Genovese M, Fiorentino D. A pilot trial of rituximab in the treatment of patients with dermatomyositis. *Arch Dermatol* 2007; 143: 763–767
- [23] Unger L, Kampf S, L uthke K et al. Rituximab therapy in patients with refractory dermatomyositis or polymyositis: differential effects in a real-life population. *Rheumatology (Oxford)* 2014; 53: 1630–1638
- [24] Mok C, Ho L, To C. Rituximab for refractory polymyositis: an open-label prospective study. *J Rheumatol* 2007; 34: 1864–1868
- [25] Oddis C, Reed A, Aggarwal R et al. Rituximab in the treatment of refractory adult and juvenile dermatomyositis and adult polymyositis: A randomized, placebo-phase trial. *Arthritis Rheum* 2013; 65: 314–324
- [26] Aggarwal R, Bandos A, Reed A et al. Predictors of clinical improvement in rituximab-treated refractory adult and juvenile dermatomyositis and adult polymyositis. *Arthritis Rheumatol* 2014; 66: 740–749
- [27] Aggarwal R, Oddis C, Goudeau D et al. Autoantibody levels in myositis patients correlate with clinical response during B cell depletion with rituximab. *Rheumatology (Oxford)* 2016; 55: 1710
- [28] Leclair V, Galindo-Feria A, Dastmalchi M et al. Efficacy and safety of rituximab in anti-synthetase antibody positive and negative subjects with idiopathic inflammatory myopathy: a registry-based study. *Rheumatology (Oxford)* 2019; 58: 1214–1220
- [29] Aggarwal R, Loganathan P, Koontz D et al. Cutaneous improvement in refractory adult and juvenile dermatomyositis after treatment with rituximab. *Rheumatology* 2016; 56: 247–254
- [30] De Souza F, Miozzi R, de Moraes J et al. Favorable rituximab response in patients with redractory idiopathic inflammatory myopathies. *Advances in Rheumatology* 2018; 58: 31
- [31] Saunders P, Tsipouri V, Keir G et al. Rituximab versus cyclophosphamide for the treatment of connective tissue disease-associated interstitial lung disease (RECITAL): study protocol for a randomised controlled trial. *Trials* 2017; 18: 275
- [32] Musuruana J, Cavallasca J. Abatacept for treatment of refractory polymyositis. *Joint Bone Spine* 2011; 78: 431–432
- [33] Arabshahi B, Silvermann R, Jones O et al. Abatacept and sodium thiosulfate for treatment of recalcitrant juvenile dermatomyositis complicated by ulceration and calcinosis. *J Pediatr* 2012; 160: 520–522
- [34] Kerola A, Kauppi M. Abatacept as a successful therapy for myositis- a case based review. *Clin Rheumatol* 2015; 34: 609–612
- [35] Tj arnlund A, Tang Q, Wick C et al. Abatacept in the treatment of adult dermatomyositis and polymyositis: A randomised, phase IIb treatment delayed-start trial. *Ann Rheum Dis* 2018; 77: 55–62
- [36] Tang Q, Ramsk old D, Krystufkova O et al. Effect of CTLA4-Ig (abatacept) treatment on T-cells and B cells in peripheral blood of patients with polymyositis and dermatomyositis. *Scand J Immunol* 2019; 89: e12732
- [37] Moghadam-Kia S, Charlton D, Aggarwal R et al. Management of refractory cutaneous dermatomyositis: potential role of Janus kinase inhibition with tofacitinib. *Rheumatology (Oxford)* 2019; 58: 1011–1015
- [38] Paik JJ, Casciola-Rosen L, Shin JY et al. *Arthritis Rheumatol.* 2020; Dec 1 doi:10.1002/art.41602 Online ahead of print
- [39] Efthimiou P, Schwartzman S, Kagen L. Possible role for tumour necrosis factor inhibitors in the treatment of resistant dermatomyositis and polymyositis: a retrospective study of eight patients. *Ann Rheum Dis* 2006; 65: 1233–1236
- [40] Uthman I, El-Sayad J. Refractory polymyositis responding to infliximab. *Rheumatology.* 2004; 43: 1198–1199
- [41] Hengstman G, van den Hoogen F, van Engelen B. Treatment of dermatomyositis and polymyositis with anti-tumor necrosis factor-alpha: long-term follow-up. *Eur Neurol* 2004; 52: 61–63
- [42] Labioche I, Liozon E, Weschler B et al. Refractory polymyositis responding to infliximab: extended follow-up. *Rheumatology.* 2004; 43: 531–532
- [43] Muscle Study Group. A randomized, pilot trial of etanercept in dermatomyositis. *Ann Neurol* 2011; 70: 427–436
- [44] Hengstman G, De Bleeker J, Feist E et al. Open-label trial of anti-TNF-alpha in dermato- and polymyositis treated concomitantly with methotrexate. *Eur Neurol* 2008; 59: 159–163
- [45] Dastmalchi M, Grundtman C, Alexanderson H et al. A high incidence of disease flares in an open pilot study of infliximab in patients with refractory inflammatory myopathies. *Ann Rheum Dis* 2008; 67: 1670–1677
- [46] Schiffenbauer A, Garg M, Castro C et al. A randomized, double-blind, placebo-controlled trial of infliximab in refractory polymyositis and dermatomyositis. *Semin Arthritis Rheum* 2018; 47: 858–864
- [47] Brunasso A, Aberer W, Massone C. New onset of dermatomyositis/polymyositis during anti-TNF-a therapies: a systematic literature review. *ScientificWorldJournal.* 2014; Jan 29 2014: 179180 doi: 10.1155/2014/179180
- [48] Zong M, Dorph C, Dastmalchi M et al. Anakinra treatment in patients with refractory inflammatory myopathies and possible predictive response biomarkers: a mechanistic study with 12 months follow-up. *Ann Rheum Dis* 2014; 73: 913–920
- [49] Groh M, Rogowska K, Monsarrat O et al. Interleukin-1 receptor antagonist for refractory anti-MDA5 clinically amyopathic dermatomyopathy. *Clin Exp Rheumatol* 2015; 33: 904–905
- [50] Bitar C, Maghfour J, Ho-Pham H et al. Apremilast as a potential treatment for moderate to severe dermatomyositis: a retrospective study of 3 patients. *JAAD Case Reports* 2019; 5: 191–194
- [51] Higgs B, Zhu W, Morehouse C et al. A phase 1b clinical trial evaluating sifalimumab, an anti-IFN-  monoclonal antibody, shows target neutralisation of a type I IFN signature in blood of dermatomyositis and polymyositis patients. *Ann Rheum Dis* 2014; 73: 256–262
- [52] Guo X, Higgs B, Rebelatto M et al. Suppression of soluble T cell-associated proteins by an interferon-   monoclonal antibody in adult patients with dermatomyositis or polymyositis. *Rheumatology.* 2013; 53: 686–695
- [53] Huard C, Gull  S, Bennett D et al. Correlation of cutaneous disease activity with type I interferon gene signature and interferon   in dermatomyositis. *Br J Dermatol* 2017; 176: 1224–1230
- [54] Werth V, Hajazi E, Pena S et al. A Phase 2 Study of Safety and Efficacy of Anabasum (JBT-101), a Cannabinoid Receptor Type 2 Agonist, in Refractory Skin-Predominant Dermatomyositis (abstract). *Arthritis Rheumatol* 2017; 69
- [55] Narazaki M, Hagihara K, Shima Y et al. Therapeutic effect of tocilizumab on two patients with polymyositis. *Rheumatology (Oxford)* 2011; 50: 1344–1346
- [56] Aggarwal R, Rockette H, Venturupalli S et al. Tocilizumab in Myositis: Results of a Phase IIb Double-Blind Randomized Controlled Trial [abstract 0958]. *Arthritis Rheumatol* 2020; 72
- [57] Mimori T, Nakashima R, Hosono Y. Interstitial lung disease in myositis: clinical subsets, biomarkers, and treatment. *Curr Rheumatol. Rep.* 2012; 14: 264–274

- [58] Ye S, Chen XX, Lu X et al. Adult clinically amyopathic dermatomyositis with rapid progressive interstitial lung disease: a retrospective cohort study. *Clin Rheumatol* 2007; 26: 1647–1654
- [59] Kurasawa K, Arai S, Namiki Y et al. Tofacitinib for refractory interstitial lung diseases in anti-melanoma differentiation-associated 5 gene antibody-positive dermatomyositis. *Rheumatology (Oxford)* 2018; 57: 2114–2119
- [60] Yokoyama Y, Furuta S, Ikeda K et al. Corticosteroid-sparing effect of tacrolimus in the initial treatment of dermatomyositis and polymyositis. *Mod Rheumatol* 2015; 25: 888–892
- [61] Suzuka T, Kotani T, Takeuchi T et al. Efficacy and safety of oral high-trough level tacrolimus in acute/subacute interstitial pneumonia with dermatomyositis. *Int J Rheum Dis* 2019; 22: 303–313
- [62] Huapaya JA, Silhan L, Pinal-Fernandez I et al. Long-term treatment with azathioprine and mycophenolate mofetil for myositis-related interstitial lung disease. *Chest* 2019; 156: 896–906
- [63] Tsuji H, Nakashima R, Hosono Y et al. Multicenter prospective study of the efficacy and safety of combined immunosuppressive therapy with high-dose glucocorticoid, tacrolimus, and cyclophosphamide in interstitial lung diseases accompanied by anti-melanoma differentiation-associated gene 5-positive dermatomyositis. *Arthritis Rheumatol* 2020; 72: 488–498
- [64] Chen Z, Wang X, Ye S. Tofacitinib in Amyopathic Dermatomyositis-Associated Interstitial Lung Disease. *N Engl J Med* 2019; 381: 291–293
- [65] Distler O, Kristin B, Highland M et al. Nintedanib for Systemic Sclerosis-Associated Interstitial Lung Disease. *N Engl J Med* 2019; 380: 2518–2528
- [66] Liang J, Cao H, Yang Y et al. Efficacy and Tolerability of Nintedanib in Idiopathic-Inflammatory-Myopathy-Related Interstitial Lung Disease: A Pilot Study. 2021; *Front.Med* 8: 626953 doi:10.3389/fmed.2021.626953
- [67] Kosmidis M, Pikazis D, Vlachoyiannopoulos P et al. Trial of canakinumab, an IL-1beta receptor antagonist, in patients with inclusion body myositis. *Neurol Neuroimmunol Neuroinflamm* 2019; 6: e581
- [68] Dalakas M, Rakocevic G, Schmidt J et al. Effect of Alemtuzumab (CAMPATH 1-H) in patients with inclusion-body myositis. *Brain* 2009; 132: 1536–1544
- [69] Benveniste O, Hogrel J, Belin L et al. Sirolimus for treatment of patients with inclusion body myositis: a randomized, double-blind, placebo-controlled, proof-of-concept, phase 2b trial. *Lancet Rheumatol* 2021; 3: e40–e48
- [70] Machado P, Miller A, Herbelin L et al. Safety and tolerability of arimoclomol in patients with sporadic inclusion body myositis: a randomised, double-blind, placebo-controlled, phase IIa proof-of-concept trial. *Ann Rheum Dis* 2013; 72: 164
- [71] Ahmed M, Machado P, Miller A et al. Targeting protein homeostasis in sporadic inclusion body myositis. *Sci Transl Med* 2016; 8: 331ra41
- [72] Amato A, Sivakumar K, Goyal N et al. Treatment of sporadic inclusion myositis with biagramab. *Neurology* 2014; 83: 2239–2246
- [73] Hanna M, Badrising U, Benveniste O et al. Safety and efficacy of intravenous bimagrumab in inclusion body Myositis (RESILENT): a randomized, double-blind, placebo-controlled Phase 2b trial. *Lancet* 2019; 18: 834–844
- [74] Mendell J, Sahenk Z, Al-Zaidy S et al. Follistatin gene therapy for sporadic inclusion body myositis improves functional outcomes. *Mol Ther* 2017; 25: 870–879
- [75] Rutkove S, Parker R, Nardin R et al. A pilot randomized trial of oxandrolone in inclusion body myositis. *Neurology* 2002; 58: 1081–1087
- [76] Snedden A, Lilleker J, Chinoy H. In Pursuit of an Effective Treatment: the Past, Present and Future of Clinical Trials in Inclusion Body Myositis. *Curr Treat Options in Rheum.* 2021; DOI 10.1007/s40674-020-00169-4
- [77] De Souza J, Hoff L, Shinjo G. Intravenous human immunoglobulin and/or methylprednisolone pulse therapies as a possible treat- to- target strategy in immune-mediated necrotizing myopathies. *Rheumatol Int* 2019; 39: 1201–1212
- [78] Feng F, Li Y, J S et al. Tacrolimus combined with corticosteroids effectively improved the outcome of a cohort of patients with immune-mediated necrotizing myopathy. *Clin Exp Rheumatol* 2019; 37: 740–747
- [79] Nissen S, Stroes E, Dent-Acosta R et al. Efficacy and Tolerability of Evolocumab vs Ezetimibe in Patients With Muscle-Related Statin Intolerance: The GAUSS-3 Randomized Trial. *JAMA* 2016; 315: 1580–1590
- [80] Landon-Cardinal O, Allenbach Y, Soulagés A et al. Rituximab in the treatment of refractory anti-HMGCR immunemediated necrotizing myopathy. *J Rheumatol* 2019; 46: 623–627
- [81] Wallace A, Pietrusz A, Dewar E et al. Community exercise is feasible for neuromuscular diseases and can improve aerobic capacity. *Neurology* 2019; 92: e1773–e1785
- [82] Oddis C, Aggarwal R. Treatment in myositis. *Nat Rev Rheumatol* 2018; 14: 279–289
- [83] De Souza J, De Oliveira D, Perin I et al. Feasibility, safety and efficacy of exercise training in immune-mediated necrotizing myopathies: a quasi-experimental prospective study. *Clin Exp Rheumatol* 2019; 37: 235–241
- [84] Alemo M, Dastmalchi M, Katz A. et al. Improved exercise performance and increased aerobic capacity after endurance training of patients with stable Polymyositis and dermatomyositis. *Arthritis Res Ther* 2013; 15: R83
- [85] Lundberg I, Venovsky J, Alexanderson H. Therapy of myositis: biological and physical. *Curr Opin Rheumatol* 2014; 26: 704–711
- [86] Tiffreau V, Rannou F, Kopciuch F et al. Postrehabilitation Functional Improvements in Patients With Inflammatory Myopathies: The Results of a Randomized Controlled Trial. *Arch Phys Med Rehabil* 2017; 98: 227–234
- [87] Askari A, Vignos P, Moskowitz R. Steroid myopathy in connective tissue disease. *Am. J. Med.* 1976; 61: 485–492