

Idiopathische inflammatorische Myopathien: Aktuelles zu Diagnose und Klassifikation

Idiopathic Inflammatory Myopathies: Updates on Diagnosis and Classification

Autoren

Stylios Tomaras , Jörn Kekow, Eugen Feist

Institut

Rheumatologie, Helios Fachklinik Vogelsang-Gommern,
Vogelsang-Gommern, Deutschland

Schlüsselwörter

Myositis, idiopathische inflammatorische Myopathien,
Klassifikationskriterien

Keywords

myositis, idiopathic inflammatory myopathy, classification
criteria

online publiziert 01.07.2021

Bibliografie

Akt Rheumatol 2021; 46: 361–372

DOI 10.1055/a-1383-5737

ISSN 0034-3536

© 2021. Thieme. All rights reserved.

Georg Thieme Verlag KG, Rüdigerstraße 14,
70469 Stuttgart, Germany

Korrespondenzadresse

Dr. med. Stylios Tomaras

Rheumatologie

Helios Fachklinik Vogelsang-Gommern

Sophie-von-Bötticher-Straße 1

39245 Vogelsang-Gommern

Deutschland

Tel.: 00493920067321, Fax: 00493920067311

Stylios.Tomaras@helios-gesundheit.de

ZUSAMMENFASSUNG

Auf dem Sektor der Kollagenosen ist der wissenschaftliche Fortschritt bei der Myositis in den letzten 15–20 Jahren bemerkenswert. Durch kontinuierliche Forschung und intensive Vernetzung der Myositis-Experten ist es gelungen, neue Untergruppen zu identifizieren und somit für die Prognose wichtige Organmanifestationen rechtzeitig zu erkennen. Vor dem Hintergrund dieser Neuerungen verfolgt diese Übersichtsarbeit sowohl das Ziel, möglichst alle Facetten der Erkrankung zu präsentieren, als auch die moderne Einteilung der idiopathischen inflammatorischen Myopathien zu erläutern. Außerdem werden die neuen Klassifikationskriterien vorgestellt, die die Kriterien von Bohan und Peter aus dem Jahr 1975 abgelöst haben. Im Artikel werden ihre Stärken und Schwächen sowie ihr Optimierungspotenzial diskutiert.

ABSTRACT

Many publications over the past 15–20 years have shown that there is intense research activity on myositis. Several new subgroups and a number of novel autoantibodies have been identified. This article presents updated knowledge of the myositis disease spectrum, in order to help rheumatologists to recognise muscle inflammation, as well as possible extramuscular organ involvement. Since managing such heterogeneous and rare diseases will remain challenging, correct classification is here the key for successful treatment. After a 13-year development process, the new classification criteria for idiopathic inflammatory diseases are a significant milestone, as they replace those presented by Bohan and Peter in 1975. Part of the aim of this paper is to point out the pros and cons of the new criteria and to discuss potential improvements for the future.

Einleitung

Unter idiopathischen inflammatorischen Myopathien (IIM, früher: Myositis) versteht man seltene, extrem heterogene und autoimmun-entzündliche Myopathien, die eine Vielzahl von Organen befallen können. Sie können dabei zu einer erheblichen Funktionseinschränkung oder, unbehandelt, zu lebensbedrohlichen Verläufen führen.

Durch eine kontinuierliche Weiterentwicklung des Verständnisses der IIM und eine intensive Vernetzung der Myositis-Experten ist es in den letzten 15–20 Jahren gelungen, neue Untergruppen zu identifizieren und somit für die Prognose wesentliche Organmanifestationen rechtzeitig zu erkennen. Die korrekte Klassifikation einer IIM bildet die Basis für eine zielgerichtete Therapie, stellt aber weiterhin eine Herausforderung im klinischen Alltag dar.

Vor dem Hintergrund dieser Neuerungen sollen in diesem Artikel zunächst die verschiedenartigen Erscheinungsformen einer IIM vorgestellt werden. Anschließend werden die Stärken und Schwächen der neuen Klassifikationskriterien diskutiert.

Muskelschwäche

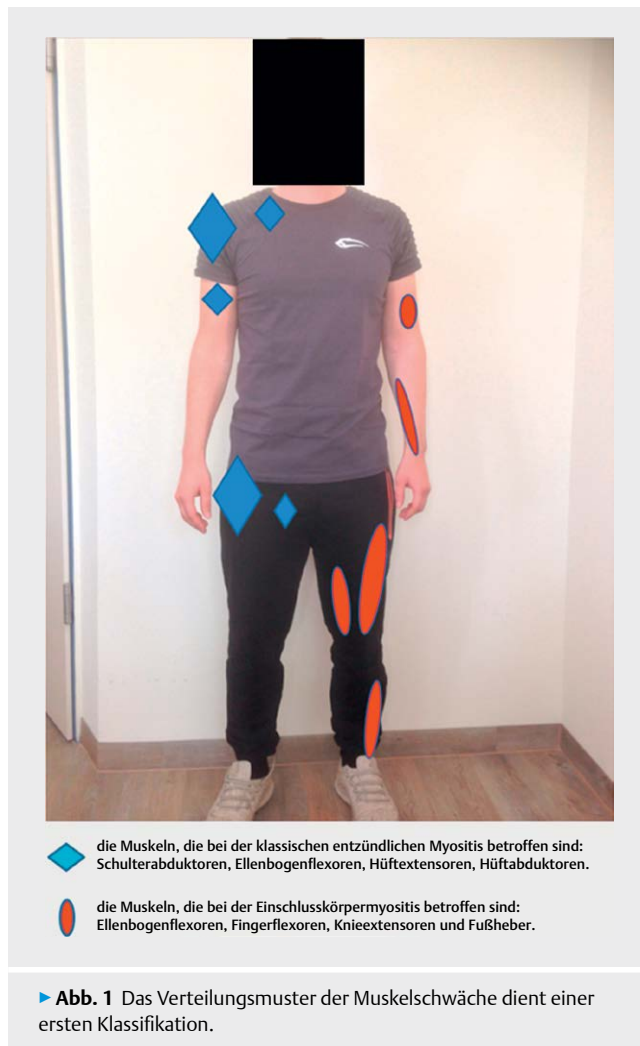
Ein spezifischer Befund für die Zuordnung zu einer IIM ist die Muskelbeteiligung, deren Charakter und Verteilungsmuster eine erste Zuordnung ermöglichen. Dabei ist es zunächst wichtig zu wissen, dass Patienten mit einer klassischen entzündlich-rheumatischen Myositis meistens eine akute oder subakute proximale Muskelschwäche aufweisen. Im Gegensatz dazu ist der Verlauf bei einer Einschlusskörpermyositis chronisch progredient. Dabei können bei der Einschlusskörpermyositis schon distale Muskelgruppen in der initialen Phase betroffen sein; typischerweise die Fingerflexoren und die Fußheber (► **Abb. 1**) [1]. Das subjektive Empfinden einer Muskelschwäche ist als Symptom unspezifisch. Daher ist in der Diagnostik der IIM eine Muskelkrafttestung sinnvoll. Traditionell wird die Muskelkraft mittels Janda-Krafttest beurteilt. Dennoch empfiehlt die Arbeitsgruppe International Myositis Assessment & Clinical Studies Group (IMACS) bei Verdacht auf IIM die Durchführung des Manual Muscle Testing-8 (MMT-8). Mit dem MMT-8 wird die Kraft von 8 Muskelgruppen in Bezug auf den manuellen Widerstand beurteilt (Bewertung der Muskelkraft: von 0–10). Der Test kann schnell erhoben werden und eignet sich somit als Standardmethode zur Erfassung einer Muskelschwäche in der rheumatologischen Sprechstunde. Die einzelnen Schritte werden im Folgenden erläutert (► **Abb. 2**).

Muskelenzyme

Laboranalytisch zeigt sich in der primären Phase bei den meisten IIM eine Erhöhung der Muskelenzyme. Die Erhöhung der Kreatin Kinase (CK) hat dabei die höchste Spezifität und Sensitivität. Bei der Einschlusskörpermyositis, dem Antisynthetase-Syndrom und der Overlap-Myositis fällt die CK-Erhöpfung, in der Regel, um das 3–10-Fache geringer aus als bei der Dermatomyositis. Bei der Polymyositis und der autoimmun-nekrotisierenden Myopathie erreichen CK-Werte oft das 10–50-Fache der Norm. Grundsätzlich sind CK-Werte über das 100-Fache der Norm alarmierende Warnhinweise für diverse metabolische oder toxische Myopathien [2].

Für die Einschätzung der unterschiedlichen Zuordnung zu einer IIM-Subgruppe sollte man sich im Klaren darüber sein, dass eine normale CK allein keinesfalls eine IIM ausschließen kann. Bei amyopathischer Dermatomyositis, bei einigen Fällen einer Einschlusskörpermyositis, bei einem inkompletten Antisynthetase-Syndrom ohne Muskelschwäche und manchmal bei der Overlap-Myositis findet man keine relevante Erhöhung der Muskelenzyme.

Ferner ist zu beachten, dass eine koexistente Leberwerterhöhung immer im klinischen Kontext interpretiert werden sollte, weil die Transaminasen sich in größerer Menge auch in der Muskultur finden. Hepatotoxische Medikamente sind also bei IIM nicht automatisch kontraindiziert. Schließlich lässt sich auch das Troponin-T bei einer Muskelschädigung nachweisen. Bei einem Verdacht auf ein akutes Koronarsyndrom sollte also besser das herzspezifische Troponin-I bestimmt werden.



Autoantikörper

Die Bestimmung der für Myositis spezifischen und mit ihr assoziierten Antikörper (Ak) ist heute von großer Relevanz für die Diagnose, Prognose und Klassifikation der IIM [3]. Während im Jahr 1980 nur die Mi-2- und Jo-1-Ak bekannt waren, stehen dem Rheumatologen heute mehr als 16 verschiedene diagnose-relevante Ak zur Verfügung (► **Tab. 1**) [4]. Ihre Häufigkeit wird den Daten vom EuroMyositis Register zufolge auf 61,5 % geschätzt. Bei der Antikörperdiagnostik gibt es allerdings 2 Probleme: Zum einen sind nach den Daten vom EuroMyositis Register ca. 40 % aller Patienten mit IIM „autoantikörper-negativ“ [5]. Zum anderen liefern viele Antikörper-Assays mit Multiplexverfahren unspezifische Ergebnisse. Es steht fest, dass für eine Untersuchung dieser Zusammenhänge große Validierungsstudien nötig sind. Diese Aspekte müssen bei der Diagnosefindung berücksichtigt werden, weil ein negativer Ak-Befund keineswegs eine IIM ausschließt. Letztlich wird die Diagnose bei den seronegativen Patienten durch einen klinisch erfahrenen Rheumatologen oder Neurologen gesichert.

Biopsie

Die Muskelbiopsie zählt neben klinischen und serologischen Parametern zu den wichtigsten Bausteinen der Diagnostik einer IIM und sollte grundsätzlich bei einem fehlenden Nachweis von Myositis-



► **Abb. 2** Bei Verdacht auf Myositis wird die Durchführung des Manual Muscle Testing-8 (MMT-8) empfohlen (0 bis 80). **a.** Muskelkrafttest der Schulterabduktoren (0–10), **b.** Muskelkrafttest des M. biceps brachii (0–10), **c.** Muskelkrafttest der Nackenbeuger (0–10), **d.** Muskelkrafttest der Extensoren des Handgelenks (0–10), **e.** Muskelkrafttest des M. quadriceps (0–10), **f.** Muskelkrafttest der Dorsalflexoren des Sprunggelenks (0–10), **g.** Muskelkrafttest des M. gluteus medius (0–10), **h.** Muskelkrafttest des M. gluteus maximus (0–10)

▶ **Tab. 1** Myositis-spezifische und -assoziierte Autoantikörper [4].

| Subgruppe | Antikörper | Häufigkeit innerhalb der Subgruppe in % nach [5] |
|-------------------------------------|---|--|
| Dermatomyositis | <ul style="list-style-type: none"> ▪ Anti-Mi-2 ▪ Anti-TIF-1γ (assoziiert mit Malignomen) ▪ Anti-MDA5 (amyopathische Dermatomyositis mit rasch progredienter Lungenbeteiligung) ▪ Anti-NXP2 (juvenile Dermatomyositis mit kutaner Kalzinose) | <ul style="list-style-type: none"> ▪ 5,4 ▪ 7 ▪ 1,3 ▪ 2,3 |
| Polymyositis | <ul style="list-style-type: none"> ▪ eIF3 | <ul style="list-style-type: none"> ▪ 0,44 |
| Autoimmun-nekrotisierende Myopathie | <ul style="list-style-type: none"> ▪ Anti-SRP ▪ Anti-HMGCR (nach Statin-Exposition) | <ul style="list-style-type: none"> ▪ 2,4 ▪ 6–10 |
| Antisynthetase-Syndrom | <ul style="list-style-type: none"> ▪ Anti-Jo1 ▪ Anti-PL7 ▪ Anti-PL12 ▪ Anti-OJ ▪ Anti-EJ | <ul style="list-style-type: none"> ▪ 18,7 ▪ 1,3 ▪ 0,7 ▪ 0,6 ▪ 0,3 |
| Overlap-Myositis | <ul style="list-style-type: none"> ▪ Anti-RNP/Sm ▪ Anti-SSA, anti-Ro52 (bei Jo-1-Ak Positivität erhöhtes Risiko für schwere interstitielle Lungenbeteiligung) ▪ Anti-PM-Scl ▪ Anti-Ku | <ul style="list-style-type: none"> ▪ 7,6 ▪ 7 ▪ 7,9 ▪ 1,5 |
| Einschlusskörpermyositis | <ul style="list-style-type: none"> ▪ Anti-NT5c1A | <ul style="list-style-type: none"> ▪ Ca. 30 |

Mi-2 = Ak gegen nukleäre Helikase, TIF-1 γ = transcriptional intermediary factor 1 gamma, MDA-5 = melanoma differentiation associated gene 5, NXP2 = anti-p140 Kernprotein, eIF3 = eukaryotic initiation factor 3, SRP = signal recognition particle, HMGCR = HMG-Co-A-Reduktase, Jo-1 = der Name geht auf den ersten Patienten „John P.“ zurück, bei dem dieser Ak nachgewiesen wurde, PL7 = anti-threonyl tRNA synthetase, PL-12 = anti-alanyl tRNA synthetase, OJ = anti-isoleucyl tRNA synthetase, EJ = anti-glycyl tRNA synthetase, RNP/Sm = Ribonukleoproteinkomplex mit Smith Polypeptiden, SS-A = anti-Ro, PM-Scl = Polymyositis-Scleroderma-Ak, anti-Ku = DNA-abhängige Proteinkinase, NT5c1A = zytosolische 5'-Nukleotidase 1A.

spezifischen Antikörpern und einem anhaltenden Verdacht auf eine IIM angestrebt werden. Darüber hinaus kommt dem Pathologen eine Schlüsselposition zu, die IIM von degenerativen oder metabolischen Myopathien abzugrenzen. Die Muskelbiopsie sollte möglichst vor der Einleitung einer Prednisolon-Behandlung erfolgen. Der passende Biopsie-Ort, nämlich ein möglichst mittelgradig betroffener Muskel, kann dabei durch Magnetresonanztomografie (MRT) lokalisiert werden.

Während die Dermatomyositis histologisch durch perimysiale und perivaskuläre Inflammation gekennzeichnet ist, findet man bei einer Polymyositis endomysiale Infiltrate. Eine stark ausgeprägte

perifaszikuläre Atrophie kommt häufiger bei der juvenilen Form der Dermatomyositis vor. Eine Invasion von intakten Muskelfasern sieht man sowohl bei der Polymyositis als auch bei der Einschlusskörpermyositis. Die bisher für die Einschlusskörpermyositis als pathognomonisch geltenden geränderten Vakuolen (rimmed vacuoles) mit eosinophilen Einschlüssen findet man, neuen Studien zufolge, in seltenen Fällen auch bei anderen IIM-Subgruppen [6]. Bei der autoimmun-nekrotisierenden Myopathie sieht man schließlich unter dem Mikroskop ausgedehnte Muskelfasernekrosen.

Sollte der Patient initial durch eine Muskelparese, Lungenfibrose oder Dysphagie gefährdet sein, muss auch ohne Biopsie umgehend eine Therapie mit Glukokortikoiden eingeleitet werden. Auf eine Biopsie kann v. a. bei Kindern und Erwachsenen mit typischen Hautbefunden einer Dermatomyositis verzichtet werden, wenn die Anamnese und das Labor eindeutig auf eine klare Diagnose hindeuten. Es muss immer darauf hingewiesen werden, dass bei amyopathischen Subgruppen die negative Biopsie eine IIM nicht ausschließen kann. Auch unklare Biopsien scheinen nicht selten zu sein, was unter anderem auf die große Vielfalt der Myositis zurückzuführen ist. Um diese Schwierigkeiten zu überwinden, versuchen einige Arbeitsgruppen histopathologische Merkmale der neuesten IIM-Subgruppen zu identifizieren und einheitliche Scoringsysteme zu entwickeln [7, 8].

Apparative Diagnostik

Die Elektromyografie (EMG) wird häufig von Neurologen und Rheumatologen in der Diagnostik zur Objektivierung einer unspezifischen Muskelschwäche eingesetzt. Dabei unterstützt der Nachweis einer pathologischen Spontanaktivität den Verdacht auf eine IIM. Wenn eine neu aufgetretene Dyspnoe vorliegt, dann sollte zum Ausschluss einer Lungenbeteiligung eine Lungenfunktion mit Diffusionskapazität und ein Thorax-Computertomografie (CT) durchgeführt werden. Ausdrücklich empfohlen wird ein Thorax-CT bei V. a. Antisynthetase-Syndrom oder amyopathische Dermatomyositis. Darüber hinaus wird die Kapillarmikroskopie beim Vorliegen eines Raynaud-Phänomens zur Suche nach Gefäßektasien, Blutungen oder einer reduzierten Kapillardichte verwendet. Dieses „Sklerodermie-Muster“ findet man eher bei Dermatomyositis, dem Antisynthetase-Syndrom und der Overlap-Myositis, aber nicht bei einer Polymyositis [9]. Aktuell wird auch erforscht, ob die Einführung einer Ganzkörper-MRT ein besseres Aktivitäts-Assessment ermöglichen kann. Schließlich kann die Positronen-Emissions-Tomographie-CT (PET-CT) präzise Befunde hinsichtlich des Verteilungsmusters einer floriden Myositis und der Lungenbeteiligung liefern. Darüber hinaus und v. a. kann sie auch eine mögliche koexistente Neoplasie aufdecken [10].

Neue Einteilung

Bis vor 20 Jahren war die Einteilung der Myositis in Dermatomyositis, Polymyositis und Einschlusskörpermyositis der Standard. Durch die Veröffentlichung neuer Studien, Registerdaten, Expertenstandards und die neuen Erkenntnisse über Myositis-spezifische Antikörpern wurde die Einteilung sinnvoll um 4 weitere Subgruppen erweitert. Hinzugekommen sind die autoimmun-nekrotisierende Myopathie, die Overlap-Myositis, das Antisynthetase-Syndrom und die malignom-assoziierte IIM (▶ **Tab. 2**). Es bleibt dabei unter Fachkollegen umstritten, ob das Antisynthetase-Syndrom eine eigen-

► **Tab. 2** Aktuelle Einteilung der IIM.

| Alte Einteilung | Neue Einteilung |
|--------------------------|-------------------------------------|
| Dermatomyositis | Dermatomyositis |
| Polymyositis | Polymyositis |
| Einschlusskörpermyositis | Einschlusskörpermyositis |
| | Overlap-Myositis |
| | Autoimmun-nekrotisierende Myopathie |
| | Antisynthetase-Syndrom |
| | Malignom-assoziierte IIM |

IIM = idiopathische inflammatorische Myopathie.

ständige Entität sein kann oder nur ein Teil der Overlap-Myositis bleiben sollte. Hierbei handelt es sich um eine IIM-Form mit signifikanten Unterschieden gegenüber den anderen Subgruppen, insbesondere was die Lungen- und Gelenkbeteiligung betrifft. Deshalb wird in diesem Artikel das Antisynthetase-Syndrom als separate Unterform betrachtet.

Dermatomyositis

Die Prävalenz und Inzidenz einer Dermatomyositis werden wegen ihrer Komplexität und Heterogenität sehr unterschiedlich angegeben. Nach den Daten des EuroMyositis-Registers (N = 3067) ist die Dermatomyositis mit 31 % die häufigste Unterform der IIM [11]. Dabei sind Frauen häufiger betroffen als Männer (w:m = 2.5:1), wobei die Erkrankung v. a. im Alter zwischen 40 und 60 Jahren auftritt. Die häufigste Organmanifestation einer Dermatomyositis ist die symmetrische Muskelschwäche der proximalen Muskelgruppen, die subakut und akut auftritt, schmerzlos verläuft und, verkomplizierend, die Schluckmuskeln einbeziehen kann. Synchron zur Muskelschwäche fallen erhöhte Muskelenzyme bis zum 50-Fachen des Normwertes auf. Wenn neben der Muskelschwäche auch andere neurologische Symptome vorhanden sein sollten, wie z. B. eine Ptosis, Neuritis oder pathologische Reflexe, dann ist die Diagnose einer Dermatomyositis unwahrscheinlich.

Alle Betroffenen entwickeln im Verlauf der Erkrankung objektifizierbare Hautveränderungen. Zu den pathognomonischen Hautveränderungen zählen die Gottron-Papeln, das Gottron-Zeichen und das heliotrope Augenerthem. Charakteristische Hautmanifestationen sind periunguale Nagelfalzveränderungen, das Shawl- und das V-Zeichen, die symmetrische Poikilodermie der unteren Extremitäten sowie erythematöse Exantheme mit Plaque-Bildung. Es handelt sich dabei oft um juckende oder brennende Hautmanifestationen an sonnenexponierten Arealen [12]. Der interessierte Leser sei an dieser Stelle auf den kostenlosen Dermatologie-Atlas im Internet mit 55 Bildern zur Dermatomyositis verwiesen (<https://www.dermis.net/dermisroot/de/39386/diagnose.htm>).

Positive Mi-2-Ak deuten auf einen milden Verlauf mit klassischen Haut- und Muskelmanifestationen hin. Die TIF-1 γ -Ak sind dagegen für die Prognose eher ungünstig, weil sie mit malignen Erkrankungen vergesellschaftet sind. Nach den Studienautoren einer Meta-Analyse mit N = 312 Patienten liegt der positiv prädiktive Wert der

TIF-1 γ -Ak für solide Tumoren und hämatologische Neoplasien bei 58%. Sie raten dazu, die Patienten intensiv auf Ovarial-, Lungen-, Pankreas-, Magen- und Kolonkarzinome sowie das non Hodgkin Lymphom zu untersuchen [13]. Interessanterweise kann in manchen Fällen eine erfolgreiche onkologische Behandlung zu einer Konversion des TIF-1 γ -Ak-Titers führen [14].

Bis zu 20% der Patienten mit Dermatomyositis weisen typische Hautveränderungen ohne Myositis auf. Bei dieser amyopathischen Form sind die anti-MDA5-Ak positiv und oft liegt eine rapid progrediente (< 4 Wochen), therapieresistente und daher für eine Prognose ungünstige Lungenfibrose vor. Für die Betroffenen wurde 6 Monate nach der Diagnosestellung eine Überlebenschance von nur 41% angegeben [15].

Patienten mit positiven NXP-2-Ak, die klinisch durch typische Hautveränderungen einer Dermatomyositis und manchmal durch starke Unterschenkelödeme charakterisiert werden können, sind ebenfalls in bis zu 37,5% der Fälle durch Malignome gefährdet [16]. Positiv auf anti-SAE-Ak getestete Patienten zeigen typische Hautveränderungen für eine Dermatomyositis und eine schwere Dysphagie. Sie entwickeln aber dabei erfreulicherweise eine mildere Myopathie.

Juvenile Dermatomyositis

Diese Form tritt am häufigsten im Alter zwischen 4 und 14 Jahren auf und gilt als die häufigste inflammatorische Myopathie im Kindesalter. Es handelt sich um eine sehr seltene Erkrankung mit einer Inzidenz von etwa 3,2 Fällen auf eine Million Kinder. Muskelschwäche und Hautveränderungen gleichen der Dermatomyositis bei Erwachsenen. Anti-TIF-1 γ -Ak finden sich in 18–35% der Kinder, sie sind aber im Gegensatz zur Erwachsenen-Form nicht mit Malignom vergesellschaftet.

Der zweithäufigste Antikörper ist gegen NXP2 gerichtet und findet sich etwa bei 20–25% der Fälle. Zu diesem für eine Prognose ungünstigen Phänotyp gehören schwere Myopathien zusammen mit kutaner Kalzinose. Ursächlich für die Myopathie ist eine Vasculopathie, die auch zu gastrointestinalen Blutungen führen kann. Im Unterschied zum NXP2-Phänotyp bei Erwachsenen ist bei Kindern dieser Subgruppe das Malignom-Risiko nicht erhöht [17].

Anti-Mi-2-Ak sind mit 4–10% selten, ebenso die anti-SAE-Ak, die mit einer schweren Hautmanifestation assoziiert sind. Die amyopathische, anti-MDA5-Ak-positive Subgruppe ist bei Kindern noch nicht so gut erforscht. Das Voranschreiten der Lungenfibrose verläuft aber wahrscheinlich ähnlich wie bei der erwachsenen Form.

Autoimmun-nekrotisierende Myopathie

Das typische histologische Bild bei der, erst seit 2004 bekannten, autoimmun-nekrotisierenden Myopathie sind ausgedehnte Muskelfasernekrosen. Ein primäres entzündliches Infiltrat findet sich allerdings bei der Muskelbiopsie nicht. Neuen Häufigkeitsschätzungen zufolge ist diese Unterform mit 20–38% eine der häufigsten Subgruppen aller IIM [18]. Heute lassen sich nämlich bis zu 40% aller Fälle von Polymyositis unter Berücksichtigung der aktuellen Forschung als autoimmun-nekrotisierende Myopathie neu klassifizieren [19].

Die anti-SRP-Ak-positive Form entwickelt sich bei 22–39% aller Patienten. Es handelt sich um eine hochentzündliche Myopathie mit signifikanter CK-Erhöhung, die zu erheblichen Funktionsein-

schränkungen führen kann. Nicht selten ist dabei die Schluck- und Atemmuskulatur mitbetroffen. Die daraus resultierenden Symptome der Dysphagie und der respiratorischen Insuffizienz sind für alle Beteiligten eine besondere Herausforderung [20]. Im Gegensatz zu anderen IIMs sind die extramuskulären Erscheinungen bei der autoimmun-nekrotisierender Myopathie selten. Dennoch ist ein kardiologisches Screening zum Ausschluss einer Herzbeteiligung ratsam.

Bei 26–50 % der Patienten mit autoimmun-nekrotisierender Myopathie werden anti-HMGCR-Ak nachgewiesen. Diese erst seit 2010 bekannten Antikörper sind mit einer Statin-Exposition assoziiert. Der klinische Verlauf ähnelt demjenigen der anti-SRP-positiven Patienten und führt nur selten zu extramuskulären Erscheinungen. Das Krebsrisiko scheint leicht erhöht zu sein, wobei die Datenlage bei dieser IIM-Subgruppe noch unsicher ist. An dieser Stelle muss betont werden, dass gesunde Menschen mit selbstlimitierenden Myalgien nach Statin-Einnahme gegenüber anti-HMGCR-Ak negativ sind [21].

Von besonderem wissenschaftlichem Interesse sind 25–40 % aller Patienten mit autoimmun-nekrotisierender Myopathie, die seronegativ sind. Als solche werden diejenigen klassifiziert, die eine Muskelfasernekrose ohne entzündliche Infiltrate in der Biopsie aufweisen, sich mit akuter und subakuter proximaler Muskelschwäche und einem erhöhten CK-Wert präsentieren, aber dabei keine mit der Myositis assoziierte Ak haben [22]. Diese Subgruppe entwickelt eine mildere Myopathie im Vergleich zu den Betroffenen mit anti-SRP- oder anti-HMGCR-Positivität und weist in manchen Fällen positive PM-Scl75-, Ro52- oder Mi-2-Ak auf [23]. Für das Management dieser Patientengruppe ist deswegen zu empfehlen, die Diagnose immer wieder neu zu evaluieren.

Malignom-assoziierte IIM

Wenn ein kausaler Zusammenhang mit einer zugrundeliegenden malignen Erkrankung besteht, dann spricht man von einer malignom-assoziierten IIM. Die erste Beschreibung dieser Entität wurde 1919 in der Berliner klinischen Wochenschrift publiziert [24]. Berichtet wurde von einer Patientin mit einer paraneoplastischen Dermatomyositis im Rahmen eines Magenkarzinoms. Seitdem sind wiederholt Fallserien und Beobachtungsstudien zu diesem Thema veröffentlicht worden. Dabei schwankt die Inzidenz international sehr stark, denn es gibt bis heute keine klare Definition zur Abgrenzung einer Malignom-assoziierten IIM von bspw. einer TIF-1 γ -positiven Dermatomyositis.

Aus den Daten einer australischen Kohortenstudie mit 539 Patienten mit IIM von 2001 ergab sich eine Inzidenzrate von Malignomen von 6,2 für die Subgruppe Dermatomyositis und 2,0 für Polymyositis. Eine große methodische Stärke dieser Studie liegt in der detaillierten Klassifikation anhand von Muskelbiopsie-Ergebnissen [25]. Eine weitere australische Studie mit vergleichbarem Design ergab 2013 eine Inzidenzrate von 2,17 für Patienten mit Dermatomyositis. Am häufigsten vertreten waren dabei hämatologische Neoplasien [26]. Die Krebsinzidenzrate untersuchten auch Ärzte aus Ungarn im Rahmen einer retrospektiven Analyse von 450 Patienten mit Myositis. Knapp 10 % des Patientenkollektivs erlitten innerhalb eines Jahres nach Erstdiagnose der Myositis ein Malignom. Mamma- und Lungenkarzinom waren dabei am häufigsten vertreten [27]. Dazu passen auch die Daten einer 2015 publizier-

ten Metaanalyse, die 20 Kohorten- und Beobachtungsstudien einschloss und dabei ein stark erhöhtes relatives Risiko für Malignome von 19,41 bei Dermatomyositis und 5,0 bei Polymyositis fand [28]. Des Weiteren ergab eine skandinavische Analyse mit N = 618 eine Inzidenzrate für Ovarialkarzinome von 10,5 in der Dermatomyositis-Gruppe. Auch das Risiko für Bronchial- (10,5) und Mammakarzinom (5,9) waren bei Dermatomyositis erhöht. Die Autoren weisen darauf hin, dass die Patienten mit Polymyositis dieses Kollektivs ein erhöhtes Risiko für non Hodgkin Lymphom (3,7-fach), Bronchial- (2,8-fach) und Harnblasenkarzinom aufweisen (2,4-fach) [29].

Hohes Alter, männliches Geschlecht und die Subgruppe Dermatomyositis sind mit einer erhöhten Wahrscheinlichkeit für die Entstehung von Neoplasien verbunden [30]. Antikörper gegen extrahierbare nukleäre Antigene (ENA-Ak), Jo-1-Ak, Arthritis, Lungenfibrose und das Raynaud-Phänomen sind dagegen Befunde, die für ein niedriges Malignom Risiko sprechen [31].

Das wichtigste Warnsignal für Malignome ist der TIF-1 γ -Ak. Die TIF-1 γ -positiven Patienten mit Dermatomyositis weisen ein um das 18-fache erhöhte Risiko für Neoplasien auf und machen insgesamt etwa 80 % aller Malignom-Fälle bei Myositis aus. Damit ist als Fazit festzuhalten, dass gerade bei dieser Patientengruppe ein intensives Tumor-Screening inklusive PET-CT empfohlen werden kann [13]. Das am häufigsten diagnostizierte Malignom bei TIF-1 γ -Positivität ist das Ovarialkarzinom und kann der Dermatomyositis bis zu 3 Jahre vorangehen oder auch ca. 3 Jahre nach der Diagnosestellung der Myositis erscheinen [32].

Eine Assoziation zwischen Einschlusskörpermyositis und chronisch lymphatischer Leukämie wurde nur in einer kleinen Fallserie mit 4 Patienten beschrieben, sodass die Einschlusskörpermyositis nicht als ein paraneoplastisches Syndrom gilt.

Antisynthetase-Syndrom

Dieses Syndrom, das bisher als Untergruppe der Overlap-Myositis galt, ist heute ein viel diskutiertes Thema. Der klinische Verlauf weist nämlich signifikante Unterschiede zu den anderen IIM-Diagnosegruppen auf, insbesondere bei der Arthritis und der Lungenfibrose. Deshalb wird das Antisynthetase-Syndrom von einigen Myositis-Experten als eigenständige Entität betrachtet.

Neben den Kardinalsymptomen Myositis, Arthritis und Lungenfibrose treten häufig Mechanikerhände und das Raynaud-Phänomen auf. Eine Voraussetzung für die Diagnosestellung ist das Vorhandensein von Antikörpern gegen die Aminoacyl-tRNA-Synthetase, die sich gegen zytoplasmatische Enzyme richten, die die Bindung der Aminosäuren an ihre jeweilige tRNA katalysieren. Von den 7 bekannten Antikörpern dieser Familie wird der Anti-Jo-1 am häufigsten gefunden. Der Name geht auf den Patienten John P. zurück, bei dem dieser Antikörper zuerst nachgewiesen wurde. Im größten Register für das Antisynthetase-Syndrom mit N = 828 bildet die Patientengruppe mit Jo-1 mit 72 % mit Abstand die größte Gruppe. Zu Beginn der Erkrankung klagten 82 % der Betroffenen nur über symmetrische polyarthritische Beschwerden unter Beteiligung der kleinen Fingergelenke. Dies ist ein klinisches Bild, das einer frühen rheumatoiden Arthritis sehr stark ähnelt. Interessanterweise sind etwa 10 % aller Jo-1 Patienten im Register auch als CCP-Ak positiv getestet [33, 34]. Die Arthritis kann der interstitiellen Lungenerkrankung um Jahre vorausgehen. Dabei entwickelt sich

► **Tab. 3** Die Diagnosekriterien einer Einschlusskörpermyositis nach dem European Neuromuscular Centre (ENMC) von 2011 [38].

| Klassifikation | Klinik und Labor | Histopathologische Merkmale |
|---|---|--|
| Gesicherte Einschlusskörpermyositis (klinisch und histologisch) | <ul style="list-style-type: none"> ▪ Dauer > 12 Monate ▪ Alter zu Krankheitsbeginn > 45 Jahre ▪ CK < das 15-Fache ▪ Knieextensor-Schwäche ≥ Hüftflexion-Schwäche ▪ Und/oder: Fingerflexion-Schwäche > Schulterabduktion-Schwäche | <ul style="list-style-type: none"> ▪ Endomysiale Infiltrate ▪ Geränderte Vakuolen (rimmed vacuoles) ▪ Nachweis von Amyloid oder von anderen Proteinen |
| Gesicherte Einschlusskörpermyositis (nur klinisch) | <ul style="list-style-type: none"> ▪ Knieextensor-Schwäche ≥ Hüftflexion-Schwäche ▪ Und: Fingerflexion-Schwäche > Schulterabduktion-Schwäche | <ul style="list-style-type: none"> ▪ Vorliegen von mindestens einem der o. g. histopathologischen Merkmale |
| Mögliche Einschlusskörpermyositis | <ul style="list-style-type: none"> ▪ Knieextensor-Schwäche ≥ Hüftflexion-Schwäche ▪ Oder: Fingerflexion-Schwäche > Schulterabduktion-Schwäche | <ul style="list-style-type: none"> ▪ Vorliegen von mindestens einem der o. g. histopathologischen Merkmale |

„stumm“ eine Lungenfibrose, die sich im Durchschnitt 14 Monate später klinisch durch eine Belastungsdyspnoe bemerkbar macht und zu einem ungünstigen Verlauf führen kann. Es dauert bei der Hälfte der Patienten im Durchschnitt bis zu 6 Jahre, bis sich das komplette Syndrom mit Arthritis, Lungenfibrose und Myositis zeigt.

Bei Patienten mit PL7- (11,5 % der Fälle), PL12- (10 %) und EJ-Antikörpern (4,5 %) stellt die isolierte, subakute und interstitielle Lungenerkrankung die dominierende Erstmanifestation dar, die irrtümlich zu Fehldiagnosen führen kann. Ein weiterer Grund für die Diagnoseverzögerung besteht darin, dass die Suche nach diesen seltenen Antikörpern in vielen Praxen und Krankenhäusern nicht zum Standard Kollagenose-Screening gehört. In unterschiedlicher Häufigkeit und Ausprägung treten dann später im Verlauf Muskelschwäche und Arthritis auf. Bei Patienten mit OJ-Antikörpern (2 %) steht häufig am Anfang die Muskelschwäche im Vordergrund mit später hinzukommender Gelenkbeteiligung. Darüber hinaus werden Allgemeinsymptome wie Fieber und Mechanikerhände mit Raynaud-Phänomen in allen Subgruppen des Antisynthetase-Syndroms in vergleichbarer Intensität beobachtet.

Die seltensten Antikörper anti-Zo und anti-Ha sind bisher wenig erforscht. Schließlich findet man neben den Antikörpern gegen die tRNA-Synthetase bei etwa 60 % der Patienten positive ANA-Ak und bei etwa der Hälfte positive Ro-Ak.

Diese wichtige Register-Studie weist also eindrucksvoll auf die hohe Prävalenz der interstitiellen Erkrankung bei dem Antisynthetase-Syndrom hin. Sie macht aber auch deutlich, dass diese Patienten wegen der Polyarthritis ein hohes Risiko haben, fehldiagnostiziert zu werden.

Einschlusskörpermyositis

Die Muskelschwäche bei der Einschlusskörpermyositis äußert sich im Vergleich mit den anderen IIM-Subgruppen auf ganz unterschiedliche Weise. Es kommt dabei zu einer schleichend einsetzenden, sich über Jahre hinweg progressiv entwickelnden Muskelschwäche, die in der Regel zu Muskelatrophien führt. Außerdem kann man wegen der höheren Prävalenz bei Männern und dem fehlenden Ansprechen auf Steroide die autoimmune Natur der Einschlusskörpermyositis in Zweifel ziehen. Die Prävalenz wird auf 5 bis 70 neue Fälle auf eine Million geschätzt, wobei Fehldiagnosen aufgrund des schleichenden Verlaufs nicht ungewöhnlich sind und die Statistik dabei erschweren. Die durchschnittliche Diagnoseverzögerung wird auf etwa 5 Jahre geschätzt [35].

Fällt das Aufstehen aus dem Sitzen schwer oder erzählt ein männlicher Patient > 50 Jahre über rezidivierende Stürze und Schwierigkeiten, das Marmeladenglas aufzumachen, dann muss an eine Einschlusskörpermyositis gedacht werden. Es sind nämlich dabei sowohl proximale als auch distale Muskelgruppen betroffen, die zu Dysfunktionen der Fußheber und Fingerflexoren führen können. Meistens wird eine Asymmetrie beobachtet. Hinzu kommt, dass bis zu 30–50 % der Patienten eine therapieresistente und für die Prognose ungünstige Dysphagie aufweisen.

Laboranalytisch geht die Einschlusskörpermyositis meistens mit einer milden und bis zu 10-fachen Erhöhung der Muskelenzyme einher. Es ist daher bei einer Erhöhung des CK-Wertes über das 15-Fache hinaus unbedingt nach einer Alternativdiagnose zu suchen. Interessanterweise sprechen die Muskelenzyme z. T. auf Steroide an, wobei sich aber die Kraftlosigkeit nicht beeinflussen lässt.

Die Tatsache, dass sich bei bis zu 15 % der Patienten mit Einschlusskörpermyositis eine koexistente Autoimmunerkrankung nachweisen lässt, lässt viele Fragen unbeantwortet. Beschrieben werden hauptsächlich systemischer Lupus erythematodes, Sjögren Syndrom, systemische Sklerose, Hashimoto-Thyreoiditis, Sarkoidose und idiopathische Purpura. Auch die anti-NT5c1A-Ak finden sich bei einem Teil der Patienten mit Einschlusskörpermyositis. Somit kann man nicht allgemein klären, ob diese Myositis-Form degenerativer oder autoinflammatorischer Natur ist.

Eine Assoziation mit einer interstitiellen Lungenerkrankung oder Malignomen wurde bisher nicht beschrieben [36]. Die Diagnosekriterien von Griggs et al. setzten das Vorhandensein von geränderten Vakuolen bei der Muskelbiopsie und Merkmale einer Untersuchung durch Elektronenmikroskopie voraus, weshalb sie durch neuere und besser für den klinischen Alltag geeignete Kriterien ersetzt wurden [37]. Zur Durchführung wissenschaftlicher Studien werden aktuell die Diagnosekriterien des European Neuromuscular Centre (ENMC) von 2011 verwendet, die eine sehr hohe Spezifität von > 99 % und eine Sensitivität von 57 % aufweisen (► **Tab. 3**) [38].

Overlap-Myositis

Eine Myositis im Rahmen einer Kollagenose wird Overlap-Myositis genannt. Die Grundlagen und die Symptome, der Verlauf und die Diagnose dieser relativ neuen und hochinteressanten Untergruppe sind Gegenstand aktueller Forschung. Es ist nicht auszuschließen, dass die Overlap-Myositis eine der häufigsten und besonders unterdiagnostizierten IIM-Untergruppen darstellt. Aufgrund über-

schneidender Symptome und ungenauer Klassifikation können epidemiologische Studien bisher keine abschließende Klarheit bezüglich der Inzidenz schaffen.

Zu den häufigsten Autoimmun-Begleiterkrankungen zählen die systemische Sklerose, der systemische *Lupus erythematoses* und die rheumatoide Arthritis. Im spanischen Myositis-Register mit $N = 342$ hatten 98 Patienten (27,7 %) eine Overlap-Myositis und zwar 32,7 % auf dem Boden einer Mischkollagenose, 29,6 % zusammen mit einer systemischen Sklerose, 21,4 % zusammen mit einem systemischen *Lupus erythematoses*, 8,2 % in Verbindung mit einer rheumatoiden Arthritis und 8,2 % auf dem Boden eines Sjögren-Syndroms. Der hohe prozentuale Anteil der Overlap-Myositis in der Studie kann allerdings eine Folge davon sein, dass 15,8 % der Patienten mit Overlap-Myositis Jo-1-positiv waren [39, 40]. Im Euro-Myositis Register mit > 3000 Teilnehmern, in dem das Antisynthetase-Syndrom als eigenständige Diagnosegruppe aufgeführt wird, bilden die Patienten mit Overlap-Myositis mit 12 % die vierte Hauptgruppe [11].

Häufiger als bei den anderen IIM-Subgruppen kommen bei Patienten mit Overlap-Myositis extramuskuläre Organmanifestationen vor. Beispiele dafür sind Arthritis, Sklerodaktylie, Raynaud-Phänomen und interstitielle Lungenerkrankungen. Im spanischen Register lag auch die Infektionsrate im Vergleich zu anderen Myositiden höher. Interessanterweise tritt eine Lungenfibrose bei Overlap-Myositis mit systemischer Sklerose deutlich später auf als bei der reinen Form der Sklerodermie. Zur Diagnosesicherung bei einem Verdacht auf eine Overlap-Myositis und einer Einschätzung des Krankheitsverlaufes wird zunächst ein Screening-Labor mit ANAs, ENAs und Komplementfaktoren empfohlen. Die weitere Diagnostik erfolgt symptomorientiert unter Berücksichtigung der betroffenen Organe.

Polymyositis

Während früher der histopathologische Nachweis von endomysialen Infiltraten zur Klassifikation einer Polymyositis diente, orientieren wir uns heute eher an verfügbaren Daten von Patientenregistern und publizierten Fallserien. Nach diesen neuen Daten findet man nämlich endomysiale Infiltrate öfter bei einer Einschlusskörpermyositis. Angesichts des schleichenden Verlaufs einer Einschlusskörpermyositis sollte also jede Diagnose einer Polymyositis in regelmäßigen Abständen kritisch hinterfragt werden.

Außerdem klassifiziert man seit 15 Jahren die Untergruppe der Patienten mit Polymyositis mit bioptisch nachweisbaren Muskelfasernekrosen und stark erhöhten Werten der Muskelenzyme als autoimmun-nekrotisierende Myopathie, v. a. dann, wenn die Antikörper gegen SRP oder HMGR positiv ausfallen.

Darüber hinaus würde man eine weitere Untergruppe der Polymyositis, nämlich die sogenannte „unspezifische Polymyositis“ mit unklaren Biopsie-Ergebnissen und dabei hypomyopathischen Verläufen im Rahmen einer Kollagenose, heute eher als Overlap-Myositis klassifizieren.

Zusammenfassend lässt sich sagen, dass eine reine Polymyositis nach den aktuellen Kenntnissen sehr selten ist. Durch Myositis-spezifische Antikörper, neue Klassifikationskriterien oder eine Re-Evaluation der Muskelbiopsie kann man heute diese Patienten meistens einer anderen IIM-Subgruppe neu zuordnen. Auch der Nachweis der neuen, für Polymyositis spezifischen Antikörper

gegen eIF3 bei 0,4 % der Patienten [41] kann die zukünftige Eliminierung der Diagnosebezeichnung „Polymyositis“ wahrscheinlich nicht verhindern [19].

Klassifikationskriterien

Die im Jahr 1975 publizierten Kriterien von Bohan und Peter dominierten bis 2017 und dienten sowohl der Diagnosestellung einer Myositis als auch der Klassifikation der Betroffenen in 5 Untergruppen, nämlich Polymyositis, Dermatomyositis, juvenile Dermatomyositis, Overlap-Myositis und malignom-assoziierte Myositis [42]. Die Muskelschwäche wurde dabei als Voraussetzung definiert, weshalb Patienten mit amyopathischer IIM fälschlicherweise übersehen wurden. Eine weitere wichtige Limitation bestand darin, dass die Einschlusskörpermyositis nicht in die Kriterien einbezogen wurde. Immerhin waren die Kriterien von Bohan und Peter ein erster Meilenstein zur Entwicklung einer Differenzialdiagnostik. Wegen der unterschiedlichen Organmanifestationen der IIM gibt es ein breites Spektrum an Differentialdiagnosen. Zu den Myositis-Mimikern zählen angeborene Muskeldystrophien, metabolische oder mitochondriale Myopathien und endokrine Myopathien im Rahmen eines Cushing-Syndroms oder einer Schilddrüsendiffunktion.

Seit 1975 sind viele wissenschaftliche Versuche zur Klassifikation der IIM unternommen worden. Während sich Tanimoto et al. (1995) [43], Targoff et al. (1997) [44] und Troyanov et al. (2005) [39] schwerpunktmäßig auf klinische und serologische Klassifikationskriterien fokussiert haben, versuchten Dalakas und Hohlfeld (2003) [45] histologische Merkmale zur Identifikation verschiedener Subgruppen zu integrieren. Ein solches diagnostisches Vorgehen konnte sich in der Praxis nicht durchsetzen, da viele Myositis-Entitäten z. T. überlappende Biopsie-Befunde aufweisen. Außerdem gibt es IIM-Subgruppen mit hypo- oder amyopathischem Verlauf, bei denen die Muskelbiopsie unspektakuläre Ergebnisse liefert. Man darf auch nicht unerwähnt lassen, dass alle bisher bekannten Klassifikationskriterien von den neuen Entwicklungen zu den Myositis-spezifischen Antikörpern längst überholt wurden. Zusammenfassend sind alle Klassifikationsversuche bislang gescheitert, denn eine irrtumsfreie Abgrenzung der IIM-Subgruppen ist aufgrund der Heterogenität nicht immer möglich.

Um dieses Problem zu lösen, hat eine 47-köpfige internationale Arbeitsgruppe aus Rheumatologen, Pädiatern, Dermatologen, Neurologen und Epidemiologen 2004 begonnen, anhand der standardisierten EULAR/ACR Klassifizierungsverfahren neue Kriterien zu entwickeln. Die neuen EULAR/ACR Klassifikationskriterien wurden 2017 durch die Zusammenarbeit US-amerikanischer und europäischer Fachgesellschaften erarbeitet und sollen dazu beitragen, die IIM auf der Basis eines online-Rechners in 5 Gruppen einzuteilen, nämlich in die Dermatomyositis, die juvenile Dermatomyositis, die amyopathische Dermatomyositis, die Polymyositis und die Einschlusskörpermyositis (<http://www.imm.ki.se/biostatistics/calculators/iim/>). Die Kriterien beruhen auf 16 Variablen, darunter Alter, Geschlecht, Befallsmuster der Muskelschwäche, Hautveränderungen, Muskelenzyme, Jo-1 Antikörper-Positivität und 4 histologische Merkmale, die nach einem Punktesystem gewichtet werden. Die höchste Wertigkeit bei diesen Parametern haben die Hautveränderungen, Jo-1 und die histopathologischen Merkmale der Muskelbiopsie erhalten. Der gegenwärtige Stand des

| | Yes | No |
|--|----------------------------------|--------------------------|
| Age of onset of first symptom | 0 – 17 <input type="checkbox"/> | |
| | 18 – 39 <input type="checkbox"/> | |
| | 40 + <input type="checkbox"/> | |
| Objective symmetric weakness, usually progressive, of the proximal upper extremities | <input type="checkbox"/> | <input type="checkbox"/> |
| Objective symmetric weakness, usually progressive, of the proximal lower extremities | <input type="checkbox"/> | <input type="checkbox"/> |
| Neck flexors are relatively weaker than neck extensors | <input type="checkbox"/> | <input type="checkbox"/> |
| In the legs proximal muscles are relatively weaker than distal muscles | <input type="checkbox"/> | <input type="checkbox"/> |
| Heliotrope rash | <input type="checkbox"/> | <input type="checkbox"/> |
| Gottron's papules | <input type="checkbox"/> | <input type="checkbox"/> |
| Gottron's sign | <input type="checkbox"/> | <input type="checkbox"/> |
| Dysphagia or esophageal dysmotility | <input type="checkbox"/> | <input type="checkbox"/> |
| Anti-Jo-1 (anti-Histidyl-tRNA synthetase) autoantibody positivity | <input type="checkbox"/> | <input type="checkbox"/> |
| Elevated serum levels of creatine kinase (CK) or lactate dehydrogenase (LDH) or aspartate aminotransferase (ASAT/AST/SGOT) or alanine aminotransferase (ALAT/ALT/SGPT) | <input type="checkbox"/> | <input type="checkbox"/> |
| Endomysial infiltration of mononuclear cells surrounding, but not invading, myofibers | <input type="checkbox"/> | <input type="checkbox"/> |
| Perimysial and/or perivascular infiltration of mononuclear cells | <input type="checkbox"/> | <input type="checkbox"/> |
| Perifascicular atrophy | <input type="checkbox"/> | <input type="checkbox"/> |
| Rimmed vacuoles | <input type="checkbox"/> | <input type="checkbox"/> |

► **Abb. 3** Der online-Rechner der neuen EULAR/ACR Klassifikationskriterien.

Entwurfs der neuen Kriterien ist der folgenden Grafik zu entnehmen (► **Abb. 3**) [46].

Stärken der neuen Kriterien

Vorteile sind die Wichtung der besonders aussagekräftigen Befunde und die bessere Integration der klinischen Domänen einer IIM, wodurch auch amyopathische Fälle besser erfasst werden können. An der großangelegten Studie nahmen 976 Patienten mit IIM teil (74,5 % Erwachsene, 25,5 % Kinder). Die Kontrollgruppe bestand aus 624 Patienten (81,6 % Erwachsene, 18,4 % Kinder) mit IIM-ähnlicher Symptomatik, die aber von anderen Erkrankungen herrührte. Ausgewertet wurden in diesem aufwändigen statistischen Prozess insgesamt 93 Variablen, die dann schrittweise auf insgesamt 16 Klassifikationsparameter mit unterschiedlicher Gewichtung reduziert wurden. Beim Einschluss histologischer Merkmale weisen die neuen Kriterien eine Sensitivität von 93 % und eine Spezifität von 88 % auf. Um amyopathische Subformen abzudecken und bei Kindern eine zuverlässige Klassifikation ohne Muskelbiopsie zu ermöglichen, wurde auch ein Rechner-Modell ohne histologische Be-

funde entwickelt. Im Ergebnis schnitt dabei die Klassifikation mit einer Sensitivität und Spezifität von 87 und 82 % minimal schlechter ab. Neben der Einteilung in Subgruppen stuft das Programm die Diagnose als „möglich“, „wahrscheinlich“ oder „gesichert“ ein.

Durch die Anwendung der neuen Klassifikation konnte im Validierungsprozess aus dem schwedischen Register gegenüber den Kriterien von Bohan und Peter die Sensitivität von 80,4 auf 87,7 % gesteigert werden [47]. In einem Vergleich von 420 IIM-Patienten einer japanischen Validierungskohorte mit 402 Nicht-IIM-Patienten schnitten die neuen EULAR/ACR Klassifikationskriterien mit einer Sensitivität und Spezifität von 89,3 und 91 % ähnlich ab wie die Kriterien von Bohan und Peter [48].

Eine Herausforderung ergibt sich dabei dadurch, dass die angegebenen Symptome durch keine andere Muskelerkrankung besser erklärbar sein sollten als durch die Myositis. Verdachtsfälle sollten also unbedingt in einem spezialisierten Zentrum zur weiteren Abklärung vorgestellt werden.

Limitationen der neuen Kriterien

Nachteile sind die höhere Komplexität und die Nichtberücksichtigung der neuesten Myositis-spezifischen Antikörper bei den Kriterien. Es darf jedoch nicht vergessen werden, dass zu Beginn des Projekts im Jahr 2004 die meisten dieser Antikörper noch nicht bekannt waren. Deshalb wurde auch die Subgruppe der erst seit 16 Jahren bekannten autoimmun-nekrotisierenden Myopathie nicht berücksichtigt. Eine methodische Schwäche dieser Klassifizierung besteht also darin, dass viele Fälle innerhalb dieser Kohorte mit autoimmun-nekrotisierender Myopathie fälschlicherweise als Polymyositis klassifiziert werden.

Eine weitere Schwäche der vorliegenden Kriterien ergibt sich dadurch, dass die bildgebende Routinediagnostik der Studienzentren sehr unterschiedlich war. So behindern etwa fehlende Daten zum Muskel-MRT bei 62 % der Fälle die statistische Auswertung. Diese Problematik ist unter anderem auf den internationalen Charakter des Projekts zurückzuführen.

Außerdem ergibt sich das Problem, dass in den neuen Klassifikationskriterien die diagnostischen Merkmale eines Antisynthetase-Syndroms weitgehend unberücksichtigt bleiben. Bei den Kriterien kann man weder die non-Jo-1-Ak gegen die Aminoacyl-tRNA-Synthetasen noch die Lungenfibrose miteinbeziehen. Dadurch werden Patienten mit einem unvollständigen Antisynthetase-Syndrom in einer Erkrankungsphase ohne klinisch relevante Myositis nicht erfasst.

Auch die ungenaue Beschreibung des Patientenkollektivs mit Einschlusskörpermyositis stellt eine weitere Limitation dar. Nach der älteren Definition der Einschlusskörpermyositis waren die rimmed vacuoles bereits für die Diagnosestellung ausreichend. Vermutlich wurden also Patienten mit Einschlusskörpermyositis ohne rimmed vacuoles dadurch irrtümlich der Polymyositis zugeordnet.

Als Reaktion auf die von Rheumatologen und Neurologen angestoßene Debatte über die diagnostische Wertigkeit der Myositis-spezifischen Antikörper (MSA) für die Klassifikation einer IIM, führte eine Arbeitsgruppe um Chinoy H. (2019) eine Vergleichsstudie mit 309 IIM-Patienten unter Einbeziehung eines Immunsays mit 16 MSA durch. Die Analyse der Daten ergab, dass die Antikörper-Diagnostik eine bessere Klassifikation v. a. bei der Subgruppe der Polymyositis ermöglicht [49]. Mehr als die Hälfte aller Patienten mit Polymyositis der gleichen IIM-Kohorte konnte einer anderen IIM-Subgruppe zugeordnet werden [50]. Dabei gilt es allerdings zu bedenken, dass für eine Einbeziehung der MSA in die Klassifikationskriterien verlässliche und validierte Testverfahren entwickelt bzw. verbessert werden müssen.

Es ist fraglich, ob ein Muskel-MRT die Genauigkeit der neuen Klassifikationskriterien optimieren könnte, weil ein Muskelödem unspezifisch ist und auch bei Trauma, Infektionen und bei nicht entzündlichen Myopathien vorkommt. Eine Kohortenstudie aus Australien mit 87 Patienten mit IIM versuchte diese Frage zu beantworten und führte dennoch bei einer Einbeziehung von MRT-Befunden zu einer höheren Sensitivität und Spezifität [51]. Angesichts der oben dargestellten Kritik ist eine neue Revision zu erwarten. Insgesamt besteht kein Zweifel, dass die neuen Kriterien hilfreich für eine genauere Abgrenzung zwischen den IIM-Subgruppen sein können. Durch den online-Rechner wurde eine Menge Vorarbeit geleistet, um zukünftig neue Variablen in die Software integrieren zu können. Zukünftige Forschungsprojekte könnten dadurch enorm er-

leichtert und beschleunigt werden. Abschließend wird nochmals betont, dass die Klassifikationskriterien für klinische Studien und nicht zur Diagnosestellung entwickelt wurden. Es ist nahezu unmöglich, alle klinischen und serologischen Informationen in einen online-Rechner zu integrieren und zu bewerten. Die Myositis ist vornehmlich eine klinische Diagnose, die nur von einem erfahrenen Rheumatologen, Neurologen oder Dermatologen gestellt werden sollte.

Aktuelles zur Vernetzung zwischen Ärzten und Patienten

Über die internationale Forschung hinaus kann man erkennen, dass die idiopathischen inflammatorischen Myopathien auch auf der nationalen Ebene stärker ins Bewusstsein der Ärzte rücken. Um den steigenden Bedarf an Spezialdisziplinen in der Medizin abdecken zu können, wurde das Myositis-Netz gegründet (www.myositis-netz.de). Diese Kooperation von Rheumatologen, Neurologen, Neuropathologen, Dermatologen und Pädiatern beschränkt sich nicht nur auf den wissenschaftlichen Dialog, sondern fungiert auch im sozialmedizinischen Feld als Beratungsstelle für Selbsthilfegruppen (Diagnosegruppe Myositis der deutschen Gesellschaft für Muskelkranke e.V. unter: www.dgm.org/diagnosegruppe/myositis). Dabei werden Betroffene über Warnsymptome für eine Myositis und moderne Therapiemöglichkeiten informiert. Für englischsprachige Patienten bietet die Internetseite der amerikanischen Selbsthilfegruppe (www.myositis.org) eine hilfreiche Plattform mit zahlreichen kostenfreien Videos zur Diagnose und Therapie an. Bessere Aufklärung über Myositis dient nicht nur dazu, eine angemessene Behandlung zu ermöglichen, sondern kann auch den Betroffenen und ihren Angehörigen zu mehr Verständnis und Unterstützung verhelfen.

FAZIT

- Bei den idiopathischen inflammatorischen Myopathien (IIM, früher: Myositis) handelt es sich um seltene und extrem heterogene autoimmun-entzündliche Myopathien, die eine Vielzahl von Organen befallen können.
- Die häufigste Organmanifestation bei IIM ist die Muskelschwäche, deren Charakter und Verteilungsmuster eine erste Klassifikation ermöglichen. Bei Verdacht auf IIM empfehlen Experten die Durchführung des Manual Muscle Testing-8 (MMT-8).
- Während bei Dermatomyositis, Polymyositis und autoimmun-nekrotisierender Myopathie die CK-Werte um das 10–50-Fache erhöht werden, ist diese Erhöhung bei Einschlusskörpermyositis, Antisynthetase-Syndrom und Overlap-Myositis mit dem 3–10-Fachen weniger stark ausgeprägt. CK-Werte über das 100-Fache hinaus sind für metabolische oder toxische Myopathien alarmierende Warnhinweise. Ein normaler CK-Wert allein kann keinesfalls eine IIM ausschließen.
- Während im Jahr 1980 nur die Mi-2- und die Jo-1-Ak bekannt waren, stehen dem Rheumatologen heute mehr als 16 verschiedene diagnoserelevante Antikörper zur

Verfügung. Ca. 40 % aller Patienten mit IIM sind „autoantikörper-negativ“.

- Auf eine Biopsie wird oft bei Kindern und Erwachsenen bei typischen Hautbefunden einer Dermatomyositis verzichtet werden, wenn die Anamnese und das Labor eindeutig auf eine klare Diagnose hindeuten. Dabei muss immer darauf hingewiesen werden, dass bei amyopathischen Subgruppen durch eine negative Biopsie eine IIM nicht ausgeschlossen werden kann.
- Bis vor 20 Jahren war die Einteilung der Myositis in Dermatomyositis, Polymyositis und Einschlusskörpermyositis der Standard. Durch die Veröffentlichung neuer Studien, Registerdaten, Expertenstandards und die neuen Erkenntnisse über myositis-spezifische Antikörper wurde die Einteilung sinnvoll um 4 weitere Subgruppen erweitert. Hinzugekommen sind die autoimmun-nekrotisierende Myopathie, die Overlap-Myositis, das Antisynthetase-Syndrom und die malignom-assoziierte IIM.
- Zu den Risikofaktoren für die Entstehung von Neoplasien bei IIM gehören das hohe Alter, das männliche Geschlecht und die Subgruppe Dermatomyositis. Der wichtigste Prädiktor für Malignome ist der TIF-1 γ -Antikörper. Die TIF-1 γ -positiven Patienten mit Dermatomyositis weisen ein um das 18-Fache erhöhte Risiko für Neoplasien auf und bilden insgesamt etwa 80 % aller Malignom-Fälle bei Myositis. Gerade bei dieser Patientengruppe ist ein intensives und umfangreiches Tumor-Screening inklusive PET-CT erforderlich.
- Die neuen Klassifikationskriterien lösten die Kriterien von Bohan und Peter aus dem Jahr 1975 ab und brachten eine Vielzahl von Neuerungen. Vorteile sind die Wichtung und eine bessere Integration der klinischen Domänen der IIM, wodurch auch amyopathische Fälle besser erfasst werden können. Nachteile sind die höhere Komplexität, die Nichtberücksichtigung der neuesten Myositis-spezifischen Antikörper und die Schwierigkeit bei der Einbeziehung der neuesten Subgruppen. Eine Revision ist geplant.
- Abschließend wird nochmals betont, dass die Klassifikationskriterien für klinische Studien und nicht zur Diagnosestellung entwickelt wurde. Die Myositis ist vornehmlich eine klinische Diagnose, die von einem erfahrenen Kliniker gestellt werden sollte.

Interessenkonflikt

ST und JK geben an, dass kein Interessenkonflikt besteht. EF erhielt Honorare für Vorträge und Beratungstätigkeiten von: Roche, Pfizer, Lilly, BMS.

Literatur

- [1] Greenberg SA. Inclusion body myositis: clinical features and pathogenesis. *Nat Rev Rheumatol* 2019; 15: 257–272. doi:10.1038/s41584-019-0186-x
- [2] Glaubitz S, Schmidt K, Zschuntzsch J et al. Myalgia in myositis and myopathies. *Best Pract Res Clin Rheumatol* 2019; 33: 101433. doi:10.1016/j.berh.2019.101433
- [3] Stuhlmüller B, Schneider U, Gonzalez-Gonzalez JB et al. Disease Specific Autoantibodies in Idiopathic Inflammatory Myopathies. *Front Neurol* 2019; 10: 438. doi:10.3389/fneur.2019.00438
- [4] O'Connor A, Mulhall J, Harney SMJ et al. Investigating Idiopathic Inflammatory Myopathy; Initial Cross Speciality Experience with Use of the Extended Myositis Antibody Panel. *Clin Pract* 2017; 7: 922. doi:10.4081/cp.2017.922
- [5] Betteridge Z, Tansley S, Shaddick G et al. Frequency, mutual exclusivity and clinical associations of myositis autoantibodies in a combined European cohort of idiopathic inflammatory myopathy patients. *J Autoimmun* 2019. doi:10.1016/j.jaut.2019.04.001
- [6] Yoshida T, Yoshida M, Mitsuyo K et al. Dropped Head Syndrome and the Presence of Rimmed Vacuoles in a Muscle Biopsy in Scleroderma-polymyositis Overlap Syndrome Associated with Anti-Ku Antibody. *Intern Med* 2018; 57: 887–891. doi:10.2169/internalmedicine.9363-17
- [7] Olivier PA, De Paepe B, Aronica E et al. Idiopathic inflammatory myopathy: Interrater variability in muscle biopsy reading. *Neurology* 2019; 93: e889–e894. doi:10.1212/wnl.0000000000008005
- [8] Benveniste O, Goebel HH, Stenzel W. Biomarkers in Inflammatory Myopathies-An Expanded Definition. *Front Neurol* 2019; 10: 554. doi:10.3389/fneur.2019.00554
- [9] Bernardino V, Rodrigues A, Llado A et al. Nailfold capillaroscopy and autoimmune connective tissue diseases in patients from a Portuguese nailfold capillaroscopy clinic. *Rheumatol Int* 2020; 40: 295–301. doi:10.1007/s00296-019-04427-0
- [10] Selva-O'Callaghan A, Gil-Vila A, Simó-Perdigó M et al. PET Scan: Nuclear Medicine Imaging in Myositis. *Curr Rheumatol Rep* 2019; 21: 64. doi:10.1007/s11926-019-0864-3
- [11] Lilleker JB, Vencovsky J, Wang G et al. The EuroMyositis registry: an international collaborative tool to facilitate myositis research. *Ann Rheum Dis* 2018; 77: 30–39. doi:10.1136/annrheumdis-2017-211868
- [12] DeWane ME, Waldman R, Lu J. Dermatomyositis: Clinical features and pathogenesis. *J Am Acad Dermatol* 2020; 82: 267–281. doi:10.1016/j.jaad.2019.06.1309
- [13] Trallero-Araguás E, Rodrigo-Pendás J, Selva-O'Callaghan A et al. Usefulness of anti-p155 autoantibody for diagnosing cancer-associated dermatomyositis: a systematic review and meta-analysis. *Arthritis Rheum* 2012; 64: 523–532. doi:10.1002/art.33379
- [14] Dani L, Holmqvist M, Martínez MA et al. Anti-transcriptional intermediary factor 1 gamma antibodies in cancer-associated myositis: a longitudinal study. *Clin Exp Rheumatol* 2020; 38: 67–73
- [15] Chen Z, Cao M, Plana MN et al. Utility of anti-melanoma differentiation-associated gene 5 antibody measurement in identifying patients with dermatomyositis and a high risk for developing rapidly progressive interstitial lung disease: a review of the literature and a meta-analysis. *Arthritis Care Res (Hoboken)* 2013; 65: 1316–1324. doi:10.1002/acr.21985
- [16] Fujimoto M, Watanabe R, Ishitsuka Y et al. Recent advances in dermatomyositis-specific autoantibodies. *Curr Opin Rheumatol* 2016; 28: 636–644. doi:10.1097/bor.0000000000000329
- [17] Rider LG, Shah M, Mamyrova G et al. The myositis autoantibody phenotypes of the juvenile idiopathic inflammatory myopathies. *Medicine (Baltimore)* 2013; 92: 223–243. doi:10.1097/MD.0b013e31829d08f9

- [18] Klein M, Mann H, Pleštilová L et al. Increasing incidence of immune-mediated necrotizing myopathy: single-centre experience. *Rheumatology (Oxford)* 2015; 54: 2010–2014. doi:10.1093/rheumatology/kev229
- [19] van der Meulen MF, Bronner IM, Hoogendijk JE et al. Polymyositis: an overdiagnosed entity. *Neurology* 2003; 61: 316–321
- [20] Pinal-Fernandez I, Casal-Dominguez M, Mammen AL. Immune-Mediated Necrotizing Myopathy. *Curr Rheumatol Rep* 2018; 20: 21. doi:10.1007/s11926-018-0732-6
- [21] Mammen AL, Pak K, Williams EK et al. Rarity of anti-3-hydroxy-3-methylglutaryl-coenzyme A reductase antibodies in statin users, including those with self-limited musculoskeletal side effects. *Arthritis Care Res (Hoboken)* 2012; 64: 269–272. doi:10.1002/acr.20662
- [22] Allenbach Y, Mammen AL, Benveniste O et al. 224th ENMC International Workshop:: Clinico-sero-pathological classification of immune-mediated necrotizing myopathies Zandvoort, The Netherlands, 14-16 October 2016. *Neuromuscul Disord* 2018; 28: 87–99. doi:10.1016/j.nmd.2017.09.016
- [23] Tanaka T, Suzuki S, Nishino I et al. What is the third serological marker associated with immune-mediated necrotizing myopathy? *Scand J Rheumatol* 2017; 46: 416–417. doi:10.1080/03009742.2016.1258730
- [24] Stertz G. Polymyositis. *Berliner Klinische Wochenschrift* 1919; 53: 506. <https://archive.org/details/BerlinerKlinischeWochenschrift191653Teil1/page/n505/mode/2up?q=stertz>
- [25] Buchbinder R, Forbes A, Hall S et al. Incidence of malignant disease in biopsy-proven inflammatory myopathy. A population-based cohort study. *Ann Intern Med* 2001; 134: 1087–1095. doi:10.7326/0003-4819-134-12-200106190-00008
- [26] Limaye V, Luke C, Tucker G et al. The incidence and associations of malignancy in a large cohort of patients with biopsy-determined idiopathic inflammatory myositis. *Rheumatol Int* 2013; 33: 965–971. doi:10.1007/s00296-012-2489-y
- [27] András C, Bodoki L, Nagy-Vincze M et al. Retrospective Analysis of Cancer-Associated Myositis Patients over the Past 3 Decades in a Hungarian Myositis Cohort. *Pathol Oncol Res* 2019. doi:10.1007/s12253-019-00756-4
- [28] Yang Z, Lin F, Qin B et al. Polymyositis/dermatomyositis and malignancy risk: a metaanalysis study. *J Rheumatol* 2015; 42: 282–291. doi:10.3899/jrheum.140566
- [29] Hill CL, Zhang Y, Sigurgeirsson B et al. Frequency of specific cancer types in dermatomyositis and polymyositis: a population-based study. *Lancet* 2001; 357: 96–100. doi:10.1016/s0140-6736(00)03540-6
- [30] Wang J, Guo G, Chen G et al. Meta-analysis of the association of dermatomyositis and polymyositis with cancer. *Br J Dermatol* 2013; 169: 838–847. doi:10.1111/bjd.12564
- [31] Lu X, Yang H, Shu X et al. Factors predicting malignancy in patients with polymyositis and dermatomyositis: a systematic review and meta-analysis. *PLoS One* 2014; 9: e94128. doi:10.1371/journal.pone.0094128
- [32] Oldroyd A, Sergeant JC, New P et al. The temporal relationship between cancer and adult onset anti-transcriptional intermediary factor 1 antibody-positive dermatomyositis. *Rheumatology (Oxford)* 2019; 58: 650–655. doi:10.1093/rheumatology/key357
- [33] Cavagna L, Nuno L, Scire CA et al. Serum Jo-1 Autoantibody and Isolated Arthritis in the Antisynthetase Syndrome: Review of the Literature and Report of the Experience of AENEAS Collaborative Group. *Clin Rev Allergy Immunol* 2017; 52: 71–80. doi:10.1007/s12016-016-8528-9
- [34] Cavagna L, Trallero-Aragués E, Meloni F et al. Influence of Antisynthetase Antibodies Specificities on Antisynthetase Syndrome Clinical Spectrum Time Course. *J Clin Med* 2019; 8. doi:10.3390/jcm8112013
- [35] Benveniste O, Guiguet M, Freebody J et al. Long-term observational study of sporadic inclusion body myositis. *Brain* 2011; 134: 3176–3184. doi:10.1093/brain/awr213
- [36] Lloyd TE, Christopher-Stine L, Pinal-Fernandez I et al. Cytosolic 5'-Nucleotidase 1A As a Target of Circulating Autoantibodies in Autoimmune Diseases. *Arthritis Care Res (Hoboken)* 2016; 68: 66–71. doi:10.1002/acr.22600
- [37] Griggs RC, Askanas V, DiMauro S et al. Inclusion body myositis and myopathies. *Ann Neurol* 1995; 38: 705–713. doi:10.1002/ana.410380504
- [38] Rose MR. 188th ENMC International Workshop: Inclusion Body Myositis, 2–4 December 2011, Naarden, The Netherlands. *Neuromuscul Disord* 2013; 23: 1044–1055. doi:10.1016/j.nmd.2013.08.007
- [39] Troyanov Y, Targoff IN, Tremblay JL et al. Novel classification of idiopathic inflammatory myopathies based on overlap syndrome features and autoantibodies: analysis of 100 French Canadian patients. *Medicine (Baltimore)* 2005; 84: 231–249. doi:10.1097/01.md.0000173991.74008.b0
- [40] Nuno-Luno L, Joven BE, Carreira PE et al. Overlap myositis, a distinct entity beyond primary inflammatory myositis: A retrospective analysis of a large cohort from the REMICAM registry. *Int J Rheum Dis* 2019. doi:10.1111/1756-185x.13559. doi:10.1111/1756-185x.13559
- [41] Betteridge Z, Chinoy H, Vencovsky J et al. Identification of a novel autoantigen eukaryotic initiation factor 3 associated with polymyositis. *Rheumatology (Oxford)* 2020; 59: 1026–1030. doi:10.1093/rheumatology/kez406
- [42] Bohan A, Peter JB. Polymyositis and dermatomyositis (second of two parts). *N Engl J Med* 1975; 292: 403–407. doi:10.1056/nejm197502202920807
- [43] Tanimoto K, Nakano K, Kano S et al. Classification criteria for polymyositis and dermatomyositis. *J Rheumatol* 1995; 22: 668–674
- [44] Targoff IN, Miller FW, Medsger TA Jr. et al. Classification criteria for the idiopathic inflammatory myopathies. *Curr Opin Rheumatol* 1997; 9: 527–535. doi:10.1097/00002281-199711000-00008
- [45] Dalakas MC, Hohlfeld R. Polymyositis and dermatomyositis. *Lancet* 2003; 362: 971–982. doi:10.1016/s0140-6736(03)14368-1
- [46] Lundberg IE, Tjarnlund A, Bottai M et al. 2017 European League Against Rheumatism/American College of Rheumatology Classification Criteria for Adult and Juvenile Idiopathic Inflammatory Myopathies and Their Major Subgroups. *Arthritis Rheumatol* 2017; 69: 2271–2282. doi:10.1002/art.40320
- [47] Barsotti S, Dastmalchi M, Notarnicola A et al. Performance of the new EULAR/ACR classification criteria for idiopathic inflammatory myopathies (IIM) in a large monocentric IIM cohort. *Semin Arthritis Rheum* 2019. doi:10.1016/j.semarthrit.2019.12.001
- [48] Jinnin M, Ohta A, Ishihara S et al. First external validation of sensitivity and specificity of the European League Against Rheumatism (EULAR)/American College of Rheumatology (ACR) classification criteria for idiopathic inflammatory myopathies with a Japanese cohort. *Ann Rheum Dis* 2020; 79: 387–392. doi:10.1136/annrheumdis-2019-215488
- [49] To F, Parker MJS, Ventín-Rodríguez C et al. Including myositis-specific autoantibodies improves performance of the idiopathic inflammatory myopathies classification criteria. *Rheumatology (Oxford)* 2019; 58: 2331–2333. doi:10.1093/rheumatology/kez253
- [50] Parker MJS, Oldroyd A, Roberts ME et al. The performance of the European League Against Rheumatism/American College of Rheumatology idiopathic inflammatory myopathies classification criteria in an expert-defined 10 year incident cohort. *Rheumatology (Oxford)* 2019; 58: 468–475. doi:10.1093/rheumatology/key343
- [51] Luu Q, Day J, Hall A et al. External Validation and Evaluation of Adding MRI or Extended Myositis Antibody Panel to the 2017 EULAR/ACR Myositis Classification Criteria. *ACR Open Rheumatol* 2019; 1: 462–468. doi:10.1002/acr2.11061