Article published online: 2020-03-26



# Bildgebung der Otosklerose

## Imaging of otosclerosis

Autoren
Sabrina Kösling[1], Stefan K Plontke[2], Sylva Bartel[2]

Institute
1 Department of Radiology, Martin-Luther-University Halle-Wittenberg, Halle, Germany
2 ENT Department, Martin-Luther-University Halle-Wittenberg, Halle, Germany

Key words
otosclerosis, stapedoplasty, MRI, CB-CT, CT

eingereicht 20.01.2020
akzeptiert 07.02.2020

Bibliografie
DOI https://doi.org/10.1055/a-1131-7980
Online-Publikation: 26.3.2020
Fortschr Röntgenstr 2020; 192: 745–753
© Georg Thieme Verlag KG, Stuttgart · New York
ISSN 1438-9029

Korrespondenzadresse
Prof. Sabrina Kösling
Universitätsklinik und Poliklinik für Radiologie, Martin-Luther-Universität, Ernst-Grube-Str. 40, 06097 Halle, Germany
Tel.: ++ 49/3 45/5 57 41 41
Fax: ++ 49/3 45/5 57 21 57
sabrina.koesling@medizin.uni-halle.de

### ZUSAMMENFASSUNG

**Hintergrund** Die Otosklerose ist eine wichtige Ursache für Schwerhörigkeit und gilt in der HNO-Heilkunde als verbreitetes Krankheitsbild. Obwohl in der Literatur die hohe diagnostische Wertigkeit der CT mit Einfluss auf das therapeutische Vorgehen hervorgehoben wird, zählt die Erkrankung in der radiologischen Routinediagnostik aufgrund oft diagnoseweisender klinischer Befunde zu den seltenen Indikationen. Radiologisch wird sie häufiger bei unklarer Schwerhörigkeit oder in der präoperativen Cochlea-Implantat-Diagnostik entdeckt. Die Befunde können sehr subtil sein, bedürfen einer gezielten Suche und optimalen Untersuchungstechnik.
**Methode** Diese Übersichtsarbeit beruht auf einer selektiven Literaturreche in PubMed ohne Zeitraumbegrenzung und der langjährigen klinischen Erfahrung der Autoren.
**Ergebnisse** Dieser Beitrag hat die Otosklerose unter verschiedenen Gesichtspunkten zum Inhalt: Pathologie, klinische Zeichen und Therapieoptionen werden überblickmäßig dargestellt; das Hauptaugenmerk liegt auf der Bildgebung mit heutigem Stellenwert, untersuchungstechnischen Hinweisen, charakteristischen Bildbefunden, radiologischen Differenzialdiagnosen und bildgebenden Befunden nach Stapesplastik.
**Schlussfolgerung** Bei optimaler Untersuchungstechnik und ausreichender Erfahrung kann die Otosklerose in einem hohen Prozentsatz radiologisch diagnostiziert werden. Eine diagnoseentscheidende Rolle hat der Radiologe bei der retrofenestralen Form der Otosklerose. Im postoperativen Komplikationsmanagement kann er dem HNO-Arzt wertvolle Informationen liefern.

**Kernaussagen:**
- Röntgenschnittbildverfahren sind auch weiterhin Methode der 1. Wahl in der radiologischen Diagnostik der Otosklerose.
- Bei optimaler Untersuchungstechnik und ausreichender Erfahrung kann die Otosklerose radiologisch detektiert werden.
- Bei Komplikationen nach Stapesplastik können Ursachen aufgedeckt und die Indikationsstellung zur Reoperation unterstützt werden.

**Zitierweise**
- Kösling S, Plontke SK, Bartel S. Imaging of otosclerosis. Fortschr Röntgenstr 2020; 192: 745–753

### ABSTRACT

**Background** Otosclerosis is an important cause of hearing loss and a widespread pathology in ENT medicine. Although a high diagnostic value of CT with impact on therapy is emphasized in the literature, the disease is seldom seen in the radiological routine diagnostics due to ENT findings often being diagnostic. Radiologists detect it rather more often in cases of unclear hearing loss or cochlear implant candidates. The findings may be very subtle. They require a target search and an optimal imaging technique.
**Methods** This review article is based on a selective search of the literature in PubMed without any time frame restrictions as well as on the long clinical experience of the authors.
**Results** The paper focuses on imaging aspects of otosclerosis: current role, advice for imaging technique, characteristic imaging signs, radiological differential diagnoses and findings after stapedoplasty. Pathology, clinical signs and therapeutic options are summarized briefly.
**Conclusions** With an optimal technique and sufficient radiological experience otosclerosis can be correctly diagnosed by imaging in a high percentage of cases. Radiology plays the key role in the diagnosis of retrofenestral otosclerosis. It can provide valuable information for the management of complications after stapedotomy.

This document was downloaded for personal use only. Unauthorized distribution is strictly prohibited.

## Einleitung

Die Otosklerose ist die häufigste Osteodystrophie des Schläfenbeins und die einzige Knochenumbauerkrankung, die herdförmig nur das Os petrosum befällt. Sie ist eine wichtige Ursache für Schwerhörigkeit. Die histologische Prävalenz liegt bei ca. 2,5 % (bis 10 %), die klinische ist deutlich geringer mit 0,3 %–0,4 % bei Kaukasiern und nur 0,03 %–0,1 % unter der afrikanischen und asiatischen Bevölkerung [1]. Die Erkrankung manifestiert sich in der Regel in der 3.–4. Lebensdekade und in 70 %–85 % bilateral [1]. Bei Kindern ist sie sehr selten [2]. Eine familiäre Häufung wird beobachtet; Frauen sind etwa doppelt so häufig betroffen wie Männer [1].

Obwohl die Otosklerose ein verbreitetes Krankheitsbild in der HNO-Heilkunde ist, begegnet sie Radiologen selten; dann häufiger bei der Abklärung unklarer Schwerhörigkeit oder in der präoperativen Cochlea-Implantat (CI)-Diagnostik bzw. postoperativ bei Komplikationen. Weniger häufig wird gezielt nach Hinweisen für eine Otosklerose gefragt. Methode der Wahl für den Nachweis von Otoskleroseherden sind Röntgenschnittbildverfahren. Die Befunde können sehr subtil sein und bedürfen einer gezielten Suche sowie einer optimalen Untersuchungstechnik.

In diesem Beitrag soll der Leser über das Krankheitsbild der Otosklerose informiert werden. Das Hauptaugenmerk liegt dabei auf dem gegenwärtigen Stellenwert der Bildgebung, bildmorphologischen Zeichen und bildgebenden Befunden nach Stapesplastik.

## Ätiologie und Histopathogenese

Die Ätiologie der Otosklerose ist weitestgehend ungeklärt. Folgende Modelle werden diskutiert: genetische Ursachen (am ehesten autosomal-dominanter Erbgang), Autoimmungenese, Zytokine des Knochenstoffwechsels, Maserninfektion, Hormone, Umwelteinflüsse [3, 4].

Aus histologischen Untersuchungen ist bekannt, dass es bei der Otosklerose zu fokalen, sich in Stadien vollziehenden Veränderungen des knöchernen Labyrinths kommt. Dabei unterscheidet man 4 Stadien:

- Stadium I: entzündlich bedingte Resorption von Strähnenknochen der Labyrinthkapsel durch Osteoklasten
- Stadium II: Ersatz durch spongiös vaskulären Geflechtknochen (otospongiotische Phase)
- Stadium III: osteoklastärer Abbau des Geflechtknochens, Ersatz durch kompakten Lamellenknochen (otosklerotische Phase)
- Stadium IV: Sistieren der Umbauprozesse, wobei aktive Resorption und Rekalzifizierung oft nebeneinander vorliegen [5]

## Symptome und HNO-ärztliche Befunde

Das Hauptsymptom der Otosklerose ist eine 1- oder beidseitige progrediente Schallleitungsschwerhörigkeit (SLS), verursacht durch Herde am ovalen Fenster, die zu einer Stapesfixation mit mechanischer Fehlfunktion des versteiften Ringbandes führen [1, 3, 4]. Damit verbunden sind die typischen Ergebnisse bei der Testung mit der Stimmgabel (Rinne negativ, Weber lateralisiert in das Ohr mit stärkerer SLS) und der ausgefallene Stapediusreflex im erkrankten Ohr. Der Hammergriff ist gut beweglich (Prüfung mit der pneumatischen Ohrlupe) und das Mittelohr ist gut belüftet (Prüfung mit dem Tympanogramm). Regelhaft liegt bei der Otosklerose eine leere Anamnese bezüglich Mittelohrentzündungen vor.

Otoskopisch zeigt sich nicht selten eine umschriebene, durch das Trommelfell durchscheinende Rötung am Promontorium (Schwartze-Zeichen), hervorgerufen durch hypervaskularisierte Otoskleroseherde [3].

In der Mehrheit der Fälle tritt Tinnitus auf [5]. Vestibuläre Symptome sind seltener und werden als ungerichteter kurzfristiger Schwindel beschrieben [3, 5].

Auch eine kombinierte Schwerhörigkeit, resultierend aus einem cochleären Einbezug, oder in bis zu 10 % eine reine Schallempfindungsschwerhörigkeit (SES) bei isolierter Kapselotosklerose werden beobachtet [6, 7]. In Schläfenbeinpräparaten sind isolierte Kapselsklerosen ohne Stapesfixation jedoch äußerst selten gefunden worden [8]. Ein typisches Phänomen ist die Carhart-Senke, ein Abfall der Knochenleitungsschwelle von 15 dB im Reintonaudiogramm bei 1,5–2 kHz [3, 6, 9].

Zur Entstehung einer SES bei Otosklerose existieren verschiedene Hypothesen. Histologisch wurde nachgewiesen, dass ein Einbezug der Cochleawand in aktive Otosklerosefokusse mit Kollagenablagerungen im Ligamentum spirale (Hyalinisierung) und einer Atrophie der angrenzenden Stria vascularis assoziiert war [10–14], durch beide Veränderungen ist eine SES erklärbar. Andere Hypothesen gehen von einer Schädigung der Haarzellen durch zytotoxische Enzyme, inflammatorische Zytokin-Mediatoren, oxidativen Stress und reaktive Sauerstoffspezies aus. Es ist möglich, dass diese Moleküle in die Endolymphe gelangen, die Haarzellfunktion beeinträchtigen und dadurch eine SES verursachen [4, 15]. Diese Hypothese wird durch den Nachweis von Antioxidantien im Serum von Otosklerosepatienten unterstützt [16].

Die Symptome und Untersuchungsbefunde sind nicht eindeutig pathognomonisch. Zu den klinischen Differenzialdiagnosen zählen postentzündliche Gehörknöchelchenfixierungen (Tympanosklerose) oder -arrosionen, traumatische Ossikelluxationen, ein kongenitales Cholesteatom, Mittelohrfehlbildungen, der Morbus Paget, die Osteogenesis imperfecta (die beiden Letzteren sind sehr selten), die Pseudo-SLS beim Dehiszenz-Syndrom des oberen Bogengangs oder bei einer Raumforderung im Innenohr sowie die scheinbare SLS bei unzureichender Vertäubung in der Reintonaudiometrie (detaillierte Übersicht in [3]).

## Therapie

Bis jetzt gibt es keine kausale Therapie der Otosklerose. Die Spannweite der Therapieoptionen reicht von audiologischen Verlaufskontrollen, konventionellen Hörgeräten, der operativen Standardtherapie in Form der Stapesplastik bis hin zu implantierbaren Hörgeräten sowie Cochlea-Implantaten [17].

Bei der Stapesplastik wird der Stapesoberbau entfernt, die Stapesfußplatte perforiert (Stapedotomie) und in diese Perforation eine Stapesprothese eingesetzt, welche über eine Öse oder einen Clip am langen Ambossschenkel befestigt wird [17]. Obschon in

This document was downloaded for personal use only. Unauthorized distribution is strictly prohibited.

etwa 90 % der Operationen mit einer Hörverbesserung zu rechnen ist [18, 19] und sich ein bestehender Tinnitus nach der Operation reduziert [20], ist ein ca. 1 %iges Ertaubungsrisiko zu berücksichtigen [18, 19].

Medikamentöse Therapieansätze bestehen möglicherweise in der Verwendung von Bisphosphonaten der 3. Generation, wodurch ein Voranschreiten der Otosklerose verhindert werden soll [21]. Dies gehört jedoch nicht zur Standardtherapie. Aktive Mittelohrimplantate können in Spezialfällen insbesondere bei mittel- bis hochgradiger Schwerhörigkeit indiziert sein. Bei fortgeschrittener Otosklerose mit hochgradiger, an Taubheit grenzender Schwerhörigkeit besteht die Indikation für ein Cochlea-Implantat [3, 22, 23].

## Bildgebende Diagnostik

### Gegenwärtiger Stellenwert

Obwohl der Nachweis Otosklerose-bedingter Läsionen bereits durch polytomografische Untersuchungen gelang [24, 25] und heute wesentlich genauer auch sehr kleine Läsionen durch moderne Röntgenschnittbildverfahren darstellbar sind [26–29], werden Patienten bei typischer klinischer Otosklerosekonstellation oft ohne Bildgebung operiert. Liegt eine kombinierte oder SES vor, erfolgt eine Anforderung zur Bildgebung nicht selten unter der Angabe „unklare Schwerhörigkeit". Wird unter dieser Fragestellung die MRT als erstes oder einziges Verfahren durchgeführt, können bezüglich der Otosklerose falsch negative Befunde resultieren. Die bildgebende Diagnose einer Otosklerose erfordert ein Röntgenschnittbildverfahren [26–29]. Liegen andere, die „unklare Schwerhörigkeit" verursachende Mittelohrpathologien vor, können sie ebenfalls durch Röntgenschnittbildverfahren sicher detektiert werden [26–29]. Dudau et al. [29] schlussfolgern nach einer retrospektiven Analyse von 259 CT-Untersuchungen, durchgeführt an Patienten mit klinisch vermuteter Otosklerose, dass die CT eine wertvolle Hilfe für das Management von Otosklerosepatienten ist. Sie ermittelten einen positiven Vorhersagewert der CT für die Diagnose Otosklerose von 100 %, eine relevante alternative Diagnose in 33 % der Fälle und einen Einfluss des CT-Befundes auf die Indikation zur Stapesplastik in 45 % der Fälle. In dieser Studie erfolgte die Bildanalyse durch in der Schläfenbeindiagnostik versierte Radiologen. Die CT-Untersuchungstechnik war optimal. Aus der Sicht der Autoren werden in der Routinediagnostik, nicht zuletzt mitbedingt durch eine suboptimale Untersuchungstechnik, insbesondere sehr subtile Herde in der Fissula ante fenestram nicht selten übersehen.

Nach Einsetzen einer Stapesprothese ist der Hörerfolg sofort prüfbar. Ist er gegeben, erfolgt in Deutschland keine postoperative Lagedokumentation. Tritt während der Hospitalisierungsphase ein progredienter Abfall der Innenohrfunktion auf, wird häufig revidiert, unabhängig vom Ergebnis der Bildgebung, falls sie überhaupt durchgeführt wird [30, 31]. Bei einem späteren erneuten Hörverlust oder vestibulären Symptomen kann die Bildgebung in einem hohen Prozentsatz die Ursache darstellen und somit die Patientenberatung und Indikation zur Reoperation unterstützen [30, 32–34], bei der ein höheres Ertaubungsrisiko besteht als bei der Erstoperation.

### Prinzipielles zur Untersuchungstechnik

Zum Nachweis Otosklerose-typischer Veränderungen und von postoperativen Komplikationen eignen sich die CT, die digitale Volumentomografie (DVT) und die 3D-Rotationsangiografie. Die CT wird gegenwärtig als Methode der Wahl betrachtet, da nur sie flächendeckend verfügbar ist bzw. kapazitätsmäßig zur Otosklerosediagnostik eingesetzt werden kann. Bei allen 3 Verfahren gilt es, aufgrund der bekanntlich sehr kleinen Schläfenbeinstrukturen eine optimale Ortsauflösung zu erzielen. Aus einem dünnschichtigen isotropen axialen Datensatz, bei der CT sollte die Spiral-Technik mit engst möglicher Kollimation gewählt werden, sind standardmäßig qualitativ hochwertige axiale und koronare multiplanare Rekonstruktionen (MPR) mit einer Schichtdicke von 0,3–0,6 mm anzufertigen [35]. In der prä- und postoperativen Bildgebung von Otosklerosepatienten spielt die Region des ovalen Fensters einschließlich des Stapes eine besondere Rolle. Sie kann am besten anhand von paraaxialen MPR [36] beurteilt werden, die mit hoher, aus den Rohdaten gewonnener Vergrößerung parallel zur Stapeslängsachse über eine Planung der Schnittlage auf den koronaren Bildern anzufertigen sind (▶ **Abb. 1**). Es empfiehlt sich, aus Gründen von Ortsauflösung und Strahlenhygiene bei der DVT beide Schläfenbeine getrennt zu untersuchen [37] und bei der 3D-Rotationsangiografie auf eine exakte Einblendung auf das Schläfenbein zu achten.

### Otosklerosezeichen im Röntgenschnittbild

Bildgebend kann man entsprechend der Lage der Knochenumbauherde eine fenestrale und retrofenestrale Form unterscheiden, wobei die retrofenestrale Otosklerose selten isoliert ohne fenestrale Beteiligung vorkommt und auch als Fortsetzung der fenestralen Form betrachtet wird [26, 38]. Von den histologisch beschriebenen Stadien ist die otospongiotische Phase durch Areale verminderter Knochendichte (demineralisierte Zonen) gekennzeichnet und am einfachsten zu detektieren. Im otosklerotischen Stadium und bei Sistieren der Umbauprozesse sind die Fokusse wieder dichter und schlechter gegen normalen Knochen in der Umgebung abgrenzbar. Ein Nebeneinander von otospongiotischen und otosklerotischen Anteilen wird auch bildgebend öfter gesichtet. Die Bestimmung von Dichtewerten bei der CT-Analyse von Otoskleroseherden [39] hat sich nicht durchgesetzt.

Bei der fenestralen Otosklerose sind die Knochenumbauherde entlang der medialen Paukenhöhlenwand lokalisiert. Am weitaus häufigsten findet man sie in der Fissula ante fenestram (▶ **Abb. 2**), einem Spalt zwischen Mittel- und Innenohr, der vor dem ovalen Fenster liegt und in der Embryonalzeit mit fibrokartilaginärem Gewebe angefüllt ist. Weniger häufig liegen Plaques am Promontorium, dem runden Fenster (▶ **Abb. 3**) und am tympanalen Fazialiskanal vor.

Mit Fortschreiten der Erkrankung wird die gesamte Fußplatte befallen, die nach langjährigem Verlauf manchmal stark verdickt (▶ **Abb. 2d**) ist. Die Kenntnis einer verdickten Stapesfußplatte ist hilfreich für die Stapesplastik. In der Rekalzifizierungsphase können sich knöcherne Vorwölbungen ins Vestibulum bilden

This document was downloaded for personal use only. Unauthorized distribution is strictly prohibited.

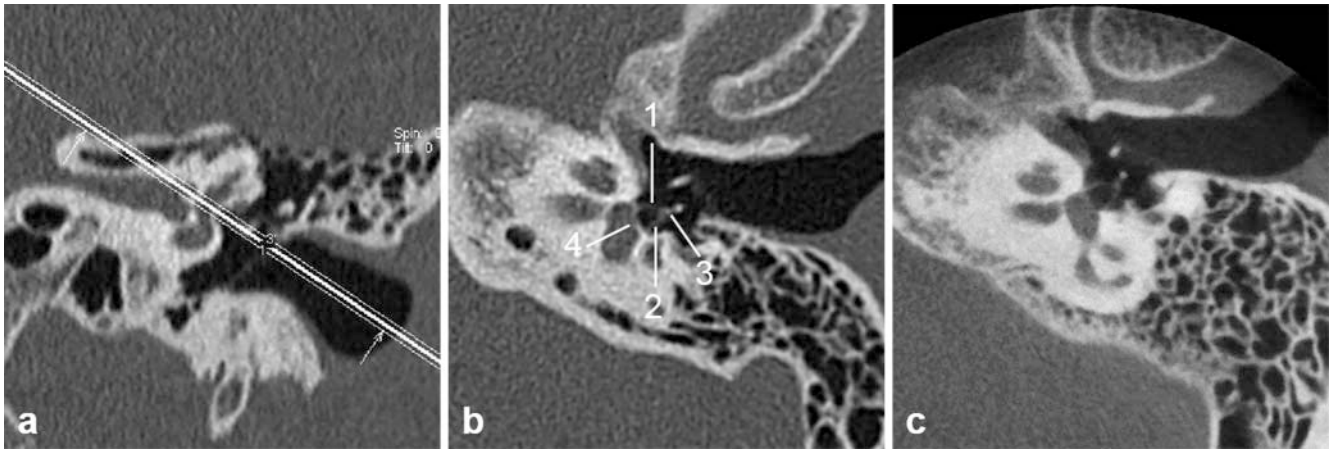


▶ **Abb. 1** Normalanatomie der ovalen Fensterregion. **a** Schichtplatzierung im koronaren CT-Bild. **b** Paraaxiales CT-Bild. **c** Paraaxiales DVT-Bild. Vom Stapes sind alle Bestandteile gut erfasst: Vorderer (1) und hinterer Schenkel (2) und Köpfchen (3), die als Stapesoberbau bezeichnet werden, sowie die hauchdünne Fußplatte (4) im ovalen Fenster.

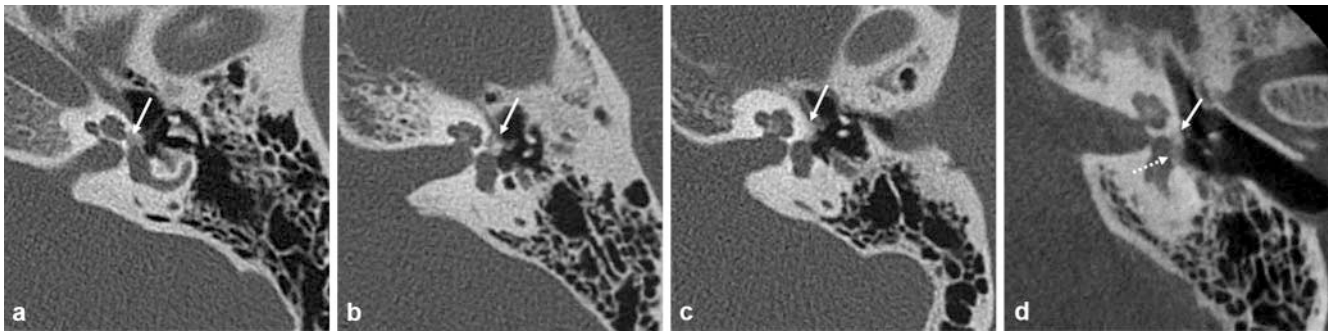


▶ **Abb. 2** Fenestrale Otosklerose mit Plaques in der Fissula ante fenestram (Pfeile). Gute Erkennbarkeit in der otospongiotischen **a** bzw. gemischten otospongiotisch-otosklerotischen Phase **b**. Schwierigere Detektion in der otosklerotischen Phase **c, d**. In **d** Übergriff auf die Stapesfußplatte, die stark verdickt ist (gepunkteter Pfeil) – bei Zustand nach Stapesprothesen-Entfernung fehlt der Stapesoberbau. **a–c** CT axial, d DVT paraaxial.

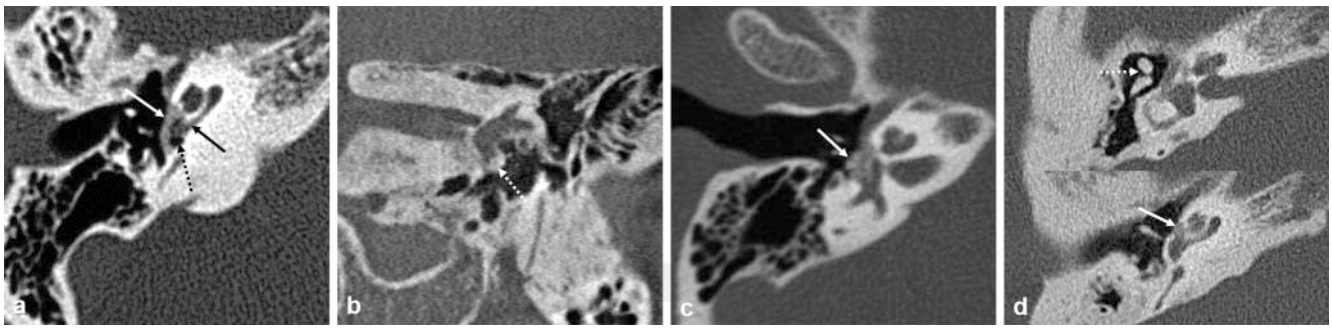


▶ **Abb. 3** Fenestrale Otosklerose. **a** Plaque am Promontorium (weißer Pfeil), die basale Schneckenwindung kontaktierend (schwarzer Pfeil) und auf das runde Fenster (gepunkteter Pfeil) übergreifend. **b** Verschluss des runden Fensters durch einen otosklerotischen Plaque (Pfeil). **c** Großer otosklerotischer Plaque (Pfeil) mit Vorwölben ins und Einengen des Vestibulums sowie Verschluss des ovalen Fensters. **d** Inkudomalleoläre Separation (gepunkteter Pfeil) infolge Otosklerose – Plaque am Promontorium (Pfeil) mit Kontakt zur basalen Schneckenwindung in einer kaudaleren Schicht erkennbar. **a, d** CT axial, **b** DVT koronar, **c** CT paraaxial.

(▶ **Abb. 3c**), die dieses dann einengen. Die Fenster, sehr selten auch der Stapes, können auch komplett verknöchert sein (▶ **Abb. 3b, c**). Falls ein CI eingesetzt werden soll, muss ein knöchern verschlossenes rundes Fenster als Einführungshindernis für den Elektrodenträger beseitigt oder umgangen werden.

Ein wenig bekanntes Phänomen ist die inkudomalleoläre Separation infolge einer Otosklerose (▶ **Abb. 3d**) [26]. Aufgrund der engen Lagebeziehung kontaktieren Herde am Promontorium oft die basale Schneckenwindung, sodass dann streng genommen eine gemischt fenestrale-retrofenestrale Form vorliegt (▶ **Abb. 3a, d**).



This document was downloaded for personal use only. Unauthorized distribution is strictly prohibited.

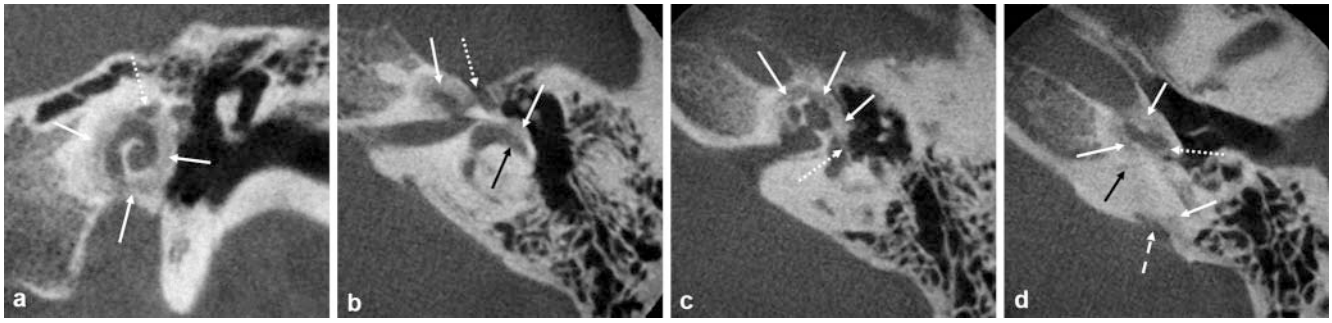


▶ **Abb. 4** Gemischte fenestral-retrofenestrale Otosklerose mit fleckigen und bandförmigen Knochenumbauzonen (weiße Pfeile) im knöchernen Labyrinth und entlang der medialen Paukenhöhlenwand. **a** Doppelringzeichen um die Cochlea. **a, b** Es besteht Kontakt zum Fazialiskanal (gepunktete Pfeile) und anterioren Bogengang (schwarzer Pfeil). **c** Einbezug der Stapesfußplatte (gepunkteter Pfeil). **d** Verschluss des runden Fensters (gepunkteter Pfeil), Kontakt zum Aqueductus cochleae (schwarzer Pfeil; beinhaltet Ductus perilymphaticus) und Aqueductus vestibuli (gestrichelter Pfeil; beinhaltet Ductus endolymphaticus). **a** DVT koronar, **b–d** DVT axial.

Ein retrofenestraler Befall (▶ **Abb. 4**) kommt wesentlich häufiger durch ein Voranschreiten der fenestralen Otosklerose mit Übergreifen auf den das häutige Labyrinth umgebenden Knochen vor als als isolierte Manifestation (▶ **Abb. 5**). Es finden sich je nach Erkrankungsphase mehr oder weniger dichtegeminderte fleckige oder bandförmige Plaques im Os petrosum. Die Cochlea kann dabei eine doppelringförmige Erscheinung (Valvassori-Zeichen) aufweisen (▶ **Abb. 4a**). Die Otoskleroseherde können an alle Strukturen des häutigen Labyrinths (Schnecke, Vestibulum, Bogengänge, Ductus endo- und perilymphaticus), den Fazialiskanal oder inneren Gehörgang heranreichen, aber auch isoliert im Knochen liegen.

Trotz des heute hohen Standes der Röntgenschnittbildtechnologie können falsch negative Befund im sklerotischen Stadium der fenestralen Otosklerose nicht komplett ausgeschlossen werden, wenn keine Konturunregelmäßigkeiten vorliegen [40].

Neben der Einteilung in eine fenestrale und retrofenestrale Otosklerose werden in bildgebenden Studien diverse Grading-Systeme in Abhängigkeit von Herdlokalisationen, -dichte und -ausdehnung vorgeschlagen [41–43], wobei keines bisher als allgemein anerkannt gilt.

## Otosklerosehinweis im MRT-Bild

Während der aktiven Phase reichern die oben beschriebenen Otoskleroseherde Kontrastmittel an [44, 45] (▶ **Abb. 6**), was nur auf dünnschichtigen (≤ 2 mm) kontrastgestützten T1-gewichteten oder FLAIR-Sequenzen auffällt. Noch schwieriger und nur teilweise sind die Herde als intermediäre Fokusse im knöchernen Labyrinth auf den nativen T1w-Sequenzen erkennbar. Werden die Befunde erkannt, sollte zur Diagnoseerhärtung ein Röntgenschnittbildverfahren durchgeführt werden. Ist die KM-Anreicherung gering oder sind die Plaques sehr klein, wird in der Routinediagnostik nach Erfahrung der Autoren in der Regel ein falsch negativer Befund erstellt. Im otosklerotischen Stadium kann die Diagnose durch die MRT nicht vermutet werden.

## Bildgebende Differenzialdiagnosen

Radiologische Differenzialdiagnosen betreffen in erster Linie andere Osteodystrophien, die jedoch keine isolierten Erkrankungen des Schläfenbeins sind, sondern dieses mitbefallen können. Aufgrund ähnlicher Knochenumbauprozesse wird die Otosklerose auch als isolierter Paget bezeichnet. Dementsprechend ähnlich ist die Bildmorphologie (▶ **Abb. 7a**). Liegt lediglich eine Röntgenschnittbilduntersuchung des Schläfenbeins vor und sind die Erkrankung bzw. das Manifestationsalter, welches beim Paget jenseits des 40. Lebensjahres liegt, nicht bekannt, kann keine Differenzierung zur retrofenestralen Otosklerose getroffen werden. Ein Mitbefall des Schläfenbeins bei der Osteogenesis imperfecta ist eine Rarität. Auch hier gleichen die Bilder der retrofenestralen Otosklerose [46]. Jedoch ist es unwahrscheinlich, dass die Diagnose zum Zeitpunkt der Bildgebung nicht bekannt ist, da die Patienten durch typische klinische Befunde auffallen. Andere Knochenumbauerkrankungen, wie die Osteopetrose und die fibröse

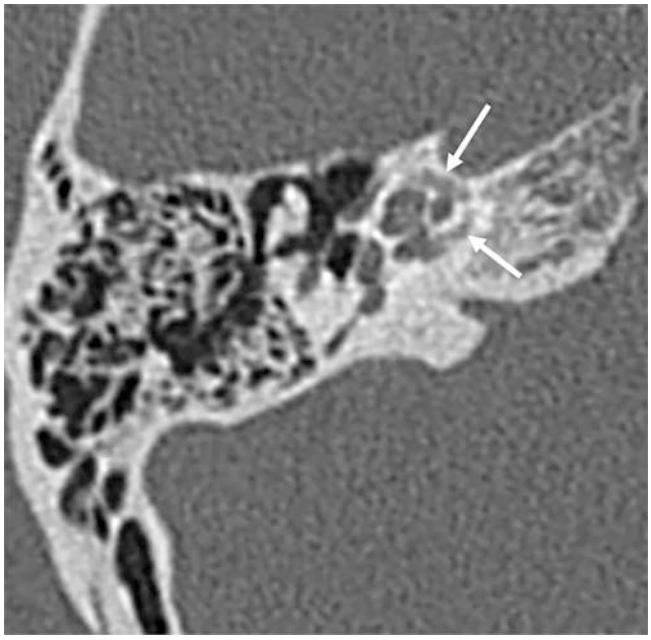

▶ **Abb. 5** Isolierte retrofenestrale Otosklerose (Kapselsklerose) mit bandförmiger pericochleärer Dichteminderung (Pfeile). Asymptomatischer Zufallsbefund bei Bildgebung wegen eines kontralateralen Cholesteatoms. CT axial.

This document was downloaded for personal use only. Unauthorized distribution is strictly prohibited.

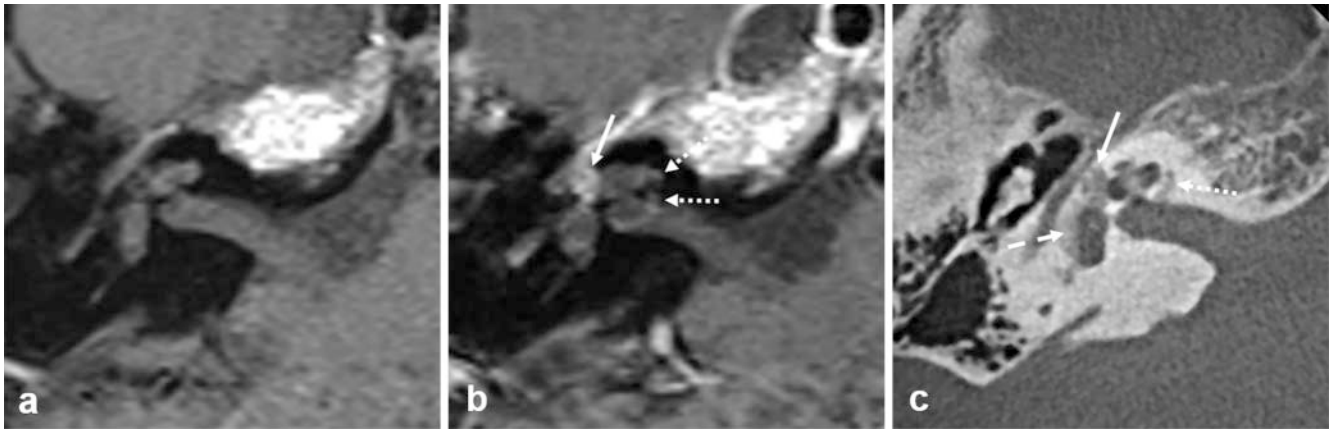


▶ **Abb. 6** Vergleich von MRT und DVT bei Otosklerose. **a, b** Im MRT reichert ein lateral an der Schnecke gelegener Herd (Pfeil) deutlich, ein weiterer, medial befindlicher (gepunktete Pfeile) sehr gering und ein dritter, am Vestibulum gelegener (gestrichelter Pfeil in **c**) nicht Kontrastmittel an. **c** Anhand des DVT ist die Diagnose eindeutig zu stellen. Die Herde weisen eine unterschiedliche Dichte auf. **a** T1-Wichtung axial, **b** T1-Wichtung KM axial, **c** DVT axial.

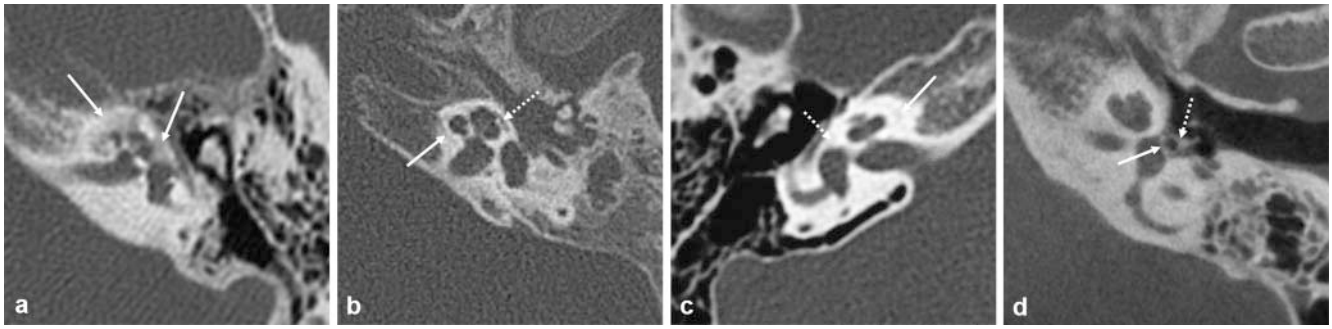


▶ **Abb. 7** Radiologische Differenzialdiagnose zur Otosklerose. **a** Retrofenestrale Knochenumbauareale (Pfeile) bei einem 64-Jährigen mit bekanntem Morbus Paget. **b** Globuli ossei (Pfeil) und „cochlear cleft" (gepunkteter Pfeil) bei einem 2-Jährigen. **c** Bei einem 11-Jährigen sind diese Veränderungen (Pfeil, gepunkteter Pfeil) nur noch andeutungsweise erkennbar. **d** Eine verdickte Stapesfußplatte (Pfeil) und ein ossifizierter Stapesoberbau (gepunkteter Pfeil) ohne sonstige Herde deuten auf eine kongenitale Stapesfixation hin. **a–c** CT axial, **d** DVT paraaxial.

Dysplasie, kommen aufgrund ihres Erscheinungsbildes im Röntgenschnittbild nicht als Differenzialdiagnose in Betracht.

Zu den bildmorphologisch relevanten Differenzialdiagnosen zählen Globuli ossei (▶ **Abb. 7b**), Normvarianten, die die Autoren bisher nur bei jüngeren Kindern beobachtet haben. Es handelt sich um Reste embryonalen Knorpels, die bei Lage in der Fissula ante fenestram auch als „cochlear cleft" [47] bezeichnet werden und offensichtlich später ossifizieren (▶ **Abb. 7c**). Sie werden zwischen 32 % und 40 % in der pädiatrischen Population unter 10 Jahren [47, 48] gesichtet.

Die kongenitale Stapesfixation kann anhand klinischer Befunde nicht von der fenestralen Otosklerose differenziert werden und konnte früher auch mittels CT nicht nachgewiesen werden. Durch die Weiterentwicklung der Röntgenschnittbildtechnologie gelingt es zunehmend bei Anfertigung paraaxialer Rekonstruktionen eine verdickte Stapesfußplatte, manchmal auch einen ossifizierten Stapesoberbau als bildmorphologisches Korrelat zu visualisieren (▶ **Abb. 7d**). Wichtig ist, dass Otosklerose-typische dichtegeminderte Areale fehlen.

Erkrankungen, die Osteolysen verursachen, die hydroptische Ohrerkrankung und Fehlbildungen zeichnen sich durch eine differente Bildmorphologie aus und sind somit keine radiologischen Differenzialdiagnosen. In einer kürzlich erschienenen Studie wurde gezeigt, dass ein endolymphatischer Hydrops häufig bei fortgeschrittener Otosklerose vorkommt [49].

## Bildgebung nach Stapesplastik

Heute verwendete Prothesen bestehen in der Regel aus Titan und weisen deutlich weniger Metallauslöschungsartefakte auf als die früher u. a. eingesetzten Goldprothesen. Vereinfacht dargestellt bestehen Stapesprothesen aus einem Piston und einer Öse oder einem Clip [17]. Die verschiedenen Arten unterscheiden sich vor allem im Ösen-Design, was bildgebend nicht differenzierbar ist. Radiologisch gilt es in erster Linie, anhand von Röntgenschnittbildverfahren die Prothesenlage einzuschätzen. Zur exakten Beurteilung sind achsengerechte Rekonstruktionen erforderlich, in Detailfragen können manchmal dünnschichtige MIP weiterhelfen.

Bei korrekter Lage befindet sich die Stapesprothese im hinteren Drittel des ovalen Fensters und überragt die Fensterebene nicht wesentlich in Richtung Vestibulum (▶ **Abb. 8a, b**) [30–34]. Im Mittelohr ist sie zumeist am langen Ambossschenkel befestigt.



This document was downloaded for personal use only. Unauthorized distribution is strictly prohibited.

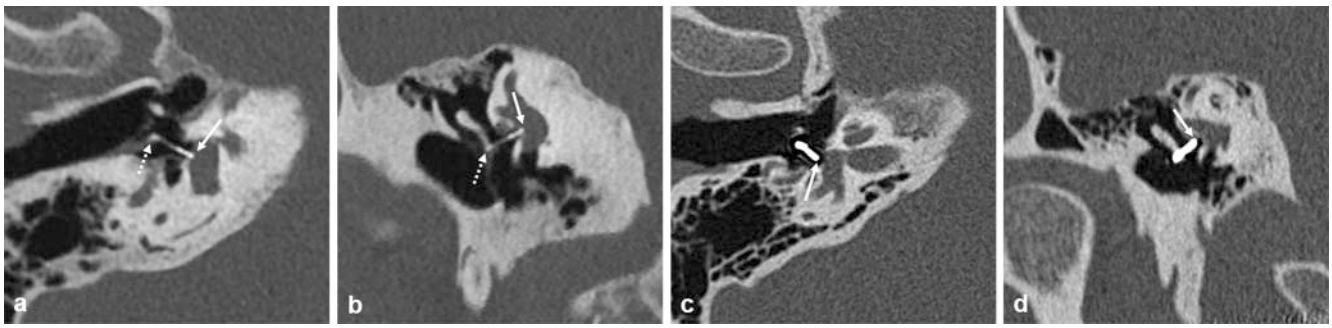


▶ **Abb. 8** Zustand nach Stapesplastik. **a, b** Regelrechte Prothesenposition: Sitz im hinteren Drittel, der Piston überragt die ovale Fensterebene nicht wesentlich (Pfeile), die Öse ist am langen Ambossschenkel befestigt (gepunktete Pfeile). **c, d** Geringe Dislokation in die Paukenhöhle – zwischen Stabende (Pfeile) und der Stapesfußplatte im ovalen Fenster klafft eine Lücke. Im axialen Bild umgeben die Prothese zarte Metallartefakte. **a, c** CT paraaxial, **b, d** CT koronar.

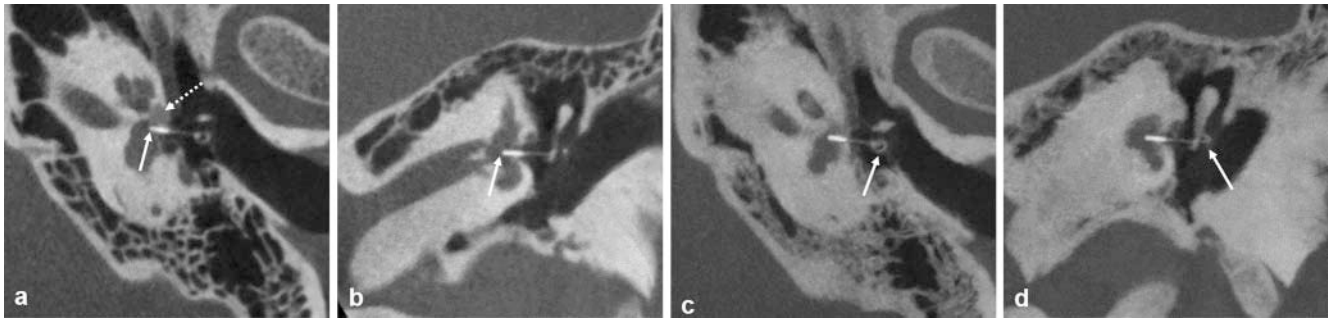


▶ **Abb. 9** Zustand nach Stapesplastik. Prothesendislokation ins Vestibulum. **a, b** Dezentrale Position und zu tiefes Eintauchen des Pistons ins Vestibulum (Pfeile). Otospongiotischer Plaque in der Fissula ante fenestram (gepunkteter Pfeil). **c, d** Lockerung der Prothesenverankerung am langen Ambossschenkel (Pfeile). **a** DVT paraaxial, **b** DVT koronar, **c** DVT MIP paraaxial, **d** DVT MIP koronar.

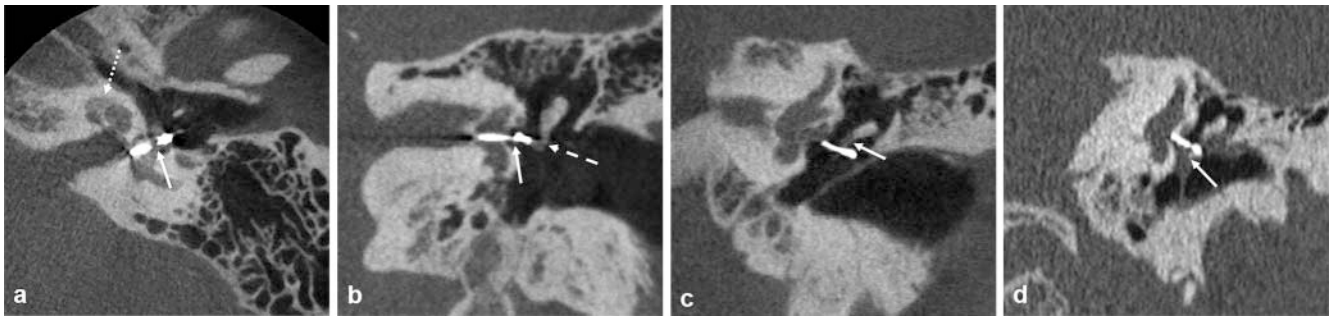


▶ **Abb. 10** Zustand nach Stapesplastik. **a, b** Tiefe Dislokation ins Vestibulum, Prothesenbruch (Pfeile); die Öse ist nicht mehr am langen Ambossschenkel (gestrichelter Pfeil) befestigt. Otospongiotischer Plaque an der Schnecke (gepunkteter Pfeil). **c** Deutliche Prothesendislokation in die Paukenhöhle bei Ambossnekrose (Pfeil). **d** Regelrechte Prothesenposition. Die Prothese und das eingezogene Trommelfell sind durch eine fokale Verschattung verbunden (Pfeil), bei der von einer Narbenplatte auszugehen ist. **a** DVT paraaxial, **b, c** DVT koronar, **d** CT koronar.

Die häufigste Komplikation nach Stapesplastik ist die Prothesendislokation, welche meistens mit einer akut einsetzenden Funktionsstörung einhergeht. Bei Dislokation in die Paukenhöhle (▶ **Abb. 8c, d**) besteht dann eine mehr oder weniger große Lücke zwischen dem Prothesenende und der Stapesfußplatte, wodurch keine Schallübertragung auf die Innenohrflüssigkeit stattfindet und der Patient unter einem erneuten Hörverlust leidet. Bei Dislokationen ins Vestibulum (▶ **Abb. 9**) steht meistens Schwindel im Vordergrund. Zum Teil können auch auslösende Faktoren für Prothesendislokationen aufgedeckt werden, wie eine Lockerung der Verankerung am langen Ambossschenkel (▶ **Abb. 9c, d**), ein Prothesenbruch (▶ **Abb. 10a, b**) oder eine Ambossschenkelnekrose als Spätkomplikation (▶ **Abb. 10c**). Bei Letzterer liegt ein hauchdünner Ambossschenkel vor. Ist die Prothese von flächigen oder strangförmigen Verschattungen umgeben, die zum Trommelfell ziehen, welches eingezogen wirkt, kann man von Narben (▶ **Abb. 10d**) ausgehen.

Zu den seltenen Komplikationen zählen die Perilymphfistel und Ausbildung von Granulationen. Als indirekte Zeichen für eine Perilymphfistel findet man zum Teil Luft im Vestibulum (in kurzem



This document was downloaded for personal use only. Unauthorized distribution is strictly prohibited.

Abstand zur OP nicht wertbar, da Luft intraoperativ eingedrungen und noch nicht resorbiert sein kann [31]) und/oder einen Flüssigkeitsspiegel im Sinus tympani.

Liegen im Röntgenschnittbild bei Komplikationsverdacht keine der beschriebenen Hinweise vor, empfiehlt es sich ein Schläfenbein-MRT durchzuführen, da Granulationen nur so sicher eingeordnet werden können [30]. Sie zeichnen sich durch eine kräftige KM-Anreichung aus. In extrem seltenen Fällen können sie sich über das Innenohr/den inneren Gehörgang bis nach intrakraniell ausdehnen.

## Zusammenfassung

Im Vergleich zum HNO-Arzt begegnet die Otosklerose dem Radiologen selten. Die wesentlich häufigere fenestrale Form geht mit einer typischen klinischen Konstellation einher, wo die Bildgebung zur Bestätigung der Diagnose als nicht notwendig angesehen wird. Bei dieser Form können die bildmorphologischen Veränderungen sehr diskret ausgeprägt sein. Zu ihrer Detektion sind eine optimale Röntgenschnittbildtechnik und gezielte Suche notwendig. Anderes verhält es sich bei gemischten Formen und der sehr seltenen isolierten retrofenestralen Otosklerose. Hier kommt dem Radiologen die entscheidende Rolle bei der Erhebung der korrekten Diagnose zu. Nach einer Stapesplastik kann der Radiologe bei Komplikationsverdacht Hinweise zur Ursache liefern und eine wertvolle Hilfe für die Indikationsstellung zur Reoperation sein.

### Interessenkonflikt

Die Autorinnen/Autoren geben an, dass kein Interessenkonflikt besteht.

### Literatur

[1] Karosi T, Szekanecz Z, Sziklai I. Otosclerosis: an autoimmune disease? Autoimmun Rev 2009; 9: 95–101

[2] Declau F, Van Spaendonck M, Timmermans JP et al. Prevalence of otosclerosis in an unselected series of temporal bones. Otol Neurotol 2001; 22: 596–602

[3] Metasch ML, Plontke SK, Zirkler J et al. Diagnostik and operative Therapie der Otosklerose. Teil1: Grundlagen, Diagnostik und Differentialdiagnostik. Laryngo-Rhino-Otol 2018; 97: 563–578

[4] Rudic M, Keogh I, Wagner R et al. The pathophysiology of otosclerosis: review of current research. Hear Res 2015; 330: 51–56

[5] Strutz J. Otosklerose. In: Strutz J, Mann W, Arndt O, (eds) Praxis der HNO-Heilkunde, Kopf- und Halschirurgie. Stuttgart: Thieme; 2010: 282–284

[6] Foster MF, Backous DD. Clinical evaluation of the patient with otosclerosis. Otolaryngol Clin N Am 2018; 51: 319–326

[7] Browning GG, Gatehouse S. Sensorineural hearing loss in stapedial otosclerosis. Ann Otol Rhinol Laryngol 1984; 93: 13–16

[8] Schuknecht HF. Cochlear otosclerosis. An intractable absurdity. J Laryngol Otol 1983; 8: 81–83

[9] Carhart R. Clinical application of bone conduction audiometry. Archives of Otolaryngology 1950; 51: 798–808

[10] Kwok OT, Nadol JB Jr. Correlation of otosclerotic foci and degenerative changes in the organ of Corti and spiral ganglion. Am J Otolaryngol 1989; 10: 1–12

[11] Parahy C, Linthicum FH Jr. Otosclerosis: relationship of spiral ligament hyalinization to sensorineural hearing loss. Laryngoscope 1983; 93: 717–720

[12] Lindsay JR, Beal DD. Sensorineural deafness in otosclerosis. Observations on histopathology. Ann Otol Rhinol Laryngol 1966; 75: 436–457

[13] Elonka DR, Applebaum EL. Otosclerotic involvement of the cochlea: a histologic and audiologic study. Otolaryngol Head Neck Surg 1981; 89: 343–351

[14] Doherty JK, Linthicum FH Jr. Spiral ligament and stria vascularis changes in cochlear otosclerosis: effect on hearing level. Otol Neurotol 2004; 25: 457–464

[15] Babcock TA, Liu XZ. Otosclerosis. From genetics to molecular biology. Otolaryngol Clin N Am 2018; 51: 305–318

[16] Baysal E, Gulsen S, Aytac I et al. Oxidative stress in otosclerosis. Redox Rep Commun Free Radic Res 2017; 22: 235–239

[17] Plontke SK, Metasch ML, Zirkler J et al. Diagnostik und operative Therapie der Otosklerose. Teil II: Operative Therapie. Laryngorhinootologie 2018; 97: 717–734

[18] Antonelli PJ. Prevention and management of complications in otosclerosis surgery. Otolaryngol Clin North Am 2018; 51: 453–462

[19] Cheng HCS, Agrawal SK, Parnes LS. Stapedectomy versus stapedotomy. Otolaryngol Clin North Am 2018; 51: 375–392

[20] Ayache D, Earally F, Elbaz P. Characteristics and Postoperative Course of Tinnitus in Otosclerosis. Otol Neurotol 2003; 24: 48

[21] de Penido NO, de Vicente AO. Medical Management of Otosclerosis. Otolaryngol Clin North Am 2018; 51: 441–452

[22] Rahne T, Plontke SK. Apparative Therapie bei kombiniertem Hörverlust. HNO 2016; 64: 91–100

[23] Beutner D, Delb W, Frenzel H et al. Leitlinie „Implantierbare Hörgeräte" – Kurzversion: S2k-Leitlinie der Arbeitsgemeinschaft Deutschsprachiger Audiologen, Neurootologen und Otologen (ADANO), der Deutschen Gesellschaft für Hals-Nasen-Ohren-Heilkunde, Kopf- und Hals-Chirurgie (DGHNO) unter Mitarbeit der Deutschen Gesellschaft für Audiologie (DGA), der Deutschen Gesellschaft für Phoniatrie und Pädaudiologie (DGPP) und von Patientenvertretern. HNO 2018; 66: 654–659

[24] Freeman J. Progressive sensorineural hearing loss and cochlear otosclerosis: A prospective study. Laryngoscope 1979; 89: 1487–1521

[25] Forqueer BD, Seehy JL. Cochlear otosclerosis: a review of audiometric findings in 150 cases. Am J Otol 1987; 8: 1–4

[26] Purohit B, Hermans R, Op de Beeck K. Imaging in otosclerosis: A pictorial review. Insights Imaging 2014; 5: 245–252

[27] Kösling S, Hoffmann K. Otosklerose. In: Kösling S, Bootz F, (eds). Bildgebung HNO-Heilkunde. Berlin, Heidelberg: Springer; 2015: 122–125

[28] Lemmerling M. Otosclerosis. In: Lemmerling M, De Foer B, (eds). Temporal Bone Imaging. Berlin, Heidelberg: Springer; 2015: 89–96

[29] Dudau C, Salim F, Jiang D et al. Diagnostic efficacy and therapeutic impact of computed tomography in the evaluation of clinically suspected otosclerosis. Eur Radiol 2017; 27: 1195–1201

[30] Kösling S, Bootz F. CT and MRI after middle ear surgery. Europ J Radiol 2001; 40: 113–118

[31] Kösling S, Brandt S, Bloching M et al. Indikationen für die HR-CT nach erfolgter Stapedotomie in der frühen postoperativen Phase. Fortschr Röntgenstr 2004; 176: 1122–1126

[32] Woldag K, Kösling S, Meister EF et al. Diagnosis in the presence of persistent vertigo after stapes surgery. Laryngo-Rhino-Otologie 1995; 74: 403–407

[33] Kösling S, Woldag K, Meister EF et al. Stellenwert der Computertomografie bei persistierenden Gleichgewichtsstörungen nach dem Einsatz von Stapesplastiken. Fortschr Röntgenstr 1995; 162: 3–6

This document was downloaded for personal use only. Unauthorized distribution is strictly prohibited.

[34] Kösling S, Woldag K, Meister EF et al. Value of computed tomography in patients with persistent vertigo after stapes surgery. Invest Radiol 1995; 30: 712–715

[35] Arbeitsgemeinschaft Kopf-Hals-Diagnostik der Deutschen Röntgengesellschaft. CT- und MRT-Protokolle. www.drg.de

[36] Henrot P, Iochum S, Batch T et al. Current multiplanar imaging of the stapes. Am J Neuroradiol 2005; 26: 2128–2133

[37] Knörgen M, Brandt S, Kösling S. Qualitätsvergleich digitaler 3D-fähiger Röntgenanlagen bei HNO-Fragestellungen am Schläfenbein und den Nasennebenhöhlen. Fortschr Röntgenstr 2012; 184: 1153–1160

[38] Valvassori GE. Imaging of otosclerosis. Otolaryngol Clin North Am 1993; 26: 359–371

[39] Kawase S, Naganawa S, Sone M et al. Relationship between CT densitometry with a slice thickness of 0.5 mm and audiometry in otosclerosis. Eur Radiol 2006; 16: 1367–1373

[40] Naumann IC, Porcellini B, Fisch U. Otosclerosis: incidence of positive findings on high resolution computed tompography and their correlation to audiological test data. Ann Otol Rhinol Laryngol 2005; 114: 709–716

[41] Shin YJ, Fraysse B, Deguine O et al. Sensorineural hearing loss and otosclerosis: a clinical and radiological survey of 437 cases. Acta Otolaryngol 2001; 121: 200–204

[42] Marshall AH, Fanning N, Symons S et al. Cochlear implantation in cochlear otosclerosis. Laryngoscope 2005; 115: 1728–1733

[43] Lee TC, Aviv RI, Chen JM et al. CT grading of otosclerosis. Am J Neuroradiol 2009; 30: 1435–1439

[44] Stimmer H, Arnold W, Schwaiger M et al. Magnetic resonance imaging and high-resolution computed tomography in the otospongiotic phase of otosclerosis. J Otorhinolaryngol Relat Spec 2002; 64: 451–453

[45] Goh JPN, Chan LL, Tan TY. MRI of cochlear otosclerosis. Br J Radiol 2002; 75: 502–505

[46] Ziyeh S, Berger R, Reisner K. MRI-visible pericochlear lesions in osteogenesis imperfect type I. Europ Radiol 2000; 10: 1675–1677

[47] Chadwell JB, Halsted MJ, Choo DI et al. The cochlear cleft. Am J Neuroradiol 2004; 25: 21–24

[48] Pekkola J, Pitkäranta A, Jappel A et al. Localized pericochlear hypoattenuating foci at temporal-bone thin-section CT in pediatric patients: nonpathologic differential diagnostic entity. Radiology 2004; 230: 88–92

[49] Wang F, Yoshida T, Sugimoto S et al. Clinical features of ears with otosclerosis and endolymphatic hydrops. Otol Neurotol 2019; 40: 441–445

This document was downloaded for personal use only. Unauthorized distribution is strictly prohibited.