

# Das Schädel-Hirn-Trauma: Wann konservativ, wann operativ therapieren?

Veit Rohde, Dorothee Mielke

## Einleitung

Ein Schädel-Hirn-Trauma (SHT) ist sehr häufig. Die Inzidenz beträgt in Europa und Nordamerika mehr als 1000 Fälle pro 100 000 Einwohner pro Jahr [1]. Trotz zahlreicher Maßnahmen, die insbesondere den Straßenverkehr zunehmend sicherer gemacht haben, wird eine weitere Steigerung der Inzidenz prognostiziert. Diese Prognose basiert auf der zunehmenden Zahl älterer Mitbürger, die bei fragilerem Gehirn insbesondere durch Stürze gefährdet sind. Die in der höheren Altersgruppe aus kardialen und zerebralen Gründen häufige Einnahme von Thrombozytenaggregationshemmern und Antikoagulanzen akzentuiert die Problematik.

Insbesondere schwere SHTs sind mit einer erheblichen Morbidität und Mortalität verknüpft. Ein korrektes Management am Unfallort und in der Frühphase nach Hospitalisierung hat hierbei einen positiven prognostischen Einfluss. Daher sind für jeden Arzt/jede Ärztin, der/die in die ärztliche Notfallversorgung involviert ist, Kenntnisse über das Management eines SHTs unabdingbar. In diesem Übersichtsartikel soll insbesondere die Behandlung des Schädel-Hirn-traumatisierten Patienten im Krankenhaus und die Entscheidungsfindung zum konservativen Vorgehen resp. zur operativen Versorgung dargestellt werden.

## Anamnese und klinische Untersuchung

Die Glasgow-Coma-Skala (GCS) und der sich aus dieser zu errechnende Summenwert ist Grundlage für die Beurteilung der Schwere des SHTs und damit Basis für initiale Managemententscheidungen sowohl am Unfallort als auch im Krankenhaus [2]. Hierbei wird bei einem Skalenwert von 3–8 von einem schweren SHT gesprochen; diese Patienten sind komatös. Bei einem Skalenwert von 9–12 liegt ein moderates und bei einem Skalenwert von 13–15 ein leichtes SHT vor. Somit muss bei einem bewiesenen oder vermuteten SHT zur Beurteilung der Traumaschwere der GCS-Wert zwingend bei der Erstversorgung am Unfallort bestimmt werden. Zudem wird bei nicht komatösen Patienten die Dauer einer etwaigen Bewusstlosigkeit erfragt. Eigen- oder fremdanamnestisch sollten zudem Informationen über den Unfallhergang erhoben werden.

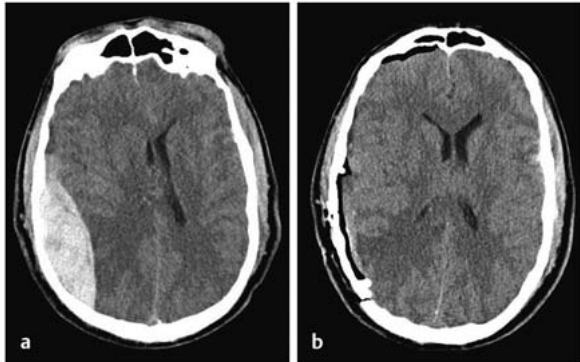
Im Krankenhaus ermöglicht eine nochmalige Bestimmung des GCS-Werts die Erfassung einer etwaigen Dynamik der durch das SHT ausgelösten pathophysiologischen Prozesse. Ergänzt wird dies durch die Inspektion des Kopfes zur Erfassung äußerlich sichtbarer Traumafolgen. Eine palpatorische Exploration tieferer Kopfwunden unter sterilen Kautelen zur Detektion von Impressionsfrakturen der Kalotte sollte allerdings nicht erfolgen, da ein negativer Tastbefund keinen ausschließenden Charakter hat und ein positiver Tastbefund keine Quantifizierung des Ausmaßes und damit der Therapiebedürftigkeit erlaubt. Komplettiert wird die körperliche Untersuchung beim komatösen Patienten durch die Beurteilung der Pupillenweite. Bilateral weite Pupillen geben einen Hinweis auf eine Hirnstammschädigung, meist als Folge eines deutlich erhöhten intrakraniellen Drucks (ICP) mit tentorieller Einklemmung. Eine einseitig weite Pupille kann eine direkte Schädigung des Auges oder des N. oculomotorius, aber auch eine Kompression des N. oculomotorius im Rahmen einer Herniation temporaler Hirnanteile in den Tentoriumschlitz bei raumforderndem Hämatom anzeigen. Eine erweiterte neurologische Untersuchung bei nicht komatösen Patienten ist möglich, allerdings von untergeordneter Bedeutung im Rahmen der frühen Krankenhausversorgung.

## Bildgebung

Bei allen Patienten mit einem moderaten bis schweren SHT sowie bei Patienten mit einem milden SHT, bei denen der Unfallmechanismus und die Inspektion des Kopfes Hinweise auf eine umschriebene, aber tiefe Schädigung geben (z. B. Hammerschlag, Messerstich), ist eine Bildgebung mittels kranialer Computertomografie (CCT) unabdingbar [2]. Auf die Durchführung einer Röntgenaufnahme des Schädels hingegen sollte heutzutage verzichtet werden. Das CCT erlaubt sowohl die Visualisierung der meisten intrakraniellen Traumafolgen (Epiduralhämatom, Subduralhämatom, intrazerebrales Hämatom/Kontusionsblutung, traumatische Subarachnoidalblutung, Hirnödeme) als auch der knöchernen Strukturen (Kalottenfraktur, Schädelbasisfraktur). Lediglich umschriebene, nichtsdestotrotz prognostisch außerordentlich relevante Läsionen des Hirnstamms und des Corpus callosum als Ausdruck eines diffusen axonalen Schadens entziehen sich oft der Darstellung im CCT. Diese Läsionen sind aller-

**FALLBEISPIEL**

Der 43-jährige Patient stürzte in alkoholisiertem Zustand. Zum Zeitpunkt der Aufnahme war er komatös mit einer Anisokorie rechts größer links (► **Abb. 1**).



► **Abb. 1** a Die sofort angefertigte Computertomografie (CT) zeigt ein ausgedehntes rechts-parietales Epiduralhämatom mit deutlicher Kompression des Ventrikelsystems und Mittellinienverlagerung. b Das postoperative CT lässt die vollständige Entfernung des Epiduralhämatoms sowie die Wiederentfaltung der Seitenventrikel erkennen. Entsprechend der bildgebend dokumentierten guten Druckentlastung bildete sich die Anisokorie im postoperativen Verlauf zurück.

dings nicht operationsbedürftig. Somit erlaubt die CCT-Untersuchung die unmittelbare Entscheidungsfindung, ob sich das SHT konservativ behandeln lässt oder ob eine Operation erforderlich ist.

### Sofortige Operation

Eine klare Operationsindikation besteht bei raumfordernden epiduralen und akuten subduralen Hämatomen. Verursacht wird ein Epiduralhämatom durch eine Verletzung der A. meningea media infolge einer temporalen bis temporobasalen Schädelfraktur, durch eine Verletzung eines der großen Sinus (Sinus sagittalis superior, transversus, sigmoideus) oder durch Austritt venösen Bluts aus der Diploe nach Kalottenfraktur. Grundsätzlich gilt, dass diese Operation mit höchster Dringlichkeit durchgeführt wird, um eine lebensbedrohliche Einklemmung des primär intakten Gehirns durch das sich bei nicht versorgter Blutungsquelle weiter expandierende Hämatom zu verhindern. Hierbei wird über eine Kraniotomie im Bereich der maximalen Hämatomdicke das meist schon geclottete Blut entfernt, gefolgt von der Koagulation der A. meningea media resp. der Nahtversorgung des Sinusrisses. Epidurale Frakturhämatome bedürfen nach Hämatomevakuierung meist keiner blutstillenden Maßnahme. Mit Re-Implantation des Knochendeckels wird die Operation beendet. Die Prognose ist vergleichsweise günstig. Ein akutes Subduralhämatom entsteht durch eine Verletzung

von Arterien im Bereich der Hirnoberfläche. Auch hier muss der operative Eingriff ohne Zeitverzug erfolgen. Wie bei dem Epiduralhämatom erfolgt eine Kraniotomie im Bereich der maximalen Hämatomdicke. Nach Duraeröffnung wird das Hämatom evakuiert. Sofern keine Hirnschwellung den Subduralraum obstruiert, werden in diesem Drainagen platziert, die einige Tage belassen werden. Die Re-Implantation des Knochendeckels bei deutlicher Hirnschwellung wird ebenso kontrovers diskutiert wie die direkte dekompressive Hemikraniektomie [3]. Die Prognose des akuten Subduralhämatoms ist deutlich schlechter als die des Epiduralhämatoms, bedingt durch die primäre Einbeziehung des Hirnparenchyms in den Pathomechanismus.

Eine akute Operationsindikation besteht ebenfalls bei einer imprimierten Kalottenfraktur, sofern hierbei das Imprimat die Kalottendicke überschreitet. Operationsziele sind die Imprimathebung und die Rekonstruktion der Kalotte. Insbesondere umschriebene Impressionsfrakturen mit fehlender oder geringer Hirnbeteiligung haben eine außerordentlich gute Prognose.

### Konservative Therapie

Patienten mit moderaten und milden SHTs bedürfen im Regelfall weder einer operativen noch einer konservativen Therapie. Im Fokus steht bei diesen Patienten die zeitnahe Erfassung von Komplikationen infolge des Traumas. Bei leichtem SHT können die Patienten nach Hause entlassen werden, sofern die in ► **Tab. 1** aufgeführten Faktoren nicht vorliegen und zu Hause eine reliable Überwachung durch Angehörige, die hinsichtlich potenzieller Warnzeichen einer klinischen Verschlechterung instruiert worden waren, für die Dauer von 24 Stunden gewährleistet ist. Ist einer der Faktoren positiv, ist eine 24-stündige Überwachung im Krankenhaus erforderlich [4]. Eine längere, allerdings in der Dauer nicht klar definierte Krankenhausüberwachung ist bei moderaten SHTs notwendig.

Bei einem schweren SHT ohne operationsbedürftigen Befund ist meist ein Hirnödem Korrelat des charakterisierenden Komas. Eine Intubation, sofern nicht bereits während der Erstversorgung erfolgt, und eine nachfolgende Beatmung sind zwingend erforderlich. Die hierzu oft erforderliche Sedierung verhindert die aussagekräftige neurologische Untersuchung und damit die Erfassung einer weiteren neurologischen Verschlechterung durch Zunahme des Hirnödems oder durch Entstehung resp. Größenzunahme von Kontusionsblutungen. Daher ist Konsens, dass in dieser Situation ein Monitoring des ICP zu erfolgen hat [5]. Spätestens ab einem ICP-Wert von 22 mmHg ist eine Therapie erforderlich, um einen Anstieg der Mortalität zu verhindern [5]. Die Standardtherapie eines erhöhten ICP besteht aus einer 15–30°-Oberkörper-Hochlagerung, einer milden Hyperventilation

► **Tab. 1** Faktoren, die die Entlassung eines Patienten mit mildem Schädel-Hirn-Trauma (SHT) nach Hause ausschließen [4].

Alter > 60 Jahre
GCS < 14 bei initialer Beurteilung oder GCS < 15 2 h nach Trauma
Bewusstseinsverlust
fokales neurologisches Defizit
vermutetes offenes SHT oder vermutete Impressionsfraktur (Unfallmechanismus!)
Zeichen einer Schädelbasisfraktur
Antikoagulanzieneinnahme
GCS = Glasgow Coma Skala

und einer antiödematösen Therapie meist mit Mannitol [6]. Ziel ist die Gewährleistung eines ausreichenden zerebralen Perfusionsdrucks (CPP). Der CPP ist der Differenzwert von mittlerem arteriellem Blutdruck (MAP) und ICP und sollte zwischen 60 und 70 mmHg betragen [5]. Sollte der MAP zu niedrig zur Gewährleistung eines ausreichenden CPP sein, ist eine Katecholamintherapie erforderlich.

## Sekundäre Operation

Ist der ICP trotz adäquater konservativer Therapie schlecht beherrschbar, hat eine neuerliche CCT-Untersuchung zu erfolgen, um die sekundäre Entstehung oder Größenzunahme initial nicht operationsbedürftiger intrakranieller Blutungen, zumeist Kontusionsblutungen, oder eine weitere Zunahme des Hirnödems zu detektieren. Bei einem raumfordernden Hämatom ist die operative Entfernung indiziert. Handelt es sich um eine Kontusionsblutung, wird diese nach Kraniotomie, Duraeröffnung und Kortikotomie in Abhängigkeit von der Konsistenz abgesaugt oder mit Fasszangen entfernt. Danach wird der Knochendeckel re-implantiert. Die Operationsstrategie von sekundären und primären epi- und subduralen Hämatomen ist identisch.

Findet sich in der CCT-Untersuchung eine Intensivierung des Hirnödems, sollte zur Senkung des ICP die Drainage von Liquor über eine externe Ventrikeldrainage erwogen werden, sofern dies nicht bereits über die zur Hirndruckmessung gelegte intraventriculäre Drucksonde geschieht [5]. Bleibt trotz Ausreizen der konservativen Therapie und Liquordrainage der ICP dauerhaft über 25 mmHg, besteht die Indikation zur dekompressiven Hemikraniektomie [7]. Hierbei wird die Kalotte einseitig zwischen Kranz- und Lambdanaht in anteroposteriorer Ausrichtung und zwischen Sagittalnaht und Temporobasis in medialateraler Ausrichtung entfernt, gefolgt von einer einfachen Durotomie oder einer Duraerweiterungsplastik [8]. Die dekompressive Hemikraniektomie erlaubt die Halbierung der Mortalität.

## Zusammenfassung

Die adäquate Versorgung eines SHTs erfordert Kenntnisse in der raschen Einschätzung der Traumaschwere durch Verwendung der GCS. Während leichte und moderate SHTs durchaus in Kliniken ohne neurochirurgische Verfügbarkeit therapiert werden können, erfordert die Komplexität des schweren SHTs die Versorgung in Einrichtungen mit durchgehender neurochirurgischer Expertise. Die initiale Bildgebung bei allen Patienten mit schwerem sowie moderatem und, einzelfallabhängig, bei Patienten mit leichtem SHT ist die CCT, welche die sofortige Entscheidung zwischen primär operativer oder primär konservativer Therapie erlaubt. Internationale Richtlinien existieren sowohl für die operative als auch die konservative Therapie des schweren SHTs. Eine leitlinienkonforme Therapie optimiert die Prognose der Schädel-Hirn-traumatisierten Patienten.

## Interessenkonflikt

Die Autorinnen/Autoren geben an, dass kein Interessenkonflikt besteht.

## Autorinnen/Autoren



### Veit Rohde

Prof. Dr., Direktor, Klinik und Poliklinik für Neurochirurgie, Universitätsmedizin Göttingen



### Dorothee Mielke

Prof. Dr., Leitende Oberärztin, Klinik und Poliklinik für Neurochirurgie, Universitätsmedizin Göttingen

## Korrespondenzadresse

### Prof. Dr. Veit Rohde

Klinik und Poliklinik für Neurochirurgie  
Universitätsmedizin Göttingen  
Robert-Koch-Straße 40  
37085 Göttingen  
Tel.: 05 51/396-60 33  
Fax: 05 51/3987 94  
weit.rohde@med.uni-goettingen.de

## Literatur

---

- [1] Dewan MC, Rattani A, Gupta S et al. Estimating the global incidence of traumatic brain injury. *J Neurosurg* 2019; 130: 1080–1097
- [2] Geeraerts T, Velly L, Abdennour L et al. Management of severe traumatic brain injury (first 24 hours). *Anaesth Crit Care Pain Med* 2018; 37: 171–186
- [3] Clark DJ, Kolas AG, Corteen EA et al. Community consultation in emergency neurotrauma research: results from a pre-protocol survey. *Acta Neurochir (Wien)* 2013; 155: 1329–1334
- [4] Levin HS, Diaz-Arrastia RR. Diagnosis, prognosis, and clinical management of mild traumatic brain injury. *Lancet Neurol* 2015; 14: 506–517
- [5] Carney N, Totten AM, O'Reilly C et al. Guidelines for the management of severe traumatic brain injury, fourth edition. *Neurosurgery* 2017; 80: 6–15
- [6] Firsching R, Rickels E, Mauer UM et al. Leitlinie Schädel-Hirn-Trauma im Erwachsenenalter. Im Internet: [https://www.awmf.org/uploads/tx\\_szleitlinien/008-001I\\_S2e\\_Schaedelhirntrauma\\_SHT\\_Erwachsene\\_2016-06.pdf](https://www.awmf.org/uploads/tx_szleitlinien/008-001I_S2e_Schaedelhirntrauma_SHT_Erwachsene_2016-06.pdf); Stand: 01.11.2019
- [7] Hutchinson PJ, Kolas AG, Timofeev IS et al. Trial of decompressive craniectomy for traumatic intracranial hypertension. *N Engl J Med* 2016; 375: 1119–1130
- [8] Moringlane RB, Keric N, Freimann FB et al. Efficacy and safety of durotomy after decompressive hemicraniectomy in traumatic brain injury. *Neurosurg Rev* 2017; 40: 655–661

## Bibliografie

---

DOI <https://doi.org/10.1055/a-1038-0018>  
online publiziert 17.02.2020 | OP-JOURNAL 2020; 36: 37–40  
© Georg Thieme Verlag KG Stuttgart · New York  
ISSN 0178-1715