

SL-Fusion – keine Alternative zur Behandlung der chronischen skapholunären Dissoziation

SL fusion – no alternative for the treatment of chronic scapholunate dissociation

Autoren

Wiebke Petersen, Fabian Medved, Hans-Eberhard Schaller, Adrien Daigeler, Manuel Held

Institute

BG Unfallklinik Tübingen Klinik für Hand-, Plastische, Rekonstruktive und Verbrennungschirurgie

Schlüsselwörter

Skapholunäre Dissoziation, skapholunäre Fusion, SL-Fusion

Key words

Scapholunate dissociation, scapholunate fusion, SL fusion

eingereicht 18.07.2018

akzeptiert 12.01.2019

Bibliografie

DOI <https://doi.org/10.1055/a-0836-2618>

Handchir Mikrochir Plast Chir 2019; 51: 27–31

© Georg Thieme Verlag KG Stuttgart · New York

ISSN 0722-1819

Korrespondenzadresse

Dr. med. Wiebke Petersen

BG Unfallklinik Tübingen Klinik für Hand-, Plastische, Rekonstruktive und Verbrennungschirurgie

Schnarrenbergstraße 95

72076 Tübingen

Tel.: 070716060

E-Mail: wpetersen@bgu-tuebingen.de

ZUSAMMENFASSUNG

Einleitung Die Behandlung der chronischen skapholunären Dissoziation (SLD) ist derzeit nicht einheitlich und stellt nach wie vor eine große Herausforderung dar. Sowohl die primäre Bandnaht als auch häufig angewandte ligamentäre Rekonstruktionsverfahren können keine dauerhaft stabile Verbindung zwischen Kahnbein und Mondbein schaffen. Aus diesem Grund wird in der vorliegenden Studie die Wertigkeit einer knöchernen Verbindung als eine Therapieoption zur Behandlung der chronischen SLD evaluiert.

Ziel Ziel dieser retrospektiven Untersuchung war die radiologische und klinische Evaluation von Patienten mit skapholunärer Fusion bei chronischer SLD.

Patienten und Methoden 10 Patienten mit skapholunärer (SL-) Fusion mit Interposition eines kortikospongiösen

Beckenkammspans und Herbert-Schrauben-Osteosynthese bei symptomatischer, chronischer SLD konnten im Rahmen einer retrospektiven Studie nach durchschnittlich 7,6 Jahren nachuntersucht werden. Erfasst wurden die Beweglichkeit, die grobe Kraft, die Schmerzen, der DASH-, Krimmer- und modifizierte Mayo Wrist Score (MMWS) sowie das radiologische Ergebnis und die Patientenzufriedenheit.

Ergebnisse Eine primäre knöcherne Heilung wurde in 4 der 10 Fälle erzielt. Bei 2 weiteren Patienten kam es nach einer Revisionsoperation zur knöchern konsolidierten SL-Fusion, einmal allerdings unter Einbezug des Kapitatum in die Teilfusion. 2 Patienten entwickelten eine straffe Pseudarthrose. In 2 Fällen zeigte sich wiederhin eine skapholunäre Dissoziation, was einmal einer mediokarpalen Teilversteifung, einmal einer Handgelenksdenervation bedurfte. Alle Patienten wiesen bei der Nachuntersuchung eine radiokarpale Arthrose auf. Angesichts der radiologischen Ergebnisse waren die klinischen Ergebnisse befriedigend bis gut. So berichteten 7 Patienten, sie hätten in Ruhe keine Schmerzen. Beim MMWS wurden 72 (40–95) Punkte, beim Krimmer-Score 78 (55–100) Punkte und beim DASH-Score 17 (0–60) Punkte erzielt.

Schlussfolgerung Trotz der befriedigenden und guten klinischen Ergebnisse der SL-Fusion kann man sie angesichts der primären Versagerquote punkto knöcherner Heilung von 60% und der Notwendigkeit zu Revisionsoperation von 40% nicht zur Behandlung der chronischen SLD empfehlen.

ABSTRACT

Introduction The treatment of chronic scapholunate dissociation (SLD) is currently uneven and still presents a major challenge. Both, the primary ligament suture and frequently applied ligament reconstruction techniques cannot provide a permanent stable connection between the scaphoid and lunate. For this reason, the present study evaluates the value of a bony compound as a treatment option for the treatment of chronic SLD.

Purpose To evaluate the radiological and clinical outcome of scapholunate fusion for chronic SLD.

Patients and methods Ten patients with a scapholunate fusion with corticocancellous iliac bone graft interposition and Herbert screw fixation for symptomatic chronic SLD were retrospectively evaluated in terms of clinical and radiological findings after a mean of 7.6 years. The examination included

range of motion, grip strength, pain, DASH, Krimmer and Modified Mayo Wrist Score (MMWS), and a radiological examination.

Results Primary bone healing was achieved in 4 out of 10 patients. In 2 patients, bone healing of the scapholunate fusion was achieved after revision surgery, in one patient by including the capitate bone in the fusion. Two patients developed fibrous nonunion. In 2 patients, the SLD persisted, requiring a four-corner fusion and wrist denervation, respectively. In all patients, degenerative changes were seen in

the radiocarpal joint at follow-up. In spite of the radiological results, the clinical results ranged from fair to good. Seven patients were pain-free at rest. The average MMWS Score was 72 (40–95), the Krimmer Score 78 (55–100), and the DASH Score 17 (0–60).

Conclusion Although the clinical results were fair to good, scapholunate fusion cannot be recommended for the treatment of chronic SLD due to a primary failure rate of 60 % regarding bone healing and a 40 % rate of revision surgery.

Einleitung

Die skapholunäre (SL-) Bandruptur gehört zu den häufigsten Bandverletzungen der Hand. Bei frischen Verletzungen des SL-Bandes ist eine Wiederherstellung durch eine primäre Bandnaht oder Bandplastik möglich und anzustreben [1]. Die Behandlung der chronischen skapholunären Dissoziation (SLD) stellt nach wie vor eine große Herausforderung dar. Es gibt weder einen einheitlichen Behandlungskonsens noch überzeugende Langzeitergebnisse. Ein Grund hierfür ist, dass es sehr oft wieder zum Auseinanderweichen von Skaphoid und Lunatum kommt. Der Gedanke, ein erneutes Auseinanderweichen von Skaphoid und Lunatum durch eine knöchernen Fusion beider Knochen zu verhindern, scheint logisch. Hoffend bei einer knöchernen Durchbauung der SL-Fusion zugleich gute klinische Ergebnisse zu erzielen, führten wir diesen Eingriff bei 10 Patienten mit symptomatischer, chronischer SLD zwischen 2008 und 2011 durch, wissend um die enttäuschenden Ergebnisse und erschreckend niedrigen Durchbauungsraten von teils unter 20 % aus den Jahren 1991, 2003 und 2004 [2–4].

Ziel dieser retrospektiven Studie war es anhand der klinischen und radiologischen Ergebnisse zu überprüfen, ob die skapholunäre Fusion nicht doch eine Berechtigung in der Behandlung der chronischen skapholunären Dissoziation hat.

Patienten und Methoden

Im Zeitraum von Juni 2008 bis Februar 2011 wurden 10 Patienten mit einer symptomatischen, chronischen SLD ohne Anzeichen einer Radiokarpalarthrose mit einer SL-Fusion behandelt. Das Durchschnittsalter der 2 Frauen und 8 Männern betrug 48 (34–61) Jahre. Das Intervall zwischen angeschuldigtem Unfall und SL-Fusion betrug im Mittel 4 (1–12) Monate mit einem Ausreißer von 18 Jahren, der nicht in die Intervallberechnung einging. Bei allen Patienten lag eine gesicherte Komplettruptur des SL-Bandes vor, teils mit statischer, teils nur mit dynamischer Instabilität. Sechsmal war das dominante Handgelenk betroffen.

Die Operation erfolgte in Plexusanästhesie. Über einen dorsalen Zugang wurden nach streckseitiger Arthrotomie die korrespondierenden Gelenkflächen von Kahnbein und Mondbein reseziert. Vom kontralateralen Beckenkamm wurde in kurzzeitiger Allgemeinnarkose ein kortikospongioser Span entnommen, entsprechend modelliert und zwischen Skaphoid und Lunatum interponiert (► **Abb. 1**). Zur Stabilisation und Kompression wurde vom Skaphoid aus eine kanülierte Herbertschraube durch den Span ins

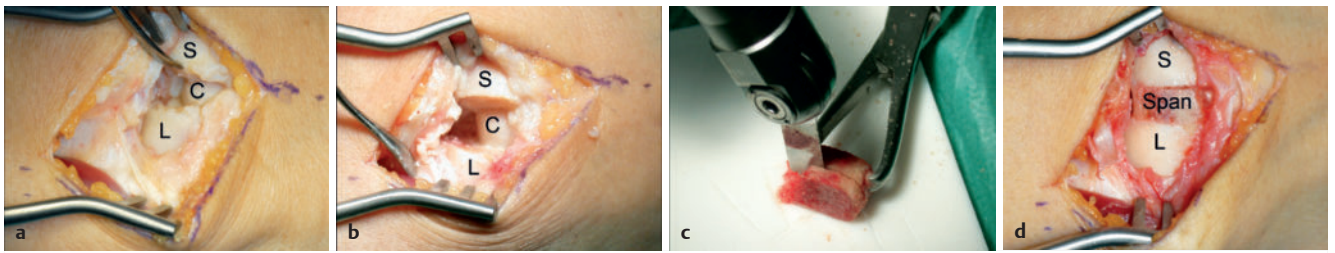
Lunatum eingebracht. Postoperativ wurde das Handgelenk zunächst in einer Unterarmgipsschiene mit Daumenlasche und nach Abschwellung in einem zirkulären Unterarmgips mit Einschluss des Daumengrundgelenkes für 12 Wochen ruhiggestellt. Die Knochenheilung wurde mittels Röntgenaufnahmen des Handgelenkes in 2 Ebenen und bei fraglicher Konsolidierung mittels Computertomographie überprüft. Nach Beendigung der Ruhigstellung erfolgte physiotherapeutische Beübung.

Die letzte Nachuntersuchung erfolgte 2017, also durchschnittlich 7,6 (6–9) Jahre postoperativ. Erfasst wurden das Schmerzniveau mittels visueller Analogskala (VAS), die Beweglichkeit, die grobe Kraft, die Patientenzufriedenheit sowie der DASH (= Disabilities of the arm, shoulder and hand)-Score. Aus den ermittelten Daten wurden der modifizierte Mayo Wrist Score (MMWS) und der Krimmer-Score errechnet. Zur Überprüfung des radiologischen Ergebnisses erfolgten Röntgenaufnahmen des betroffenen Handgelenkes in zwei Ebenen sowie Belastungsaufnahmen im Ballongriff in Radial- und Ulnarduktion. Für die Studie wurden zusätzlich die Krankenakten der Patienten und alten Röntgenaufnahmen ausgewertet.

Ergebnisse

Eine primäre knöchernen Heilung war nur in 4 der 10 Patienten erfolgt (► **Abb. 2**). Bei zwei Patienten kam es nach einer Revision zur knöchernen Heilung; einmal nach einer zusätzlichen Spongiosoplastik, einmal nach Einschluss des Kapitatum in die Teilarthrodese, sodass eine kapitotaskapholunäre Fusion resultierte. Zwei Patienten entwickelten eine straffe Pseudarthrose aus. Bei zwei Patienten kam es zum erneuten Auseinanderweichen von Skaphoid und Lunatum mit DISI-Fehlstellung. Einmal erfolgte deshalb eine mediokarpale Teilarthrodese, einmal eine Denervierung des Handgelenkes nach Wilhelm. Die Ursache sowohl für die straffen Pseudarthrosen als auch die erneuten SLD war in jeweils einem Fall eine Metallentfernung der einliegenden Herbertschraube, respektive kam es in jeweils einem Fall zu einer Schraubenlockerung. Bei allen Patienten fand sich zum Nachuntersuchungszeitpunkt eine Radiokarpalarthrose.

Die Beweglichkeit des betroffenen Handgelenkes betrug präoperativ durchschnittlich 47–0–50° (kontralateral 70–0–70°) für die Extension/Flexion, 17–0–27° (kontralateral 25–0–40°) für die Radial-/Ulnarduktion und 84–0–80° (kontralateral 90–0–90°) für die Pro-/Supination. Bei der Nachuntersuchung 2017 fand sich eine Beweglichkeit des betroffenen Handgelenkes für Extension/ Flexi-



► **Abb. 1** Intraoperativer Befund während der skapholunären Fusion über einen dorsalen Zugang. **a** Skapholunärer Spalt. **b** Resektion der Gelenkflächen. **c** Modellierung des Beckenkammspans. **d** Interposition des Spans. S = Skaphoid, L = Lunatum, C = Capitatium

on von 43–0–37° (kontralateral 50–0–60°), für Radial-/Ulnarduktion von 18–0–31° (kontralateral 25–0–35°) und für Pro-/Supination von 81–0–79° (kontralateral 85–0–85°) (► **Tab. 1**). Die grobe Kraft, gemessen mittels Manometer auf Stufe 2, betrug durchschnittlich 35,7 (24–51,7) kg und damit 89,5% der Gegenseite mit 39,9 (30–49,9) kg (► **Tab. 1**).

Dabei bestand eine enge Korrelation zwischen den radiologischen Ergebnissen und der Patientenzufriedenheit: Patienten mit knöcherner Konsolidierung waren deutlich zufriedener mit dem Operationsergebnis. Ein Patient ließ 2017 sogar am kontralateralen Handgelenk auf ausdrücklichen Wunsch eine skapholunäre Fusion durchführen, allerdings wurde die Gegenseite aufgrund des kurzen Nachuntersuchungszeitraums von 6 Monaten nicht in die Studie eingeschlossen. Die SL-Fusion konsolidierte jedoch auch hier knöchern ohne erneute SLD. Patienten mit ausbleibender knöcherner Konsolidierung und/ oder längerem Behandlungsverlauf beklagten persistierende Beschwerden sowohl in Ruhe als auch bei Belastung.

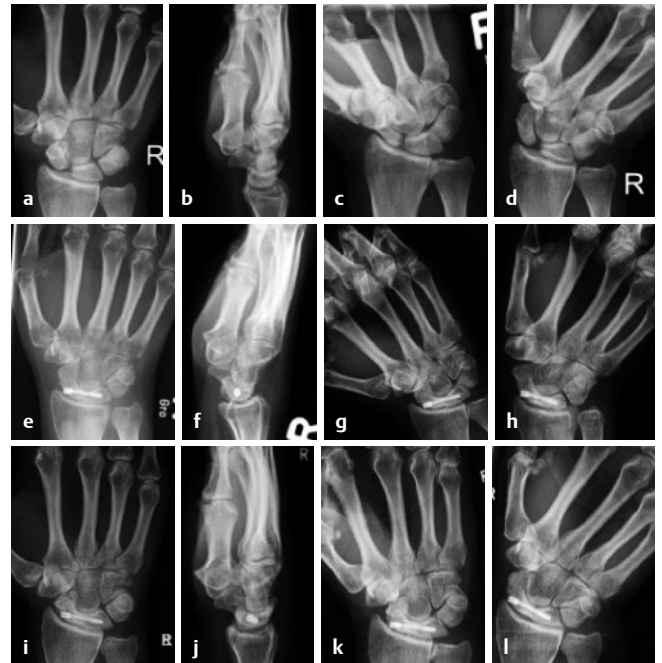
Bei der Nachuntersuchung 2017 lag das Schmerzniveau anhand der visuellen Analogskala (VAS) in Ruhe im Mittel bei 1,1 (0–6) und bei Belastung bei 3,6 (0–8) (► **Tab. 2**). Sieben Patienten hatten in Ruhe, zwei auch unter Belastung keine Schmerzen.

Die Dauer der Arbeitsunfähigkeit betrug durchschnittlich 3 (0–10) Monate. Alle Patienten kehrten in ihren zuvor ausgeübten Beruf (Büroarbeit, Polizist, Bäcker bis hin zum Lageristen) zurück.

Im MMWS wurde ein befriedigendes Ergebnis mit durchschnittlich 72 (40–95) Punkten, im Krimmer-Score ein gutes mit 78 (55–100) Punkten und im DASH-Score ein ebenfalls gutes Ergebnis mit 17 (0–60) Punkten erzielt (► **Tab. 2**).

Diskussion

Bei der operativen Versorgung der chronischen SLD geht es in erster Linie um die Verhinderung eines karpalen Kollapses. Unbehandelt kann die chronische SLD zu schmerzhaften Bewegungseinschränkungen mit dissoziativer Gefügestörung vor allem der proximalen Handwurzelreihe mit Arthrose führen was wiederum in einer Teil- oder Panarthrodese der Handwurzel münden kann. Allerdings sind die klinischen Erfahrungen mit der SL-Bandnaht im Langzeitverlauf ebenso wenig erfolgsversprechend wie ligamentäre Rekonstruktionsverfahren. Diesbezüglich häufig angewandte Verfahren wie die Kapsulodese nach Blatt [5], die Operation nach Brunelli [6] und die Osteoligamentoplastik nach Cuénod [7] oder Weiss [8] haben den Nachteil keine dauerhaft stabile Verbindung zwischen Skaphoid und Lunatum schaffen zu können [9]. Ziel der vorliegenden retro-



► **Abb. 2** Radiologische Darstellung des Handgelenkes in 2 Ebenen sowie in Radial- und Ulnarduktion prä- und postoperativ am Fallbeispiel einer knöchern konsolidierten SL-Fusion nach SLD. **a–d** 2 Monate präoperative Aufnahmen (**a** posterior anterior, **b** seitlich, **c** Radialduktion, **d** Ulnarduktion). **e–f** 3 Monate postoperative Aufnahmen (**e** posterior anterior, **f** seitlich). **g–h** 3,5 Jahre postoperative Aufnahmen (**g** Radialduktion, **h** Ulnarduktion). **i–l** 7,5 Jahre postoperative Aufnahmen bei der Nachuntersuchung 2017 (**i** posterior anterior, **j** seitlich, **k** Radialduktion, **l** Ulnarduktion).

spektiven Untersuchung war die radiologische und klinische Evaluation einer knöchernen skapholunären Fusion bei chronischer SLD.

In der Studie konnte letztlich bei 8 von 10 Patienten eine stabile knöcherne Verbindung zwischen Skaphoid und Lunatum hergestellt werden; 5mal kam es zur knöchernen Durchbauung der SL-Fusion, einmal erfolgte eine kapitotaskapholunäre Fusion und 2 Patienten entwickelten eine straffe Pseudarthrose. Eine primäre knöcherne Konsolidierung konnte trotz langer Ruhigstellung von 12 Wochen nur in 4 Fällen erreicht werden, was die schlechten Durchbauungsraten von SL-Fusionen in der Literatur bestätigt. Hom et al. [2] untersuchten in 1991 7 Patienten. Hier zeigte sich eine primäre knöcherne Heilung bei 1 Patienten, 3 Patienten hatten postoperativ keine Handgelenksschmerzen mehr. 3 weitere Patienten benötigten Reoperationen zur Schmerzreduktion. Zubairy et al.

► **Tab. 1** Prä- und postoperative Funktionsdaten des Studienkollektivs im Vergleich zwischen Patienten mit primärer, sekundärer oder ausbleibender knöcherner Konsolidierung.

	Studienkollektiv			Präoperative Bewegungsausmaße			Postoperative Bewegungsausmaße			Postoperative Kraftmessung	
	Geschlecht (m/w)	Betroffene Hand (d/nd)	Alter bei OP	Extension/ Flexion	Radial-/ Ulnaduktion	Pronation/ Supination	Extension/ Flexion	Radial-/ Ulnaduktion	Pronation/ Supination	OP Seite	Gegenseite
Primäre knöcherner Konsolidierung	m	d	40	50/55	20/10	70/60	45/35	15/35	90/75	32,4	31,2
Primäre knöcherner Konsolidierung	m	nd	60	30/40	10/30	90/90	50/20	20/30	90/80	50	44
Primäre knöcherner Konsolidierung	m	d	49	60/65	20/40	90/90	30/40	10/30	80/80	40	40
Primäre knöcherner Konsolidierung	w	d	40	70/70	30/45	90/90	50/55	20/40	85/90	27,3	34,9
Sekundäre knöcherner Konsolidierung*	w	nd	34	70/70	20/20	80/80	30/40	20/30	90/90	24	42
Sekundäre knöcherner Konsolidierung**	m	nd	40	80/80	20/30	80/80	60/50	30/40	80/90	51,7	34,6
Straffe Pseudarthrose	m	d	58	20/25	15/20	90/70	50/30	10/30	80/60	34	30
Straffe Pseudarthrose	m	d	55	30/30	10/30	90/80	50/50	20/30	80/60	34	48
Skapholunäre Dissoziation	m	d	60	30/40	15/20	80/80	30/30	20/30	70/80	30	44
Skapholunäre Dissoziation***	m	nd	44	30/30	10/30	80/80	35/20	15/15	70/85	33,9	49,9

*kapitioskapholunäre Fusion, **SL-Fusion auf der Gegenseite vor 6 Monaten, ***mediokarpale Teilversteifung

► **Tab. 2** Postoperative Schmerzdaten sowie Auflistung der MMWS, Krimmer- und DASH- Score bei Patienten mit primärer, sekundärer oder ausbleibender knöcherner Konsolidierung.

	Schmerzen (VAS)		Scores (Punkte)		
	In Ruhe	Bei Belastung	MMWS	Krimmer	DASH
Primäre knöcherner Konsolidierung	0	5	80	80	3,3
Primäre knöcherner Konsolidierung	0	5	75	80	8,3
Primäre knöcherner Konsolidierung	0	5	80	80	2,5
Primäre knöcherner Konsolidierung	0	0	75	100	0
Sekundäre knöcherner Konsolidierung*	0	3	65	70	12,5
Sekundäre knöcherner Konsolidierung**	0	1	95	95	0
Straffe Pseudarthrose	0	0	90	95	0,8
Straffe Pseudarthrose	3,5	4	70	60	43,1
Skapholunäre Dissoziation	6	8	40	55	40,8
Skapholunäre Dissoziation***	1	5	50	65	60
Mittelwert	1,1	3,6	72	78	17,1

*kapitioskapholunäre Fusion, **SL-Fusion auf der Gegenseite vor 6 Monaten, ***mediokarpale Teilversteifung

in 2003 [4] inkludierten 13 Patienten. Bei 4 Patienten konnte eine primäre knöcherner Fusion erreicht werden, 2 Patienten erhielten im Verlauf eine Handgelenksarthrodese. Pettersson et al. [3] beschrieben in 2004, dass die meisten SL-Fusionen der untersuchten 12 Patienten in straffen Pseudarthrosen ohne knöcherner Konsolidierung mündeten. Zum Nachuntersuchungszeitpunkt in 2017 war in unserer Studie bei allen Patienten eine Radiokarpalarthrose zu verzeichnen, wie auch von Zubairy et al. [4] bei einem Patienten beschrieben.

In der Tat fällt es damit schwer, an der SL-Fusion als Therapieoption bei der chronischen SLD festzuhalten, auch wenn anscheinend für ein gutes klinisches Ergebnis eine straffe Pseudarthrose ausreichend ist. Die Ergebnisse von Zubairy et al. [4] gehen mit einer hohen Patientenzufriedenheit (10/12 Patienten), wie bei Pettersson et al. [3] und auch in unserer Studie beschrieben, einher. Zudem zeigte die Studie von Zubairy et al. [4] eine postoperative Schmerzreduktion mit VAS 2 (0–6) mit 6/13 schmerzfreien Patienten. Dies konnten unsere Daten bezüglich tolerabler postoperativer Schmer-

zen vor allem in Ruhe mit VAS 1 mit 70 % schmerzfreien Patienten bestätigen. In Anbetracht des postoperativen Bewegungsumfangs der betroffenen Handgelenke wichen die Daten auseinander. Hom et al. [2] und Zubairy et al. [4] beschrieben, wie in unseren Ergebnissen, nur eine endgradig eingeschränkte Beweglichkeit der betroffenen Handgelenke postoperativ Pettersson et al. [3] dagegen, mit einer Ausnahme, eine ausgeprägte Bewegungseinschränkung für die Extension/ Flexion und Radialduktion bei verbesserter Pronation und Supination bei 7/12 Patienten. Bei einem Patienten verbesserten sich die Bewegungsausmaße in alle Richtungen. Auch die Griffstärke war in unserer Studie postoperativ gut mit 89,5 % der Gegenseite, durchschnittlich 88 % bei Hom et al. [2], 63 % bei Zubairy et al. [4] und mit einem Mittelwert von 85 % bei Pettersson et al. [3]. Weiter ergaben die Auswertungen von Pettersson et al. [3] ein Jahr postoperativ unbefriedigende Ergebnisse hinsichtlich der Wiederaufnahme der präoperativen Arbeitstätigkeit und vollschichtigen Arbeitsfähigkeit mit unter 50 % bei 5/12 Patienten. Die Dauer der Arbeitsunfähigkeit in der vorliegenden Studie dagegen betrug durchschnittlich 3 (0–10) Monate. Alle Patienten kehrten in ihren zuvor ausgeübten Beruf (Büroarbeit, Polizist, Bäcker bis hin zum Lageristen) zurück. Damit konnten die negativen Erfahrungen der bereits publizierten Erfahrungen nicht bestätigt werden.

Des Weiteren werden Operationstechniken beschrieben, die das Krankheitsbild der chronischen SLD durch karpale Teilarthrosen therapieren, wie die mediokarpale Teilarthrodese oder die STT (Scapho-trapezio-trapezoid) -Fusion. Im Jahr 2012 beschrieben Neubrech et al. [10] bei 572 Patienten mit fortgeschrittenem karpalen Kollaps 594 mediokarpale Teilarthrosen nach min. 10 (10–19) Jahren. Die Notwendigkeit von Folgeoperationen betrug 11 % aufgrund von ausbleibender knöcherner Konsolidierung (22), Hämatombildung (8), Wundinfektion (3) oder persistierenden Schmerzen (31). Bei 6,7 % wurde eine vollständige Handgelenksversteifung bei persistierenden Schmerzen (31) oder ausbleibender knöcherner Heilung (9) durchgeführt. Der DASH-Score betrug 20,4 Punkte. Die STT-Fusion wurde in 2001, ebenfalls retrospektiv, von Kalb et al. [11] bei 88 Fusionen in 87 Patienten nach durchschnittlich 3 Jahren untersucht. 7,7 % der STT-Arthrosen durchbauten nicht, 5 Patienten erhielten eine Handgelenksvollversteifung aufgrund persistierender Schmerzen und der DASH-Score betrug 29 Punkte. In beiden Studien demonstrierten die Patienten, wie in unserer Studie, eine Radiokarpalarthrose, wobei unsere Patienten präoperativ keine Arthrosen aufwiesen. Damit ist jedoch, verglichen mit allen Studien zur SL-Fusion, in beiden beschriebenen Studien eine deutlich bessere primäre Durchbauungsrate zu verzeichnen, wobei der DASH-Score in der vorliegenden Studie marginal bessere Ergebnisse bei kleinerer Fallzahl zeigt.

Schlussfolgerung

Zusammenfassend konnte in 8 von 10 Fällen eine stabile Verbindung zwischen Skaphoid und Lunatum hergestellt werden. Trotz der befriedigenden und guten klinischen Ergebnisse der SL-Fusion kann man sie jedoch angesichts der ausbleibenden primären knöchernen Konsolidierung bei 60 % der Patienten und der Notwendigkeit zu Revisionsoperation von 40 % nicht zur Behandlung der chronischen SLD empfehlen.

Interessenkonflikt

Die Autoren geben an, dass kein Interessenkonflikt besteht. Die Erstautorin ist Stipendiatin des Forschungsförderungsprogramms TÜFF der Eberhard Karls Universität Tübingen mit der Anmelde­nummer 2459-0-0.

Autorinnen/Autoren



Dr. med. Wiebke Petersen

09/2007–06/2014: Studium der Humanmedizin
06/2014: 2. Staatsexamen an der Eberhard Karls
Universität Tübingen

07/2014: Promotion an der Eberhard Karls Universität
Tübingen, Klinik für Allgemeine, Viszeral- und
Transplantationschirurgie (Ärztlicher Direktor:

Univ.-Prof. Dr. med. A. Königsrainer)

seit 06/2014 Assistenzärztin in der Klinik für Hand-, Plastische,
Rekonstruktive und Verbrennungschirurgie in der Berufsgenossen-
schaftlichen Unfallklinik Tübingen an der Eberhard Karls Universität
Tübingen (Ärztlicher Direktor: Univ.-Prof. Dr. med. A. Daigeler)

Literatur

- [1] Hahn P, Krimmer H, Prommersberger KJ et al. Die skapholunäre Dissoziation. Ergebnisse nach Bandnaht und Bandplastik. *Handchir Mikrochir Plast Chir* 1999; 31: 346–350
- [2] Hom S, Ruby LK. Attempted scapholunate arthrodesis for chronic scapholunate dissociation. *J Hand Surg [Am]* 1991; 16: 334–339
- [3] Pettersson K, Wagnsjo P. Arthrodesis for chronic static scapholunate dissociation: a prospective study in 12 patients. *Scand J Plast Reconstr Hand Surg* 2004; 38: 166–171
- [4] Zubairy AI, Jones WA. Scapholunate fusion in chronic symptomatic scapholunate instability. *J Hand Surg [Br]* 2003; 28: 311–314
- [5] Blatt G. Capsulodesis in reconstructive hand surgery. Dorsal capsulodesis for the unstable scaphoid and volar capsulodesis following excision of the distal ulna. *Hand clinics* 1987; 3: 81–102
- [6] Brunelli GA, Brunelli GR. A new surgical technique for carpal instability with scapholunate dissociation. *Surgical technology international* 1996; 5: 370–374
- [7] Cuenod P. Osteoligamentoplasty and limited dorsal capsulodesis for chronic scapholunate dissociation. *Ann Chir Main Memb Super* 1999; 18: 38–53
- [8] Petersen W, Rothenberger J, Schaller HE et al. Experiences with Osteoligamentoplasty According to Weiss for the Treatment of Scapholunate Dissociation. *J Invest Surg* 2018; 31: 313–320
- [9] Bloom HT, Freeland AE, Bowen V et al. The treatment of chronic scapholunate dissociation: an evidence-based assessment of the literature. *Orthopedics* 2003; 26: 195–203; quiz 204–195
- [10] Neubrech F, Muhldorfer-Fodor M, Pillukat T et al. Long-term results after midcarpal arthrodesis. *J Wrist Surg* 2012; 1: 123–128
- [11] Kalb K, Fuchs V, Bartelmann U et al. Erfahrungen mit der STT-Arthrodese. Eine retrospektive Auswertung. *Handchir Mikrochir Plast Chir* 2001; 33: 181–188