

# Unterlappenektomie acht Jahre nach Aspiration einer Pinnadel

## Lobectomy of Right Lower Lobe Eight Years after Foreign Body Aspiration

### Autoren

D. Herrmann<sup>1</sup>, J. Volmerig<sup>1</sup>, R. Wolf<sup>2</sup>, G. Neuhaus<sup>1</sup>, M. Schwamborn<sup>2</sup>, S. Ewig<sup>2</sup>, E. Hecker<sup>1</sup>

### Institute

- 1 Thoraxzentrum Ruhrgebiet, Klinik für Thoraxchirurgie, Evangelisches Krankenhaus, Herne
- 2 Thoraxzentrum Ruhrgebiet, Klinik für Pneumologie und Infektiologie, Evangelisches Krankenhaus, Herne

eingereicht 18.12.2018

akzeptiert 8.1.2019

### Bibliografie

DOI <https://doi.org/10.1055/a-0830-1524> |

Online-Publikation: 14.2.2019 |

Pneumologie 2019; 73: 240–243

© Georg Thieme Verlag KG Stuttgart · New York

ISSN 0934-8387

### Korrespondenzadresse

Dominik Herrmann, Hordeler Straße 7–9, 44651 Herne  
d.herrmann@evk-herne.de

### ZUSAMMENFASSUNG

Ein Patient entwickelt 8 Jahre nach Aspiration eines Fremdkörpers Hämoptysen. Die initiale Diagnostik des damals 14-Jährigen erfolgte in der Notaufnahme eines Hauses der

Basisversorgung. Von einer Bronchoskopie und einer radiologischen Diagnostik wurde in dem Fall abgesehen. Bronchoskopisch lässt sich ein Fremdkörper im rechten Unterlappenbronchus darstellen. Aufgrund der entstandenen Vernarbung waren die bronchoskopischen Versuche der Fremdkörper-Bergung frustan. Bei einer chronischen Atelektase des rechten Unterlappens und rezidivierenden bronchopulmonalen Infektionen in den letzten Jahren wurde die Indikation zur Lobektomie gestellt.

### ABSTRACT

A young man presented with haemoptysis, eight years after foreign body aspiration. The initial evaluation took place in the emergency department of a general hospital. However, neither chest x-ray nor bronchoscopy were performed. Bronchoscopy performed in our hospital revealed a foreign body in right lower lobe bronchus. Extraction failed because it was embedded in granulation tissue. The chronic atelectasis of right lower lobe and recurrent bronchopulmonary infections during the last years were the indication for lobectomy.

## Einleitung

Eine Fremdkörperaspiration betrifft in aller Regel Kinder unter 4 Jahren. Häufig wird die Aspiration nicht beobachtet, und die Kinder stellen sich mit unspezifischen Symptomen wie Husten und Giemen vor. Die Diagnosestellung wird zusätzlich dadurch erschwert, dass der Großteil dieser Kinder nicht röntgendichte Fremdkörper aspiriert. Unter diesen Umständen wird empfohlen eine Bronchoskopie durchzuführen, in der Fremdkörper mit einer sehr großen Wahrscheinlichkeit geborgen werden können.

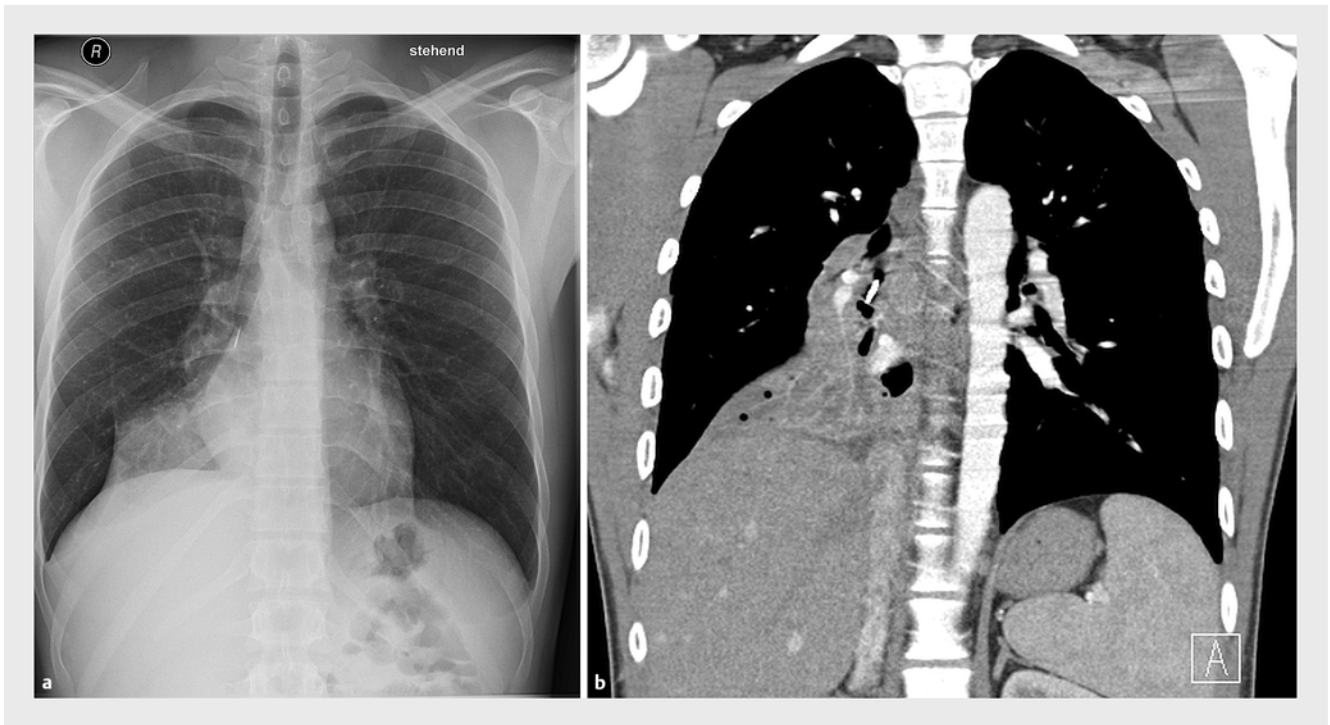
Wir stellen einen Patient vor, der mit 14 Jahren einen Fremdkörper aspiriert hat. Von einer Bronchoskopie und radiologischer Bildgebung wurde bei nur gering ausgeprägten Symptomen abgesehen.

## Anamnese

Ein 22-jähriger Mann stellte sich mit Fieber und Abgeschlagenheit in der pneumologischen Klinik unseres Thoraxzentrums vor. Der Patient berichtete von rezidivierenden Infektionen der unteren Atemwege in den letzten 12 Monaten sowie nun erstmalig aufgetretenen Hämoptysen.

Er gab an, vor 8 Jahren Poster aufgehängt und eine Nadel während der Inspiration aspiriert zu haben. Er habe daraufhin mit seiner Mutter die zentrale Notaufnahme eines Krankenhauses aufgesucht.

Nach Erhebung der Anamnese und einer klinischen Untersuchung sei lediglich eine Gastroskopie durchgeführt worden. Eine konventionelle Röntgenaufnahme des Thorax wurde nicht veranlasst. In Anbetracht einer fehlenden Symptomatik habe man von weiteren Maßnahmen abgesehen und den Patienten in die ambulante Betreuung entlassen.



► **Abb. 1** Radiologische Darstellung der Pinnadel im rechten Unterlappenbronchus mit konsekutiver Unterlappenatektase. **a** Konventionell radiologisch und **b** koronare CT-Aufnahme.

## Aufnahmebefund

Bei Aufnahme sahen wir einen 22-jährigen Mann in einem guten Allgemein- und normalen Ernährungszustand (Karnofsky Index 100%, ECOG 0, 185 cm, 77 kg, BMI 23). Er zeigte keine Dyspnoe oder Zyanose. Die Atemfrequenz lag bei 14/min.

Auskultatorisch lag rechts zentral ein leichtes Giemen vor. Die weitere körperliche Untersuchung war unauffällig.

## Befunde diagnostischer Untersuchungen

Konventionell-radiologisch konnte der Befund einer rechtsseitigen Unterlappenatektase erhoben werden. Im rechten Unterfeld präsentierte sich zentral ein röntgendichter Fremdkörper von 12 mm Länge (► **Abb. 1**). Die Ergebnisse der Blutgasanalyse und der Bodyplethysmografie sind in ► **Tab.1** zusammengefasst.

Nach Zusammenschau der anamnestischen Angaben und der vorliegenden Untersuchungsergebnisse wurde eine starre Bronchoskopie zur Fremdkörperbergung durchgeführt.

Hier zeigten sich der rechte Oberlappenbronchus und der Mittellappenbronchus unauffällig. Der Unterlappenbronchus war mit weißlichem Sekret verlegt. Nach Spülung konnten ein verengtes Unterlappenostium und die verrostete Nadel der vor 8 Jahren aspirierten Pinnadel dargestellt werden. Da der Pin von einer Narbenplatte umgeben war und die sichtbare Nadel nicht adäquat zu greifen war, verliefen die Versuche der Fremdkörperbergung mittels verschiedener Zangen frustan.

► **Tab. 1** Befunde apparativer Untersuchungen.

Blutgasanalyse			
▪ pO <sub>2</sub>	98,2 mmHg		
▪ pCO <sub>2</sub>	38,8 mmHg		
▪ pH	7,4		
Bodyplethysmografie			
▪ VCl <sub>n</sub>	5,01 l	(84%)	
▪ FEV1	3,72 l	(79%)	
▪ DLCO	98%		
Spiroergometrie			
▪ VO <sub>2</sub> max pro kg KG	31,4 ml/min/kgKG		
▪ Belastung	184 Watt (64% vom Soll nach WHO)		
Lungenperfusions-Szintigrafie			
▪ Links	60%	Oberfeld Mittelfeld Unterfeld	16% 31% 14%
▪ Rechts	40%	Oberfeld Mittelfeld Unterfeld	14% 21% 5%

Es wurde daraufhin die Indikation zur Unterlappenektomie rechts mit offener Bronchusabsetzung gestellt. Nachfolgend wurden eine Spiro-Ergometrie und eine Lungenperfusions-Szintigrafie durchgeführt (► **Tab. 1**).

CT-morphologisch imponierte die vorbeschriebene subtotale, vitale Unterlappenatektase. Des Weiteren zeigte sich eine Infektion im Sinne einer poststenotischen Pneumonie.

## Therapie und Verlauf

In der anterolateralen Thorakotomie präsentierte sich ein chronisch vernarbter und verschwiebter unterer Hilus. Der Fremdkörper war initial nicht tastbar.

Nach Mobilisation der Lunge erfolgte die Absetzung der unteren Pulmonalvene und nachfolgend die Durchtrennung des Lappenspaltes mittels Klammernahtgeräten. Nach Ligatur und Umstechung konnten die Unterlappen-Segmentarterien durchtrennt werden. Der Unterlappenbronchus wurde bis zum Mittellappenbronchus dargestellt und scharf abgesetzt. Am Absetzungsrand konnte der Fremdkörper in toto geborgen werden (► **Abb. 2**). Der Verschluss des Bronchusstumpfes erfolgte nun über nicht resorbierbare, monofile Fäden.

Die histopathologische Untersuchung des Unterlappenresektates ergab den Befund von Dysteletkaten und multifokalem Granulationsgewebe, im Sinne einer organisierenden alveolären Pneumonie.

Der weitere Verlauf des Patienten gestaltete sich komplikationslos. Fünf Tage nach dem operativen Eingriff wurde eine flexible Bronchoskopie zur Bronchusstumpfkontrolle durchgeführt. Der Bronchusstumpf imponierte reizfrei, und der Patient konnte noch am selben Tag in gutem Allgemeinzustand entlassen werden.

## Diskussion

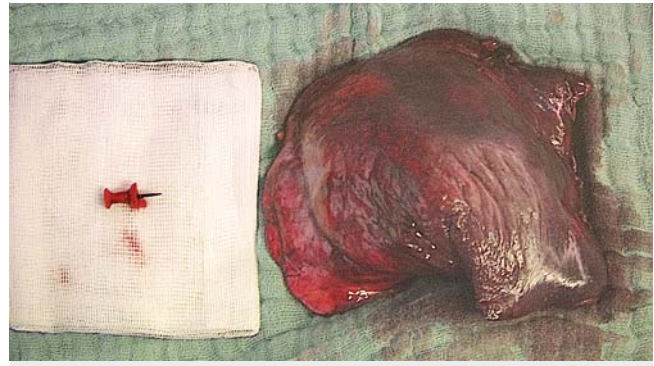
Der Großteil der Patienten, die sich mit dem Verdacht auf eine Fremdkörperaspiration vorstellen, ist unter 4 Jahre alt, und der Anteil von Kindern in einem Alter von 9–15 Jahren liegt bei nur 3,1% [1,2].

Gemäß dieser Altersverteilung obliegt die Versorgung dieser Patienten meist Pädiatern und Hals-Nasen-Ohren Ärzten [3]. Dennoch sind in Einzelfällen auch Erwachsene von einer Fremdkörperaspiration betroffen.

Insgesamt ist die Diagnosestellung kompliziert, da alle diagnostischen Säulen (Anamnese, klinische Untersuchung, radiologische Verfahren, Bronchoskopie) oft unspezifische Befunde ergeben.

Häufig sind keine direkten Zeugen der möglichen Aspiration vorhanden [4], und Symptome wie Husten, leichte Hämoptysen und Giemen können auch auf eine Pneumonie oder Asthma hindeuten.

Der Nutzen von radiologischen Verfahren ist ebenfalls umstritten, da mehr als die Hälfte der Patienten unauffällige Befunde im konventionellen Röntgen des Thorax haben [5]. Bei weiteren radiologischen Untersuchungen muss immer das Risiko der Strahlenbelastung mit dem Nutzen der Untersuchung abgewogen werden. Die Computertomografie (CT)



► **Abb. 2** Unterlappenresektat und geborgene Pinnadel.

des Thorax bringt zwar häufig einen diagnostischen Vorteil, dem stehen aber pro 330–480 Mädchen und 1090–1640 Jungen ein durch die Strahlenexposition im Rahmen der CT verursachter Tumor entgegen [6].

Wir stellen den Fall eines Patienten vor, der mit 14 Jahren einen Fremdkörper aspiriert hatte. Da der Patient in der Lage war, anamnestische Angaben zum Verlauf der Aspiration zu machen, wäre es gerechtfertigt gewesen, zumindest eine konventionelle Röntgenaufnahme durchzuführen. In der Altersklasse des Patienten sind aspirierte Fremdkörper seltener organisch als bei jüngeren Patienten und daher oft röntgendicht [7]. In unserem Fall imponierte nur der metallische Anteil röntgendicht, der aus Plastik bestehende Kopf der Pinnadel war in der Röntgenuntersuchung nicht darstellbar.

Bei einer Bronchoskopie zur Fremdkörper-Bergung nach Aspiration liegt die Erfolgsrate bei bis zu 99,7% [2]. Retrospektiv wäre es indiziert gewesen, den Patienten in einer Klinik vorzustellen, die über die entsprechende Expertise verfügt, um eine flexible Bronchoskopie durchzuführen. Die Folgen einer übersehenen Fremdkörperaspiration können neben rezidivierenden Infekten mit Hämoptysen auch zu einer Lungenresektion führen. So bestand in unserem Fall aufgrund der konsolidierenden Unterlappenatektase durch eine organisierende alveoläre Pneumonie die Indikation zur Lobektomie. Duan und Kollegen berichten von 93 Patienten, die Wochen bis Jahre nach einer Fremdkörperaspiration behandelt wurden und bei denen 12-mal die Indikation zur Lobektomie und 4-mal die Indikation zur Pneumonektomie bestand [8]. Diese operativen Eingriffe gehen im weiteren Verlauf auch mit dem entsprechenden Risiko einher, eine Operations-assoziierte Komplikation zu entwickeln [9].

### FAZIT FÜR DIE PRAXIS

- Bei allen Patienten, bei denen der Verdacht auf eine Fremdkörperaspiration vorliegt, sollte eine konventionelle Röntgenaufnahme in einer Ebene und auch immer eine Bronchoskopie durchgeführt werden.
- Das Risiko der Strahlenexposition und der Nutzen einer CT sollten in Einzelfällen abgewogen werden.

## Interessenkonflikt

---

Die Autoren geben an, dass kein Interessenkonflikt besteht.

## Literatur

---

- [1] Schramm D, Ling K, Schuster A et al. Foreign Body removal in Children: Recommendations Versus Real Life – A Survey of Current Clinical Management in Germany. *Pediatr Pulmonol* 2017; 52: 656–661
- [2] Gang W, Zhengxia P, Hongbo L et al. Diagnosis and treatment of tracheobronchial foreign bodies in 1024 children. *J Pediatric Surg* 2012; 47: 2004–2010
- [3] Tan GX, Boss EF, Rhee DS. Bronchoscopy for Pediatric Airway Foreign Body: Thirty-Day Adverse Outcomes in the ACS NSQIP-P. *Otolaryngol Head Neck Surg* 2018. doi:10.1177/0194599818800470
- [4] Mortellaro VE, Iqbal C, Fu R et al. Predictors of radiolucent foreign body aspiration. *J Pediatric Surg* 2013; 48: 1867–1870
- [5] Mansour B, Elias N. Foreign Body Aspiration in Children with Focus on the Role of Flexible Bronchoscopy: A 5 Year Experience. *Isr Med Assoc J* 2015; 17: 599–603
- [6] Miglioretti DL, Johnson E, Williams A et al. The use of computed tomography in paediatrics and the associated radiation exposure and estimated cancer risk. *JAMA Pediatr* 2013; 167: 700–707
- [7] Sehgal IS, Dhooria S, Ram B et al. Foreign Body Inhalation in the Adult Population: Experience of 25,998 Bronchoscopies and Systematic Review of the Literature. *Respir Care* 2015; 60: 1438–1448
- [8] Duan L, Chen X, Wang H et al. Surgical treatment of late-diagnosed bronchial foreign body aspiration: a report of 23 cases. *Clin Respir J* 2013; 8: 269–273
- [9] Kargl S, Frechinger B, Pumberger W. Haemoptysis in a teenager: late diagnosis of unnoticed foreign body aspiration. *BMJ Case Rep* 2014. doi:10.1136/bcr-2014-207310