Thieme

Linksseitiger Chylothorax und Tumor des rechten vorderen Mediastinums

Left-sided Chylothorax and Tumor of the Right Anterior Mediastinum

Autoren
I. Bougioukas, R. Seipelt, H. Huwer

Institut
Thoraxchirurgische Abteilung des LungenZentrums Saar, SHG-Kliniken, Völklingen

eingereicht 21.9.2018
akzeptiert nach Revision 23.10.2018

Bibliografie
DOI https://doi.org/10.1055/a-0767-7882
Online-Publikation: 19.11.2018 | Pneumologie 2018; 72: 851–854
© Georg Thieme Verlag KG Stuttgart · New York
ISSN 0934-8387

Korrespondenzadresse
Prof. Dr. Hanno Huwer, Thoraxchirurgische Abteilung, LungenZentrum Saar, SHG Kliniken, Richardstr. 5–9, 66333 Völklingen
h.huwer@vk.shg-kliniken.de

ZUSAMMENFASSUNG

Es wird über einen 82-jährigen Patienten berichtet, der mit einem linksseitigen Chylothorax symptomatisch wurde. Die CT-Untersuchung zeigte einen Tumor im rechten vorderen oberen Mediastinum und Strukturen im linken Mediastinum, die als vergrößerte Lymphknoten interpretiert wurden. Wegen des Verdachtes auf ein Lymphom und zur Therapie des Chylothorax erfolgte eine linksseitige Thorakotomie. Die vermeintlichen Lymphknoten erwiesen sich als Chylome. Wir interpretieren den Mediastinaltumor als zystisches Lymphangiom und als Ursache des Chylothorax bei rechts mündendem Ductus thoracicus.

ABSTRACT

An 82-year-old male patient presented with a left-sided spontaneous chylothorax. A computed tomographic scan of the chest revealed a cystic tumor in the right upper anterior mediastinum and nodules in the left mediastinum that we interpreted as enlarged lymph nodes. On suspicion of lymphoma and for therapy of chylothorax, we performed a left-sided thoracotomy. The putative lymph nodes proved to be chylomas. We interpret the right-sided mediastinal tumor as cystic lymphangioma causing the left-sided chylothorax at the junction of thoracic duct and venous system on the right side.

Fallbeschreibung

Ein 82-jähriger Patient wurde wegen seit wenigen Tagen bestehender Atemnot auf niedrigem Belastungsniveau stationär aufgenommen. Anamnestisch ließen sich eine absolute Arrhythmie bei Vorhofflimmern und ein Zustand nach Spondylodiszitis im LWS-Bereich eruieren. Wegen des Vorhofflimmerns war ein NOAK (Nicht-Vitamin-K-antagonistisches Antikoagulans) verordnet.

Bei der klinischen Untersuchung fand sich neben der Arrhythmie ein abgeschwächtes Atemgeräusch links. Die laborchemischen und hämatologischen Parameter lagen mit Ausnahme einer CRP-Erhöhung im Normbereich, auch der BNP-Wert war mit 20,5 pg/ml nicht erhöht. Die Thoraxröntgenaufnahme im Liegen zeigte einen Pleuraerguss links. Durch Drainage ließen sich 1,5 l eines milchig-trüben Ergusses ableiten.

Nach den Light-Kriterien entsprach der Erguss einem Exsudat. Die Triglyceride im Erguss wurden mit 2260 mg/dl bestimmt, sodass ein Chylothorax vorlag.

Die CT-Untersuchung des Thorax nach Drainagebehandlung zeigte noch eine geringe Ergussmenge im linken Hemithorax. Im vorderen oberen Mediastinum zeigte sich, rechts und vor der Aorta ascendens gelegen, eine glatt begrenzte, umschriebene Raumforderung mit einem Durchmesser von etwa 4,5 cm und einer relativ homogenen Dichte von durchschnittlich 20 HU (▶ **Abb. 1**). Darüber hinaus fanden sich subaortal (aortopulmonales Fenster) und paraaortal, insbesondere vor und über dem Aortenbogen, Strukturen, die ebenfalls glatt berandet waren und, in der kurzen Achse bis 2 cm messend, zunächst als vergrößerte Lymphknoten angesehen wurden (▶ **Abb. 2**). Die durchschnittliche Dichte betrug 25 HU.

Dieses Dokument wurde zum persönlichen Gebrauch heruntergeladen. Vervielfältigung nur mit Zustimmung des Verlages.

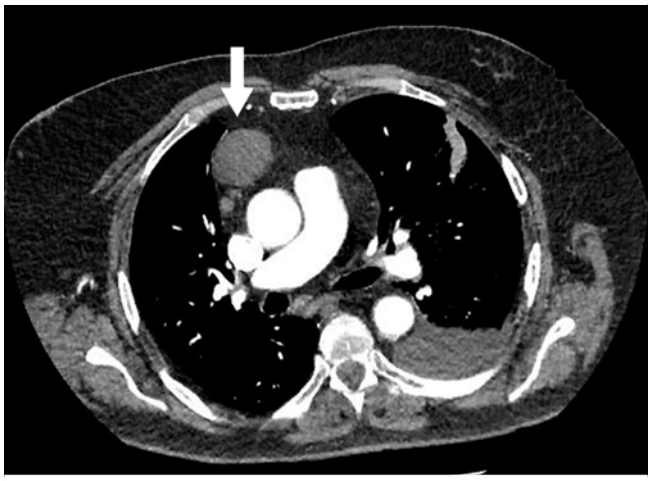

▶ **Abb. 1** CT des Thorax mit einer umschriebenen Raumforderung im rechten oberen und vorderen Mediastinum (weißer Pfeil).

▶ **Abb. 2** CT des Thorax mit paraaortalen Chylomen (weißer Pfeil).

Zum Ausschluss eines Lymphoms und zur Therapie des Chylothorax stellten wir die Indikation zur linksseitigen Thorakotomie. Diese erfolgte videoassistiert 4 Tage nach der CT-Untersuchung. Im mediastinalen Fettgewebe fanden sich vereinzelte, jedoch kleine Lymphknoten und vereinzelte kleine Hohlräume, die Chylus enthielten. Ein Lymphom als Chylothoraxursache konnte schon makroskopisch ausgeschlossen werden. Nach Resektion des Fettgewebes und sorgfältiger Hämo- und insbesondere Lymphostase erfolgte eine Talkumpoudrage.

Histologie: Mediastinales Fettgewebe und mediastinale Lymphknoten mit chronischer, gering aktiver Entzündung, kein Anhalt für Malignität oder spezifische Entzündung.

Der postoperative Verlauf war komplikationslos. Am 4. postoperativen Tag wurde die Thoraxdrainage entfernt, und der Patient wurde am 6. postoperativen Tag aus der stationären Behandlung entlassen.

Diskussion

Ein Chylothorax entsteht durch Schädigung des Ductus thoracicus oder anderer thorakaler Lymphgefäße. Es kommt dadurch zu einer Extravasation von Chylus. Dieser befindet sich dann zunächst noch extrapleural und bildet ein Chylom. Erst nach Ruptur der Pleura entsteht ein Chylothorax [1].

Trauma ist eine wesentliche Ursache des Chylothorax (25–50 %). Dabei spielen iatrogene Verletzungen des Ductus thoracicus, insbesondere bei Ösophagusresektionen, die Hauptrolle [2], aber auch penetrierende Thoraxtraumen, Wirbelfrakturen und auch Pressen unter der Geburt; selbst Husten und Niesen können einen Chylothorax verursachen [3, 4].

Ursache des nicht traumatischen Chylothorax sind Undichtigkeiten von thorakalen Lymphgefäßen durch Infiltration oder Abflussbehinderung durch Kompression. Die malignen Erkrankungen, die auf diese Weise am häufigsten zu einem Chylothorax führen, sind die malignen Lymphome (70 % der nicht traumatischen Chylothoraces) [3]. Eine CT-Untersuchung ist wegen der starken Assoziation mit einer malignen Erkrankung beim nicht traumatischen Chylothorax immer indiziert.

Die klinischen Symptome eines Chylothorax hängen von den Begleiteffekten seiner Ursache (Trauma, Krankheit) und von der Größe des Chylusverlustes in den Thorax ab. Ein schnelles und/oder vollständiges Auffüllen eines oder beider Pleuraräume mit Chylus bedingt eine Hypovolämie und Dyspnoe. Es können sogar Spannungschylothoraces auftreten, die kardiopulmonale Auswirkungen wie ein Spannungspneumothorax haben [5]. Thoraxschmerzen und Fieber sind ungewöhnlich, da Chylus die Pleura nicht reizt.

Neben dem Chylothorax links lag bei unserem Patienten eine zystische Struktur im vorderen oberen Mediastinum rechts und präaortal extraperikardial vor. Die Dichte war ähnlich der Dichte der vermeintlichen vergrößerten Lymphknoten im linken Hemithorax. Die Dichte von Lymphknoten wird mit 10–80 HE angegeben, Lymphome liegen ebenfalls in diesem Bereich [6].

Die Differenzialdiagnose mediastinaler Zysten des Erwachsenenalters beinhaltet Bronchus-, Oesophagus-, Thymuszysten, pleuroperikardiale und andere (einfache) mesotheliale pleurale Zysten, Zysten des Ductus thoracicus und schließlich noch Echinococcuszysten [7, 8].

Wenn man einen Zusammenhang zwischen dem zystischen Tumor im oberen vorderen Mediastinum rechts und dem Chylothorax links herstellt, entspricht der zystische Tumor einem zystischen Lymphangiom. Zystische Lymphangiome oder Ductus thoracicus-Zysten werden als einzige CT-morphologisch benigne imponierende Mediastinaltumoren, die einen Chylothorax oder ein Chyloperikard verursachen, beschrieben [9]. Als Genese des Chylothorax wird eine Kompression von Lymphgefäßen, meist des Ductus thoracicus, angenommen [10]. Erstbeschreiber des Krankheitsbildes ist L. A. Brewer [11].

Zystische Lymphangiome sind kongenitale benigne Tumoren, die aufgrund ihres langsamen Wachstums nur sporadisch während der Kindheit diagnostiziert werden. Dies gilt v. a. für die Tumoren des anterioren Mediastinums, die selten zu Symptomen durch Verdrängung führen. Insgesamt werden 75 % der rein mediastinalen Lymphangiome im Erwachsenenalter dia-

Dieses Dokument wurde zum persönlichen Gebrauch heruntergeladen. Vervielfältigung nur mit Zustimmung des Verlages.

gnostiziert [12]. Mediastinale Lymphangiome können auch als Ausstülpungen zervikaler zystischer Hygrome in den Thorax hineinragen. Dies wird für etwa 10 % der thorakalen zystischen Lymphangiome beschrieben [13]. Charakteristische röntgenmorphologische Kennzeichen, die ein Lymphangiom zweifelsfrei beschreiben und von anderen zystischen Tumoren trennen könnten, gibt es nicht. Eine maligne Entartung wurde bisher nicht beschrieben [14].

In unserem Fall lag der Tumor isoliert im vorderen oberen Mediastinum. Symptome durch Verdrängung von Organen lagen nicht vor und wären in dieser Lokalisation und bei der beschriebenen Größe des Tumors auch nicht zu erwarten. Als Differenzialdiagnose kommt in dieser Lokalisation eine Thymuszyste in Betracht.

Der vorgestellte Patient wurde durch einen Chylothorax symptomatisch. Dieser war links, während die zystische Läsion im rechten anterioren oberen Mediastinum lag. Der Zusammenhang lässt sich durch eine anatomische Variation, eine Mündung des Ductus thoracicus in eine rechtsseitige Vene herstellen.

Während der Ductus thoracicus in der überwiegenden Mehrzahl der Fälle in den linken Venenwinkel und sehr selten in die Vena azygos mündet, liegt eine Mündung in den rechten Venenwinkel in 2 % bs 3 % der Fälle vor. In weiteren 5 % der Fälle mündet der Ductus thoracicus in Vena jugularis externa, Vena vertebralis, Vena brachiocephalica, Vena suprascapularis und Vena cervicalis transversa [15].

Die in der Computertomografie, die 4 Tage vor der Thorakotomie gefertigt wurde, nachweisbaren rundlichen bis ovalen homogenen Strukturen sub- und paraaortal vor dem Aortenbogen, d. h. links thorakal, die bei der Operation nicht mehr bzw. nur noch als kleine Chylusansammlungen im mediastinalen Fettgewebe nachweisbar waren, sind (im Nachhinein) als Chylome zu interpretieren. Sie ziehen sich nach substernal und bis fast zur Medianlinie hin und deuten darauf hin, dass das Hindernis des Lymphabflusses im rechten Thorax lag und nicht im Verlauf eines linksthorakalen Ductus thoracicus.

Wenn man das beschriebene Krankheitsbild, den Verlauf und die Therapie zusammenfasst, kann man die Sequenz der Ereignisse folgendermaßen beschreiben und interpretieren. Ein zystischer Tumor, am wahrscheinlichsten ein Lymphangiom, im anterioren oberen rechtsseitigen Mediastinum verlegt Lymphgefäße, die aus dem linken Hemithorax kommend in eine rechtsseitige Vene münden, und es kommt zu einem Chylothorax links. Durch den Chylothorax wird der Patient symptomatisch. Er erhält eine CT-Untersuchung, in der, neben dem zystischen Tumor im rechten Hemithorax, Chylome im linken Hemithorax gesehen werden.

Die Chylome haben eine ähnliche Dichte wie Lymphknoten, sodass ein Lymphom, das die häufigste Ursache des nicht traumatischen Chylothorax darstellt, als Ursache des Chylothorax operativ ausgeschlossen werden muss. Bei der linksseitigen Thorakotomie am 4. Tag nach der CT-Untersuchung hatten sich die Chylome bis auf geringe Reste nach intrapleural links entleert und waren nicht mehr als solche nachweisbar. Lymphknoten der Größenordnung wie im CT vermutet, sind nicht vorhanden. Die Behandlung des Chylothorax besteht in der chirurgischen lokalen Chylostase und einer Talkumpoudrage [3]. Damit war der Chylothorax links therapiert.

Es stellt sich jetzt die Frage nach dem weiteren Vorgehen. Die Diagnose eines symptomatischen mediastinalen Lymphangioms ist in unserem Fall sehr wahrscheinlich. Das Symptom, der Chylothorax der Gegenseite, sollte durch die Operation dauerhaft beseitigt sein. Muss man jetzt die Diagnose „Lymphangiom“ sichern?

Eine transthorakale Feinnadelpunktion des Tumors ist möglich und kann zur histologischen Sicherung führen. Sie wird jedoch als komplikationsträchtig beschrieben und kann u. a. zu einem Chylothorax (diesmal rechts) führen. Von den meisten Autoren werden deshalb Diagnostik und gleichzeitig Therapie durch eine Resektionsbehandlung propagiert. Aber auch dabei ist, neben anderen Risiken, das Risiko eines postoperativen Chylothorax hoch [16, 17].

Es gibt andererseits eine Fallbeschreibung, die über einen Patienten mit einer asymptomatischen Chyluszyste im rechten anterioren Mediastinum berichtet, die über 8 Jahre beobachtet wurde und während dieser Zeit in ihrer Größe variierte und temporär sogar komplett verschwand [18]. In diesem Sinne schlugen wir unserem 82-jährigen Patienten ein abwartendes Vorgehen, solange er asymptomatisch ist, vor.

Interessenkonflikt

Die Autoren geben an, dass kein Interessenkonflikt besteht.

Literatur

[1] Nair S, Petko M, Hayward M. Aetiology and management of chylothorax in adults. Eur J Cardiothorac Surg 2007; 32: 362 – 369

[2] Hölscher AH, Vallböhmer D, Brabender J. The prevention and management of perioperative complications. Best Pract Res Clin Gastroenterol 2006; 20: 907 – 923

[3] McGrath EE, Blades Z, Anderson PB. Chylothorax: aetiology, diagnosis and therapeutic options. Respir Med 2009; 104: 1 – 8

[4] Sendama W, Shipley M. Traumatic chylothorax: a case report and review. Respir Med Case Rep 2015; 14: 47 – 48

[5] Huwer H, Volkmer I, Feindt P. Spannungschylothorax nach linksseitigen Lungenoperationen. Pneumologie 1991; 45: 337 – 339

[6] Chaber R, Lasecki M, Kwasnicka J et al. Hounsfield units from unenhanced 18F-FDG-PET/CT are useful in evaluating supradiaphragmatic lymph nodes in children and adolescents with classical Hodgkin's lymphoma. Adv Clin Exp Med 2018; 27: 795 – 805

[7] Ochsner JL, Ochsner SF. Congenital cysts oft he mediastinum: 20 year experience with 42 cases. Ann Surg 1966; 163: 909 – 920

[8] Joob A, Shields TW. Mesothelial and other less common cysts of the mediastinum. In: Shields TW ed. Mediastinal surgery. 1st ed. Philadelphia. London: Lea & Fabiger; 1991: 325 – 335

[9] Doerr CH, Allen MS, Nichols FC3rd et al. Etiology of chylothorax in 203 patients. Mayo Cli Proc 2005; 80: 867 – 870

[10] Wagenhäuser PJ, Mölleken C, Walter JW et al. Das kombinierte mediastinale und retroperitoneale zystische Lymphangiom als seltene Ursache rezidivierender Pleuraergüsse. Pneumologie 2013; 67: 265 – 269

Dieses Dokument wurde zum persönlichen Gebrauch heruntergeladen. Vervielfältigung nur mit Zustimmung des Verlages.

[11] Brewer LA 3rd. Surgical management of lesions of the thoracic duct. Amer J Surg 1955; 90: 210 – 217

[12] Brown LR, Reiman HM, Rosenow EC3rd et al. Intrathoracic lymphangiomas. Mayo Clin Proc 1986; 61: 882 – 892

[13] Ricci C, Santoro E, Moretti M. Cervico-mediastinal and mediastinal cystic lymphangioma (review of the literature and presentation of 2 personal cases). Archivio Chir Torace 1964; 21: 57 – 90

[14] Kumar A, Ramakrishnan TS, Sahu S. Primary cervical thoracic duct cyst: a case report and review of the literature. Ear Nose Throat J 2014; 93: E17 – E21

[15] Hematti H, Mehran RJ. Anatomy of the thoracic duct. Thorac Surg Clin 2011; 21: 229 – 238

[16] Pop D, Benizri EI, Venissac N et al. Mediastinal cystic lymphangioma: is resection always necessary? Thorac Cardiov Surg 2005; 53: 243 – 244

[17] Mortman KD. Mediastinal thoracic duct cyst. Ann Thorac Surg 2009; 88: 2006 – 2008

[18] den NotterG. Thoracic duct cyst in the anterior mediastinum. Arch Chir Neerl 1979; 31: 107 – 110

Dieses Dokument wurde zum persönlichen Gebrauch heruntergeladen. Vervielfältigung nur mit Zustimmung des Verlages.