Thieme

Pleurapunktion – Schritt für Schritt

F. Leo, M. Makowska

Bei Pleuraergüssen unklarer Ursache sowie bei parapneumonischen Ergüssen ist die Pleurapunktion (Synonym: Thorakozentese, engl. thoracentesis) praktisch immer indiziert. Die Analyse des Punktats ist dabei wegweisend und bestimmt das weitere Management. Die Pleurapunktion ist in der Regel ein diagnostisch wertvoller und komplikationsarmer Eingriff – wenn man einige Grundsätze beachtet.

Grundlagen: Diagnostik und Therapie beim Pleuraerguss

Pleuraergüsse sind im klinischen Alltag ein häufiger Befund. Die Erstdiagnose wird meist in der radiologischen Bildgebung gestellt (▶ **Abb. 1**). Die Sonografie erlaubt am Patientenbett die Beurteilung der Ergussausdehnung, Echogenität und Septierung (Kammerung).

Die häufigsten Ursachen für Pleuraergüsse sind Herzinsuffizienz, Tumoren und Infektionen. Durch die Punktion lässt sich anhand der seit Jahrzenten etablierten Light-Kriterien [1] schnell klären, ob es sich um ein Transsudat oder Exsudat handelt (s. u.). Transsudate entstehen durch ein hydrostatisch-onkotisches Ungleichgewicht und sind i. d. R. durch extrapulmonale Erkrankungen bedingt. Exsudate sind dagegen Ausdruck einer aktiven Pleuraerkrankung (s. u.).

Es sollte nur dann nicht punktiert werden, wenn eine Herzinsuffizienz als Ursache sehr wahrscheinlich ist (Anamnese, NT-pro-BNP, Echokardiografie).

Ausnahmen (in diesen Fällen sollte trotz Herzinsuffizienz punktiert werden):
1. Der Patient hat pleuritische Thoraxschmerzen.
2. Der Patient hat Fieber.
3. Der Patient spricht nicht adäquat auf eine diuretische Therapie an [2].

Wichtige Differenzialdiagnosen als Ursache von Pleuraergüssen

Transsudat

- Herzinsuffizienz
- Pericarditis constrictiva
- Leberzirrhose
- Nephrotisches Syndrom
- Lungenembolie (Frühphase)

Exsudat

- maligne Erkrankungen:
  - Pleuramesotheliom
  - Pleuritis carcinomatosa
- Infektionen:
  - Bakterien, z. B. Tuberkulose
  - Viren
  - Parasiten
- Lungenembolie
- gastrointestinale Erkrankungen, z. B.:
  - Pankreatitis
- rheumatische Erkrankungen, z. B.:
  - Kollagenosen
  - rheumatoide Arthritis
  - Vaskulitiden
- Chylothorax, Pseudochylothorax

Exsudate lassen sich durch weitere Laboruntersuchungen weiter eingrenzen [3]:
- pH-Wert: Infektion
- Glukose: Infektion, rheumatologische Erkrankungen
- Triglyceride und Cholesterin: Chylothorax, Pseudochylothorax
- Amylase oder Lipase: Pankreatitis
- Hämatokrit > 50 %: Hämatothorax

INFO

Light-Kriterien

Light-Kriterien für die Unterscheidung zwischen Transsudat und Exsudat [1]:
- Quotient Protein Pleura/Protein Serum > 0,5
- Quotient LDH Pleura/LDH Serum > 0,6
- LDH Pleura absolut > 2/3 LDH Serum (oberer Referenzbereich)

Mindestens 1 Kriterium erfüllt = Exsudat (Spezifität 98 %, Sensitivität 83 %)

Dieses Dokument wurde zum persönlichen Gebrauch heruntergeladen. Vervielfältigung nur mit Zustimmung des Verlages.

▶ **Abb. 1** Radiologische Bildgebung: Unscharf begrenzte Konsolidierung rechts zentral mit peripheren Dystelektasen und Pleuraerguss rechts. Linksseitig freier Randwinkel.

- Zytologie: Malignome (Sensitivität nicht > 60 %)
- Mikrobiologie: Mikroskopie (Gram-Färbung) und Kultur (Verwendung von Blutkulturflaschen erhöht die diagnostische Ausbeute um ca. 20 %), bei V. a. Tuberkulose Mikroskopie auf säurefeste Stäbchen, Kultur, PCR

Der parapneumonische Erguss

Bei Patienten mit ambulant erworbener Pneumonie tritt in 20 – 50 % ein parapneumonischer Erguss (PPE) auf [4]. Hier ist die Bestimmung des pH-Wertes im Punktat prognostisch bedeutsam. Je nach Ergussanalyse wird kategorisiert in: unkomplizierte PPE (pH > 7,2), komplizierte PPE (pH < 7,2) und Pleuraempyem (eitrig oder pH < 7,1).

Komplizierte PPE und Pleuraempyem gehen mit einer erhöhten Morbidität und Letalität einher, sodass neben einer adäquaten antibiotischen Therapie eine Drainagetherapie eingeleitet werden muss [3, 4]. Bei gekammerten Ergüssen mit fortgeschrittener Organisation oder größeren Empyemen kann auch primär eine Video-assistierte Thorakoskopie (VATS) indiziert sein. Wenn sich durch Punktion und weitere Diagnostik (z. B. Bildgebung, Labor) die Ergussursache nicht klären lässt, ist ebenfalls eine Thorakoskopie mit Möglichkeit der gezielten Biopsie erforderlich. Wenn diese lokal nicht zur Verfügung steht, muss der Patient in einer entsprechenden Abteilung vorgestellt werden.

Merke

Bei tuberkulöser Pleuritis ist die Pleurapunktion trotz korrekter Laboranalytik (Mikroskopie, Kultur, PCR) oft nicht diagnostisch. Dann ist eine Thorakoskopie erforderlich.

Pleurapunktion in der Therapie

Auch therapeutisch, meist bei Dyspnoe-Beschwerden im Rahmen großer Ergüsse, ist die Pleurapunktion kurzfristig eine wirksame Maßnahme. Die Sicherung des Behandlungserfolges setzt aber eine gleichzeitige Therapie der Grundkrankheit voraus. Ist eine effektive kausale Behandlung nicht möglich – wie es bei malignen Erkrankungen häufig der Fall ist – kommt es zu Rezidiven. Dann können Pleurodese oder Dauerdrainagen geeignete Optionen sein [3].

Merke

Das Verfahren für die geeignete Dauertherapie sollte interdisziplinär ausgewählt werden und die Lebensqualität des Patienten bei der Entscheidung im Vordergrund stehen.

Komplikationen der Pleurapunktion

Cave

Die Pleurapunktion ist ein invasiver Eingriff, der einer Aufklärung über die möglichen Komplikationen und der schriftlichen Einwilligung des Patienten bedarf.

Mögliche Komplikationen einer Pleurapunktion:
- Pneumothorax (häufigste Komplikation, Inzidenz ca. 0,6 – 6 % [5])
- Blutungen: Thoraxwandhämatom, Hämatothorax
- Lungenödem (Re-Expansionsödem)
- Infektion: Pleuritis, Haut- und Weichteilinfektion
- Verletzung von Milz oder Leber
- vasovagale Synkope
- anaphylaktische Reaktion auf Lokalanästhetikum

Cave

Eine Reizung der gut innervierten Pleura parietalis kann neben Schmerzen vegetative Reaktionen mit Schwitzen und Blutdruckabfall bis zur vasovagalen Synkope hervorrufen. Dies kann bedrohlichere Komplikation wie Pneumothorax oder Hämatothorax vortäuschen.

Risikofaktoren

In einer 2015 publizierten, prospektiven Kohortenstudie mit 9320 Pleurapunktionen wurden folgende Risikofaktoren für das Auftreten von Komplikationen identifiziert:
- Untergewicht (BMI < 18 kg/m^2)
- mehr als ein Punktionsversuch
- Drainagemenge > 1500 ml [6]

Die effektivste Maßnahme zur Senkung des Pneumothorax-Risikos ist die Verwendung eines Ultraschallgerätes [5, 7].

Dieses Dokument wurde zum persönlichen Gebrauch heruntergeladen. Vervielfältigung nur mit Zustimmung des Verlages.

Das sogenannte Re-Expansionsödem bezeichnet ein Lungenödem nach Pleurapunktion, das durch einen Abfall des intrathorakalen Drucks begünstigt wird. Als klinische Surrogatparameter eines intrathorakalen Druckabfalls gelten Brustenge oder Brustschmerz und Husten. Bei Auftreten dieser Symptome sollte keine weitere Flüssigkeit aus dem Pleuraraum drainiert werden [5].

Der Bereich von ca. 6 cm beidseits der Wirbelkörper sollte gemieden werden, da hier die Interkostalarterien zwischen den Rippen verlaufen können. Weiter lateral verlaufen die Arterien im Sulcus costalis oder direkt unterhalb: Hier ist die Gefahr einer arteriellen Blutung geringer [5].

Kontraindikationen

Relative Kontraindikationen für die Pleurapunktion sind:
- Blutungsneigung und Koagulopathie
- unkontrollierter Husten
- minimales Flüssigkeitsvolumen

Ablauf der Pleurapunktion

Präanalytik

Die Pleurapunktion dient der Materialgewinnung für die Labordiagnostik. Im Vorfeld der Pleurapunktion sollte man sich mit den allgemeinen und lokalen Grundsätzen der Präanalytik vertraut machen. Häufige Fehler sind:
- unzureichende Probenmenge
- ungeeignete Probenbehälter
- zu lange Transportzeiten

Vorbereitung

Bevor der Patient positioniert wird, sollte das Ultraschallgerät eingeschaltet sein und die benötigten Materialien bereitliegen (▶ **Abb. 2**). Eine zweite Person sollte assistieren. Bei ängstlichen oder älteren Patienten oder bei eingeschränkter Fähigkeit zur Mitarbeit muss gegebenenfalls eine dritte Person hinzugezogen werden.

Benötigte Materialien:
- Ultraschallgerät, Pulsoxymeter
- Hautdesinfektionsmittel mit Tupfer und Zange (alternativ: Sprühflasche)
- Kittel und Handschuhe, Mundschutz, Haube
- Abdecktücher und/oder Lochtuch, Kompressen, Pflaster
- 20 ml Lokalanästhetikum (z. B. Xylocain 1 % Injektionskanüle 27G und 20G, lange Version, 70 mm), 20ml-Spritze, 10ml-Spritze
- Punktionsnadel (14 – 16G) mit Kunststoffkatheter, 50ml-Spritze, Auffangbeutel, Verbindungsschlauch mit 3-Wege-Hahn und Luer-Lock-Anschluss (im Set erhältlich)
- Behälter für Laboranalytik (klinische Chemie: Serum- und EDTA-Monovette, Zytopathologie: mindestens 20 ml, Mikrobiologie: 10 ml nativ + Blutkulturflaschen)

▶ **Abb. 2** Steriles Material für die Pleurapunktion.

Für die Pleurapunktion sind eine Vielzahl von Kanülen und Punktionssets kommerziell erhältlich. In Deutschland ist die Verwendung von Venenverweilkanülen weit verbreitet. Nach Erfahrung der Autoren ist damit die Erfolgsrate nicht optimal, sodass häufig nachpunktiert werden muss. Zu bedenken ist außerdem, dass die Zweckbestimmung im Sinne des Medizinproduktegesetzes nicht erfüllt ist.

Schritt 1

Nehmen Sie sich Zeit, um den Patienten optimal zu positionieren. Er sollte bequem mit aufrechtem Oberkörper auf einer höhenverstellbaren Liege oder dem Bett sitzen. Die Arme sollen nach Möglichkeit vor dem Körper aufgestützt werden (z. B. auf einer Stuhllehne) und die Füße auf einer stabilen Unterlage stehen. Bei Patienten in reduziertem Allgemeinzustand empfiehlt sich eine Sauerstoffinsufflation via Nasensonde sowie die Pulsoxymetrie zur Überwachung von Sauerstoffsättigung und Herzfrequenz.

Schritt 2

Bestimmen Sie mit dem Ultraschallgerät die Ausdehnung des Ergusses und lokalisieren den optimalen Punktionsort (▶ **Abb. 3**). Wählen Sie die Stelle mit der größten Ergussmenge zwischen Lunge und Thoraxwand, möglichst dorsolateral. Als Orientierung dient die hintere Axillarlinie. Tasten Sie den gewählten Interkostalraum aus. Markieren Sie die Punktionsstelle am oberen Rand der kaudalen Rippe durch Eindrücken der Haut, z. B. mit der Hülle einer Kanüle.

Dieses Dokument wurde zum persönlichen Gebrauch heruntergeladen. Vervielfältigung nur mit Zustimmung des Verlages.

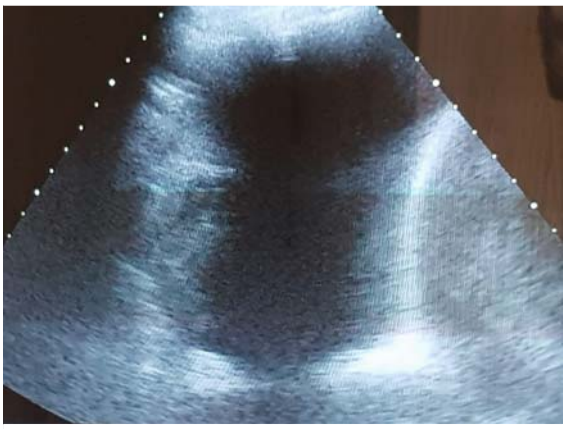

▶ **Abb. 3** Sonografische Darstellung des rechtsseitigen Pleuraergusses mit dem 3,5-MHz-Schallkopf vor Pleurapunktion. Rechts im Bild das echoreiche Diaphragma und die Leber.

▶ **Abb. 4** Wischdesinfektion mit 7,5 %-Povidon-Iod-Lösung. Im Hintergrund: Pulsoxymetriemonitor zur Überwachung während der Pleurapunktion.

Schritt 3

Ziehen Sie nach der Händedesinfektion Haube und Mundschutz an, dann die sterilen Handschuhe und den Kittel. Desinfizieren Sie den Bereich um die Punktionsstelle großflächig und lassen Sie das Desinfektionsmittel einwirken und trocknen. Hier dargestellt ist eine Wischdesinfektion (▶ **Abb. 4**), alternativ ist auch eine Sprühdesinfektion möglich.

Schritt 4

Decken Sie den Bereich um die Punktionsstelle steril ab (▶ **Abb. 5**). Die Abdecktücher haben an einer Längsseite selbstklebende Folien und können wie gewünscht platziert werden. Alternativ können Sie auch ein Lochtuch verwenden. Vorteil der Abdecktücher ist, dass Sie sich eine Ablagefläche für die sterilen Materialien schaffen können. Für rein diagnostische Punktionen ist nach Hygiene-Empfehlungen des Robert Koch-Instituts

▶ **Abb. 5** Sterile Abdeckung. Auf der abgewandten Seite wird der Patient während der Pleurapunktion stabilisiert.

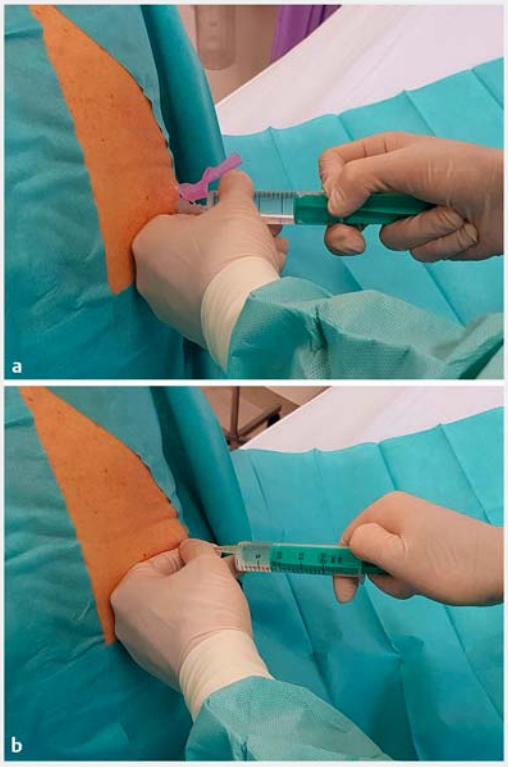

▶ **Abb. 6** **a** Subkutane Injektion mit 20ml-Spritze (Xylocain 1 %) und 27G-Kanüle. **b** Infiltrationsanästhesie mit 20ml-Spritze (Xylocain 1 %) und 20G-Kanüle.

eine sterile Abdeckung aber nicht unbedingt erforderlich [8].

Schritt 5

Eine gute Lokalanästhesie ist unerlässlich. Setzen Sie zuerst mit der dünnen Kanüle (27G) eine kutane Quaddel mit Lokalanästhetikum an der markierten Stelle (▶ **Abb. 6 a**). Wechseln Sie dann auf die 20G-Kanüle

Dieses Dokument wurde zum persönlichen Gebrauch heruntergeladen. Vervielfältigung nur mit Zustimmung des Verlages.

▶ **Abb. 7** **a** Parazentesenadel für die Pleurapunktion mit aufgesetztem Kunststoffkatheter nach Schlottmann [9]. Der Katheter (6 French, Länge 70 mm) hat eine Hautplatte sowie eine Lochung auf einer Strecke von 1,5 cm an der Spitze. **b** Beim Vorschieben der Punktionskanüle unter Aspiration dient die freie Hand zur Führung und Stabilisierung an der Thoraxwand. **c** Beim Zurückziehen der Punktionsnadel hält die freie Hand den Katheter an der Hautplatte an der Thoraxwand fest.

▶ **Abb. 8** **a** Anschließen des Verbindungsschlauches mit Luer-Lock-System. **b** Ablassen des Pleuraergusses mit der 50ml-Spritze. **c** Nach Umschalten des Drei-Wege-Hahnes: Ableitung der Flüssigkeit in den Auffangbeutel.

und führen durch die nun schmerzlose Haut die Infiltrationsanästhesie durch. Führen Sie dazu die Nadel im Wechsel zwischen Aspiration und Injektion senkrecht zur Hautoberfläche in Richtung Pleura (▶ **Abb. 6 b**). Wenn der Pleuraraum erreicht ist, lässt der Widerstand nach und der Spritzenzylinder füllt sich mit Pleuraflüssigkeit („Probepunktion“).

Schritt 6

Für die eigentliche Punktion setzen Sie die 10ml-Spritze auf den Luer-Anschluss der Punktionskanüle (▶ **Abb. 7a**) [9]. Punktieren Sie erneut senkrecht zur Brustwand unter Aspiration durch den vorherigen Stichkanal. Nach Erreichen des Pleuraraums spüren Sie einen Widerstandverlust, die Spritze füllt sich wieder mit Pleuraflüssigkeit (▶ **Abb. 7 b**). Schieben Sie den Katheter über die Nadel hinweg in den Pleuraraum. Dann ziehen Sie die Kanüle aus dem Katheter zurück (▶ **Abb. 7 c**).

Schritt 7

Schließen Sie den Ablaufschlauch an den Katheter an (▶ **Abb. 8 a**). Füllen Sie nun die 50ml-Spritze mit Ergussflüssigkeit (▶ **Abb. 8 b**). Die Flüssigkeit muss sich ohne großen Widerstand aspirieren lassen. Befüllen Sie nun die Probenbehälter für die Labordiagnostik (klinische Chemie, Zytologie, Mikrobiologie). Durch Umlegen des Drei-Wege-Hahns leiten Sie die Flüssigkeit weiter in den Auffangbeutel (▶ **Abb. 8 c**).

Schritt 8

Drainieren Sie in einer Sitzung maximal 1500 ml Flüssigkeit aus dem Pleuraraum. Zum Beenden der Punktion ziehen Sie den Katheter heraus (▶ **Abb. 9 a**). Für den Wundverschluss rollen Sie eine sterile Mullkompresse zusammen und kleben ein ausreichend großes, steriles Pflaster darüber (▶ **Abb. 9 b, c**).

Dieses Dokument wurde zum persönlichen Gebrauch heruntergeladen. Vervielfältigung nur mit Zustimmung des Verlages.

▶ **Abb. 9** **a** Entfernen des Kunststoffkatheters am Ende der Pleurapunktion. **b** Zusammenrollen einer sterilen Mullkompresse. **c** Steriles Pflaster über der Punktionsstelle.

Schritt 9

Sonografisch können Sie die Effektivität der Drainage unmittelbar nach der Prozedur abschätzen. Wenn Sie Luft oder Blut aspiriert haben, muss die Punktion abgebrochen und eine Röntgenaufnahme des Thorax in einer Ebene veranlasst werden. Bereits minimale Mengen Blut reichen allerdings aus, um den Erguss rötlich zu verfärben.

Merke

Leicht blutig tingierte Pleuraergüsse sind nicht selten. Um die Blutmenge im Erguss abzuschätzen, kann der Hämatokrit bestimmt werden: Beim Hämatothorax beträgt der Hämatokrit definitionsgemäß > 50 % des Bluthämatokrits.

Bei Diagnose eines Hämatothorax sollte der Patient unverzüglich in einer thoraxchirurgischen Abteilung vorgestellt werden. Beim Pneumothorax hängt die Notwendigkeit und Dringlichkeit einer Drainagetherapie von Ausdehnung und Klinik ab.

Bei unkomplizierter Punktion ist eine Röntgenthorax-Kontrolle nach 2 – 4 Stunden ausreichend. Wenn keine Symptome auftreten, kann vermutlich in vielen Fällen auf eine radiologische Kontrolle verzichtet werden – generelle Empfehlungen kann man hierzu jedoch noch nicht geben [10]. In jedem Fall ist auch nach initial unkomplizierter Pleurapunktion die sorgfältige klinische Nachbeobachtung des Patienten wichtig.

PRAXISTIPP

„Checkliste“ für die Vor- und Nachbereitung der Pleurapunktion

Vor der Punktion
- radiologische Bildgebung
  - mindestens Röntgen-Thorax
  - ggf. CT-Thorax
- Labor (mindestens)
  - Blutbild
  - Gerinnung
  - Kreatinin und Elektrolyte
  - LDH
  - Protein im Serum
- Prüfen von Indikation und Kontraindikationen
- Sonografie: kann der Erguss sicher punktiert werden?
- Einwilligung des Patienten
- Vorbereiten der benötigten Materialien
- Vorbereiten der Anforderungsscheine für klinische Chemie, Mikrobiologie und Pathologie

Nach der Punktion
- Punktat mit Anforderungsscheinen für klinische Chemie, Mikrobiologie, Pathologie versenden
- Hb- und pH-Bestimmung bei klinischer Dringlichkeit als Point-of-care-Testung (!)
- klinische Patientenbeobachtung: Dyspnoe? Schmerzen?
- Kontrolle der Vitalparameter nach Punktion, dann nach 30, 60 und 120 Minuten:
  - Blutdruck
  - Puls
  - O_2-Sättigung
- Röntgen-Thorax-Kontrolle nach 2 – 4 Stunden
- Kontrolle am Folgetag:
  - Blutbild
  - Kreatinin
  - Elektrolyte (Serum)

Dieses Dokument wurde zum persönlichen Gebrauch heruntergeladen. Vervielfältigung nur mit Zustimmung des Verlages.

Erstveröffentlichung

Dieser Beitrag wurde erstveröffentlicht in: Dtsch Med Wochenschr 2018; 143: 1186–1192.

Interessenkonflikt

Die Autoren geben an, dass kein Interessenkonflikt besteht.

Autorinnen/Autoren

Dr. med. Fabian Leo

Facharzt für Innere Medizin, Evangelische Lungenklinik Berlin, Klinik für Pneumologie (Schwerpunkte Allgemeine Pneumologie und Infektiologie).



Magdalena Makowska

Fachärztin für Innere Medizin, Evangelische Lungenklinik Berlin, Klinik für Pneumologie (Schwerpunkte Thorakale Onkologie und Allgemeine Pneumologie).

Korrespondenzadresse

Dr. med. Fabian Leo
Evangelische Lungenklinik Berlin
Klinik für Pneumologie
Lindenberger Weg 27, Haus 205
13125 Berlin
E-Mail: Fabian.Leo@elk-berlin.de

Literatur

[1] Light RW, Macgregor MI, Luchsinger PC et al. Pleural effusions: the diagnostic separation of transudates and exudates. Annals of internal medicine 1972; 77: 507 – 513

[2] Light RW. Diagnostic principles in pleural disease. The European respiratory journal 1997; 10: 476 – 481

[3] Bhatnagar R, Maskell N. The modern diagnosis and management of pleural effusions. BMJ (Clinical research ed) 2015; 351: h4520. doi:10.1136/bmj.h4520

[4] Ewig S, Hoffken G, Kern WV et al. Management of Adult Community-acquired Pneumonia and Prevention – Update 2016. Pneumologie 2016; 70: 151 – 200. doi:10.1055/s-0042-101873

[5] Cantey EP, Walter JM, Corbridge T et al. Complications of thoracentesis: incidence, risk factors, and strategies for prevention. Current opinion in pulmonary medicine 2016; 22: 378 – 385. doi:10.1097/mcp.0000000000000285

[6] Ault MJ, Rosen BT, Scher J et al. Thoracentesis outcomes: a 12-year experience. Thorax 2015; 70: 127 – 132. doi:10.1136/thoraxjnl-2014-206114

[7] Mercaldi CJ, Lanes SF. Ultrasound guidance decreases complications and improves the cost of care among patients undergoing thoracentesis and paracentesis. Chest 2013; 143: 532 – 538. doi:10.1378/chest.12-0447

[8] Anforderungen an die Hygiene bei Punktionen und Injektionen. Bundesgesundheitsblatt, Gesundheitsforschung, Gesundheitsschutz 2011; 54: 1135 – 1144. doi:10.1007/s00103-011-1352-8

[9] Schlottmann K, Gelbmann C, Grune S et al. A new paracentesis needle for ascites and pleural effusion compared with the venous indwelling catheter. A prospective, randomized study. Medizinische Klinik 2001; 96: 321 – 324

[10] Petersen WG, Zimmerman R. Limited utility of chest radiograph after thoracentesis. Chest 2000; 117: 1038 – 1042

Bibliografie

DOI https://doi.org/10.1055/a-0758-5900
Pneumologie 2019; 73: 87–93
© Georg Thieme Verlag KG Stuttgart · New York
ISSN 0934-8387

Dieses Dokument wurde zum persönlichen Gebrauch heruntergeladen. Vervielfältigung nur mit Zustimmung des Verlages.