

# Der Nageltritt – eine immer noch unterschätzte Gefahr

Maria Fugazzola

Obwohl häufig in Veröffentlichungen von den schwerwiegenden Folgen der Verletzung durch einen Nageltritt berichtet wird, führen immer noch viel zu viele Fälle mit dem Vorwurf einer falschen Vorbehandlung zur Auseinandersetzung vor Gericht. Ziel des Artikels ist es daher, zunächst einen Überblick zu geben und dann mögliche irreversible Schäden detailliert zu beschreiben sowie deren bestmögliche Prävention zu erläutern.

## Einleitung

Penetrierende Wunden an Sohle und Strahl des Pferdehufs sind in der Praxis relativ häufig anzutreffende Verletzungen. Die Natur des penetrierenden **Gegenstands**, seine **Eindringrichtung** und **Eindringtiefe** wie auch die genaue **Lokalisation** geben erste Hinweise auf die betroffenen Strukturen im Huf (► **Abb. 1**). Dies erlaubt dann eine Aussage zur Prognose. Tiefer betroffene Strukturen können das Hufbein, die tiefe Beugesehne, die Bursa podotrochlearis, das Strahlbein, das Ligamentum sesamoideum distale impar, das Hufgelenk und die Fesselbeugesehnenscheide sein.

## Diagnose

### Klinische Untersuchung

Bei einer **akuten Verletzung** ist meistens die Penetrationsstelle bekannt und die Diagnose dadurch klar. Wenn der Fremdkörper von der Sohle entfernt wird, verschließt sich das elastische Horn relativ schnell. Das Auffinden des Eingangskanals kann dann erschwert sein. Um die Eintrittspforte zu finden, muss die **Sohle vorsichtig abgetastet und vor allem ausgeschnitten** werden. Die klinische Symptomatik ist bis auf das Vorhandensein des Stichkanals recht unspezifisch. Eine Lahmheit kann abwesend bis hochgradig sein. In der akuten Phase sind ein **erhöhter Digitalpuls** und eine **vermehrte Wärme** des Hufes meistens vorhanden.

Handelt es sich um ein **chronisches Stadium**, in dem eine der tieferen Strukturen betroffen ist, sollte nach den typischen Anzeichen einer **infizierten Synovialstruktur** gesucht werden. Hierzu zählen ein gefülltes Hufgelenk oder eine umfangsvermehrte Fesselbeugesehnenscheide, Schmerzhaftigkeit bei der tiefen Palpation der Seh-

nen in der Fesselbeuge und eventuelle systemische Symptome wie Fieber oder Leukozytose.

### Röntgen

Eine vollständige radiologische Untersuchung des Hufbeins sollte immer durchgeführt werden. Dies beinhaltet eine **dorso-palmare, latero-mediale und Oxspringaufnahme des Hufes**.


Bei Bedarf sollten auch schräge Aufnahmen auf dem Oxspringklotz angefertigt werden. Hierdurch können eine Osteitis oder osteomyelitische Veränderungen von Huf- und Strahlbein erkannt werden. In manchen Fällen können auch Reste des Fremdkörpers (nicht bei Holz!) oder Lufteinschlüsse in der eventuell penetrierten Synovialstruktur dargestellt werden [1].

### Synoviozentese

Bei Verdacht einer betroffenen Synovialstruktur kann die Gewinnung von Synovia hilfreich sein, um eine mögliche Kontamination zu bestätigen. Die Injektion von Kontrastmittel ermöglicht es, eine eröffnete Synovialstruktur radiologisch zu ermitteln: Das eingebrachte Kontrastmittel fließt bei Eröffnung durch den Stichkanal ab.

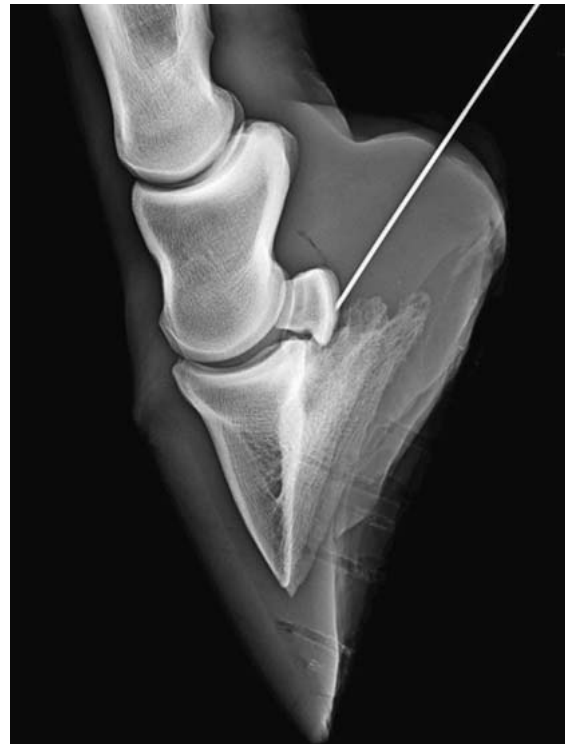### Bursa podotrochlearis

Wenn die **Penetration über die Sohle** erfolgt ist, sollte als erstes die Bursa podotrochlearis punktiert werden, da der Nagel auf seinem Weg in die Tiefe diese Synovialstruktur als erstes trifft. Die einfachste Punktionsstelle nach Meinung der Autorin ist die von Verschooten et al. (1990) beschriebene [2]. Hierfür wird eine mittlere Palmar-/Plantarnervenanästhesie durchgeführt und anschließend an der aufgehobenen Gliedmaße (oder auf dem Oxspringklotz) eine Spinalkanüle zwischen die Hufballen, knapp über dem Kronrand eingeführt. Die Stichrichtung ist sagittal und zielt auf einen Punkt, 1 cm distal des dorsalen



► **Abb. 1** Potenzielle Penetrationsstellen von Sohle und Strahl und deren Risiken:

**gelbgestreiftes Areal:** Erhöhter Risikobereich für Penetration von Bursa Podotrochlearis, Lig. sesamoideum distale impar, Ansatz der tiefen Beugesehne und Hufbein.  
**rote Punkte:** Scharfe Objekte, die im Bereich des Strahls und Strahlfurchen penetrieren, folgen meistens dem Weg des geringsten Widerstands durch die tiefe Beugesehne bis in die Bursa podotrochlearis. Eine Punktionsverletzung in diesen Arealen führt mit der höchsten Wahrscheinlichkeit zu einer Verletzung des Hufrollenbereiches.  
**blaue Punkte** (Trachten- und Ballenbereich): Penetrierende Objekte können hier, wenn unbehandelt, zu chronischen Hufabszessen führen. © Pferdeklinik Burg Muggenhausen



► **Abb. 2** Stichrichtung für die Punktion der Bursa podotrochlearis: mit mittlerer Palmar-/Plantarnervenanästhesie, Spinalkanüle wird an der aufgehobenen Gliedmaße knapp über dem Kronrand zwischen die Hufballen eingeführt. Die Stichrichtung ist sagittal und zielt auf einen Punkt 1 cm distal des dorsalen Kronrands.  
 © Pferdeklinik Burg Muggenhausen

Kronrands. Wenn die Nadel auf den Knochen trifft, wird sie leicht zurückgezogen und es wird aspiriert (► **Abb. 2**).

### Hufgelenk

Das Hufgelenk kann an der stehenden Gliedmaße 2 cm proximal des Kronrands, sagittal und parallel zum Boden punktiert werden, um aus der proximalen Aussackung des Hufgelenkes Synovia zu gewinnen.

### Fesselbeugesehnenscheide

Die Punktion der Fesselbeugesehnenscheide wird am einfachsten an der aufgehobenen und leicht gebeugten Gliedmaße durchgeführt [3]. Die Nadel wird axial, am palmaren/plantaren Rand des Gleichbeins vorbei und im 45°-Winkel nach dorsal vorgeschoben, bis Synovialflüssigkeit in der Nadel erscheint.

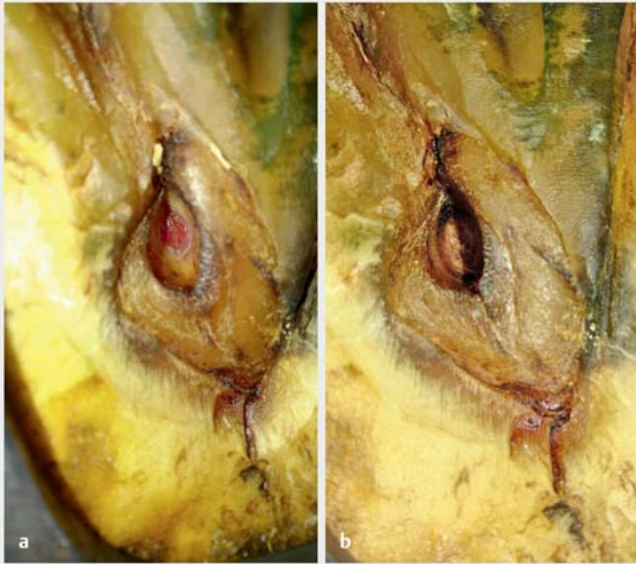
### Durchführung der Untersuchung

Der Goldstandard für die Diagnose einer **septischen Synovialitis** ist die **Bakterienkultur**. Da es trotz Anreicherung des Bodens eine hohe falsch-negativ Zahl (27–72%) bei septischen Synovialproben gibt [4] und bis zum Vorliegen des Ergebnisses zwischen 24–48 Stunden ver-

gehen, werden in der Praxis schnellere diagnostische Methoden verwendet. Hierzu zählen beispielsweise die Zahl der Leukozyten (< 1000/µl), das Protein (< 2 mg/dl) und die Granulozyten-Prozentzahl (bei 10–20%). Trotzdem sollte die gewonnene Synovia immer eingeschickt und bakteriologisch untersucht werden, um ein Resistogramm anfertigen zu lassen. Bei Bedarf kann so die Therapie ggf. im Nachhinein angepasst werden.

Makroskopische und zytologische Eigenschaften der Synovia verändern sich sehr schnell infolge einer bakteriellen Kontamination [5]. Die visuelle Untersuchung ist daher für die Feststellung einer Kontamination oft aussagekräftig [6].

Bei einem **septischen Gelenk** liegt die **Leukozytenzahl bei > 30 000 Zellen/µl** mit einem Anteil an **neutrophilen Granulozyten** von > 90% [7]. Es sollte jedoch beachtet werden, dass diese Veränderungen in der perakuten Phase nur mild sind und auch in chronisch septischen Gelenken aufgrund von Zellensequestrierung im Pannus der Gelenkkapsel Werte von < 10 000 Zellen/µl gezählt werden können.



► **Abb. 3** Nageltritt. **a** Oberflächliche Stichwunde in Abheilung, gesundes Granulationsgewebe hat den Defekt ausgefüllt. **b** Aufnahme 1 Woche später, der Defekt ist verhornt. © Pferdeklinik Burg Müggenhausen

## MRT

Bei deutlich darstellbaren oberflächlichen Penetrationswunden der Sohle ist die Magnetresonanztomografie (MRT) nicht unbedingt notwendig. Auch bei tieferen Wunden ist die chirurgische Erkundung des Stichkanals oft ausreichend aussagekräftig und geht mit dem Vorteil einher, gleichzeitig die Therapie einleiten zu können. Allerdings zeigten mehrere Fallberichte in der Vergangenheit, dass die MRT gegenüber der konventionellen Bildgebung zuverlässiger **Verletzungen tiefer gelegener Strukturen** nachweisen konnte. Zusätzlich erlaubt sie akkuratere Aussagen bezüglich der Prognose [8–10].

In den bereits angesprochenen Fallberichten war die tiefe Beugesehne, oft auch im Zusammenhang mit einer Penetration der Bursa podotrochlearis, die am häufigsten betroffene tiefere Struktur. Andere verletzte Strukturen inkludierten Strahlbein, Hufbein und das Lig. sesamoideum distale impar, die röntgenologisch nicht darstellbar waren.

## Therapieansätze

### Antibiotika

Die antibiotische Therapie ist eine der wichtigsten Maßnahmen für die optimale Heilung tief penetrierender Wunden der Sohle. Hierbei sollte überlegt werden, welche Organismen aufgrund der Lokalisation der Wunde am wahrscheinlichsten sind. Die Nähe des Hufes zum Boden und damit zum Kot machen die Gruppe der **Enterobacteriaceae** sowie **anaerobe Bakterien** zu den häufigsten involvierten Organismen [11, 12]. Aufgrund der novellierten Verordnung über tierärztliche Hausapotheken sollten zunächst die für Pferde zugelassenen Breitspektrumantibiotika eingesetzt werden, wie z. B. eine Kombination von Penicillin oder Ampicillin mit Gentamicin.

Zu diesem Zeitpunkt besteht aufgrund der metaphylaktischen Behandlung noch keine Indikation zur Umwidmung eines anderen Antibiotikums. Sollte sich jedoch wegen der Kulturergebnisse und des Antibiotogramms ein anderes Resistenzmuster zeigen, darf eine Umwidmung erfolgen. Hierfür muss aufgrund der immer häufigeren Resistenzentwicklung oftmals auf Amikazin in Kombination mit einem Cefalosporin umgestellt werden.

Durch die häufige Kontamination mit Anaerobiern (am häufigsten *Bacteroides fragilis*) [12] könnte eine Therapie mit Metronidazol sinnvoll sein. Hierbei sind jedoch die arzneimittelrechtlichen Bestimmungen zu beachten.

Treten bei einem tiefen Nageltritt Komplikationen wie z. B. eine **Osteomyelitis** oder **chronische Sepsis** der Synovialstrukturen auf, sollten regelmäßig **Regionalperfusionen** mit einem sensiblen Antibiotikum durchgeführt werden. Ein breites Staugummi (kein Fahrradschlauch) [13] und ein ausreichend großes Flüssigkeitsvolumen (60 ml für die distale Gliedmaße) [14] steigern hierbei nachweislich die Effizienz.

Treten bei einem tiefen Nageltritt Komplikationen wie z. B. eine **Osteomyelitis** oder **chronische Sepsis** der Synovialstrukturen auf, sollten regelmäßig **Regionalperfusionen** mit einem sensiblen Antibiotikum durchgeführt werden. Ein breites Staugummi (kein Fahrradschlauch) [13] und ein ausreichend großes Flüssigkeitsvolumen (60 ml für die distale Gliedmaße) [14] steigern hierbei nachweislich die Effizienz.

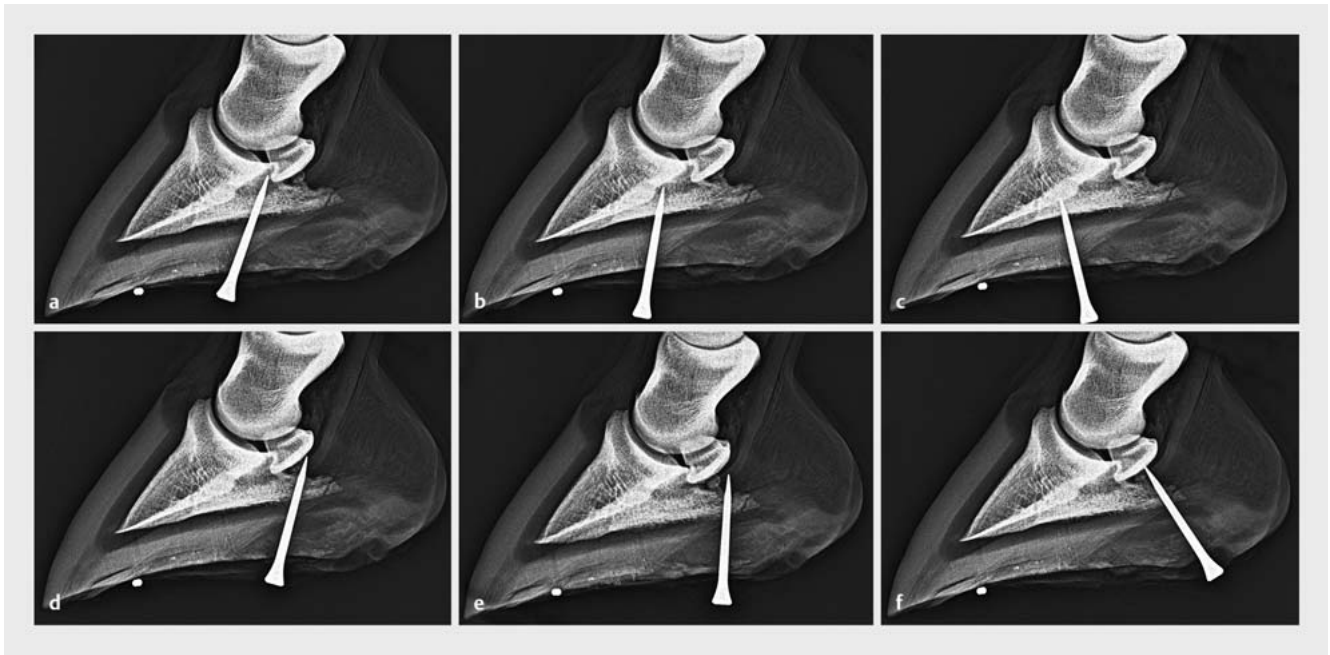
### Therapie oberflächlicher Stichwunden

Wenn der Stichkanal eindeutig **nur das Horn** (Epidermis) **und die Lederhaut** (Dermis) des Hufes erreicht hat, wird die Verletzung wie eine Wunde der Haut versorgt. Zunächst wird eine mittlere Palmar- oder Plantarnerven-anästhesie durchgeführt und ein Stau im Bereich der Fesselbeuge angelegt. Anschließend sollte ein **chirurgisches Debridement** mit Entfernung des kontaminierten oder veränderten Materials bis hin zu den gesunden Wundrändern stattfinden. Die Wunde kann **lokal mit Metronidazol** behandelt werden.

Anfangs sollte ein gewisser Druck auf die Wunde angewandt werden, um einen Vorfall der Lederhaut zu verhindern. Der **Hufverband** oder ein maßgefertigtes **Deckel-eisen** müssen regelmäßig gewechselt werden, bis sich die Wunde nach initialem Koagulat mit gesundem Granulationsgewebe gefüllt hat. Nach initialer Verhornung kann die Sohle dann alleinig mit einer **Hufplatte** zum Schutz des neuen empfindlichen Gewebes versorgt werden (► **Abb. 3**).

**Systemische Antibiotika** sollten bis zur Bildung eines homogenen Granulationsbetts verabreicht werden.

Oberflächliche Stichwunden besitzen eine **sehr gute Prognose**.



► **Abb. 4** Verschiedene Möglichkeiten, wie Fremdkörper (hier: Hufnägel) sagittal in verschiedenen Richtungen den Strahl penetrieren in der radiologischen Darstellung. 2 Bleikugeln markieren die Strahlspitze. Folgende Strukturen wurden vermutlich verletzt: **a** Lig. impar, Bursa podotrochlearis, tiefe Beugesehne. **b** Distaler Ansatz des Lig. impar, distaler Ansatz der tiefen Beugesehne, Hufbein. **c** Hufbein, distaler Ansatz der tiefen Beugesehne. **d** Bursa podotrochlearis, tiefe Beugesehne und Strahlbein. **e** Tiefe Beugesehne, je nach Penetrationstiefe auch Strahlbein und Bursa podotrochlearis. **f** Tiefe Beugesehne, Strahlbein, Bursa podotrochlearis. © Pferdeklunik Burg Muggenhausen

## Therapie tiefer Stichwunden mit Infektion von Synovialstrukturen

Stichwunden im **mittleren Drittel des Strahls** haben das größte Risiko, die **Bursa podotrochlearis** zu verletzen [15–17]. Hierbei wird immer auch die **tiefe Beugesehne penetriert**. In selteneren Fällen läuft der Stichkanal weiter durch das Lig. sesamoideum distale impar in das Hufgelenk oder durch das T-Ligament in die Fesselbeugesehnenscheide.

Weitere häufige Verletzungsmöglichkeiten durch Fremdkörper am Huf sind in den ► **Abb. 4** dargestellt. Das Strahlbein selbst kann bei allen oben genannten Trauma auch verletzt werden.

### Merke

**Eine Kontamination und Infektion der Bursa podotrochlearis gilt als absolute Notfallsituation, die eine aggressive Therapie erfordert.**

Eine Kontamination und Infektion der **Bursa podotrochlearis** ist eine **absolute Notfallsituation**, die eine sofortige Erkennung und aggressive Therapiemaßnahmen erfordern, um die Überlebenschancen zu optimieren. Bis vor ca. 10 Jahren war die sog. „Street Nail Procedure“ Therapie der Wahl, bei der eine chirurgische Erkundung, ein Debridement und eine Spülung der Wunde erfolgte. Mittlerweile ist diese invasive Maßnahme nur noch in seltenen Fällen nötig und wurde durch die endoskopische

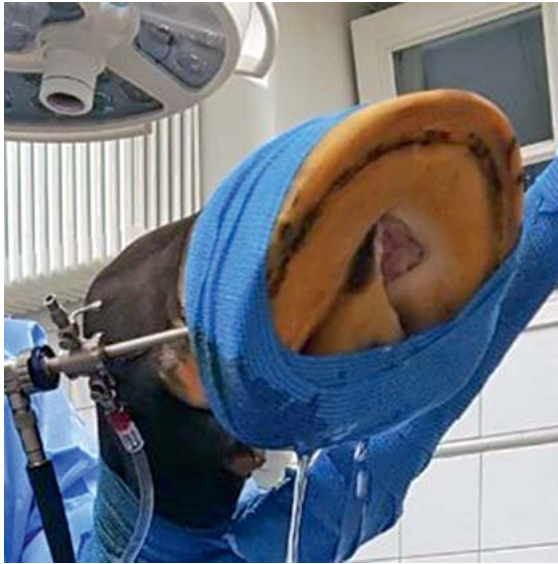Erkundung und Spülung der Bursa podotrochlearis ersetzt. Dank dieser Technik konnte die Morbiditäts- und Mortalitätsrate deutlich herabgesetzt werden [19].

### Endoskopische Spülung

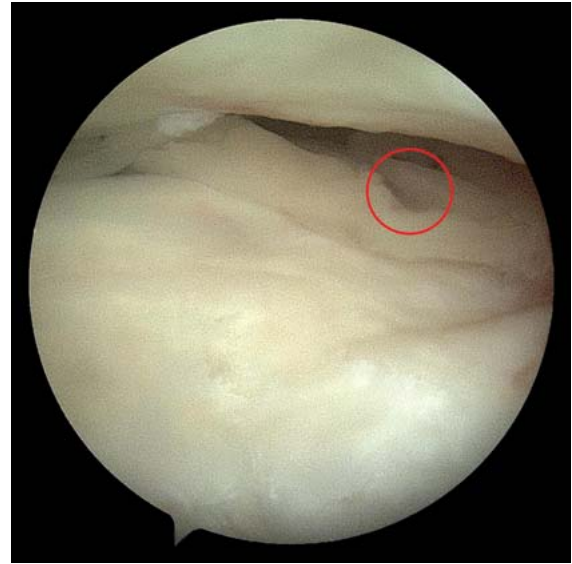Bei der endoskopischen Spülung der Bursa podotrochlearis werden in Allgemeinnarkose 2 Portale medial und lateral über dem Hufknorpel auf Höhe des Krongelenks angelegt, um zunächst in die Fesselbeugesehnenscheide einzudringen. Anschließend wird über das T-Ligament eine Verbindung zur Bursa podotrochlearis hergestellt und die Stichwunde von Innen erkundet.

Mit einem Instrument und motorisierten Shavern kann anschließend von der Sohle her ein arthroskopisch geführtes Debridement erfolgen, bei dem verändertes Material oder lose Anteile entfernt werden und gleichzeitig eine konstante Hochdruckspülung von der Bursa aus über die iatrogene Öffnung erfolgt (► **Abb. 5** und **6**).

Wright et al. entwickelten bereits 1990 eine Technik, mit der das Arthroskop auf direkte Weise in die Bursa eingeführt wird, ohne die Fesselbeugesehnenscheide zu eröffnen. Dabei bleibt jedoch fraglich, ob dies unbedingt nötig ist, da bei direktem Zugang ein erhöhtes Risiko iatrogenen Beschädigung der Strukturen besteht (Bladon, persönliche Kommunikation). Ein weiterer Vorteil des Zugangs über die Fesselbeugesehnenscheide liegt in der Verbindung der beiden Synovialstrukturen. Sie ermög-



► **Abb. 5** Bursoskopie und Spülung der Bursa podotrochlearis nach Penetration durch einen Nageltritt. © Pferdeklinik Burg Müggenhausen



► **Abb. 6** Bursoskopie: penetrierende Verletzung der tiefen Beugesehne. Oben im Bild ist das Strahlbein zu erkennen. © Pferdeklinik Burg Müggenhausen

licht eine antibiotische Therapie beider Strukturen über die Fesselbeugesehnenscheide, ohne die Bursa selbst dabei punktieren zu müssen.

#### „Street Nail Procedure“

Die nur noch selten benötigte „Street Nail Procedure“ wird in Seitenlage in Allgemeinnarkose durchgeführt. Ein Esmarchstau wird angebracht, um die Sichtbarkeit zu verbessern. Im Bereich des Stichkanals werden bis zu 2/3 des Strahlhorns und der umliegenden Sohle entfernt, um die tiefe Beugesehne darzustellen. Anschließend wird ein ca. 2 × 3 cm großes Fenster angelegt, das bis in die Bursa podotrochlearis und zum Strahlbein reicht. Alles Fremdmaterial und verändertes, nekrotisches Gewebe wird entfernt und die Bursa anschließend gespült. Mit einem Hufverband lässt man die Wunde per sekundam zuheilen.

#### Epikrise

In einer Langzeitstudie konnten 30 von 56 Pferden (54%) mit einem Nageltritt mit Verletzung von Synovialstrukturen nach der Behandlung wieder im Sport auf dem gleichen Niveau eingesetzt werden [20]. Weitere 9 Pferde konnten auf einem niedrigeren Niveau geritten werden,

4 waren nach Neurektomie reitbar, 5 wurden Koppelpferde und 8 mussten euthanasiert werden.

Das Ausmaß des Schadens der tiefen Beugesehne (nur mit MRT realistisch einschätzbar) ist oft nach dem Abklingen der Infektion ausschlaggebend für die Prognose.

#### Korrespondenzadresse

**Dr. med. vet. Maria Fugazzola, Dipl. ECVS**  
 Pferdeklinik Burg Müggenhausen GmbH  
 53919 Weilerswist  
 Fugazzola@pferde-klinik.de

#### Literatur

Literatur ist in der Online-Version unter [www.thieme-connect.de/products](http://www.thieme-connect.de/products) einsehbar.

#### Bibliografie

DOI <https://doi.org/10.1055/a-0671-8643>  
 Pferdespiegel 2018; 21: 168–172  
 © Georg Thieme Verlag KG Stuttgart · New York  
 ISSN 1860-3203