

# Neuropatía del pudendo como causa de dolor pélvico

## *Pudendal neuropathy as a cause of pelvic pain*

Verónica Tobar Roa, MD<sup>1</sup> María Fernanda Rojas Gómez, MD<sup>2</sup> Ana María Gómez González, MD<sup>3</sup>  
Ana María Ortiz Zableh, MD<sup>4</sup>

<sup>1</sup> Universidad Autónoma de Bucaramanga; Uróloga Pontificia Universidad Javeriana; Máster Universitario de Investigación Clínica en Donación y Trasplante de Órganos, Tejidos y Células, Universidad de Barcelona; Uróloga, Centro Urológico Foscal, Floridablanca, Santander, Colombia

<sup>2</sup> Universidad Industrial de Santander; Anestesióloga, Universidad Militar Nueva Granada; Fellow Anestesia Regional guiada por Ultrasonido programa CLASA-WFSA-SBA; Anestesióloga Sociedad Especializada de Anestesiología SEA S.A., Clínica Carlos Ardila Lulle, Floridablanca, Santander, Colombia

<sup>3</sup> Universidad Autónoma de Bucaramanga; Residente de Segundo año de Urología, Universidad Autónoma de Bucaramanga, Floridablanca, Santander, Colombia

<sup>4</sup> Interna, Pontificia Universidad Javeriana, Bogotá, Colombia

Address for correspondence María Fernanda Rojas Gómez, MD, Universidad Industrial de Santander; Anestesióloga, Universidad Militar Nueva Granada; Fellow Anestesia Regional guiada por Ultrasonido programa CLASA-WFSA-SBA; Anestesióloga Sociedad Especializada de Anestesiología SEA S.A., Clínica Carlos Ardila Lulle, Floridablanca, Santander, Colombia (e-mail: mariafernanda.mfrojas@gmail.com).

Urol Colomb 2018;27:25–34.

### Resumen

El síndrome de atrapamiento del nervio pudendo es una de múltiples causas de dolor pélvico crónico. Hemos realizado una revisión de la literatura sobre su presentación clínica, diagnóstico y tratamiento, con el propósito de conocer los detalles más relevantes de una enfermedad que cada vez está siendo más diagnosticada, con el fin de realizar un abordaje precoz desde un punto de vista integral.

### Palabras clave

- ▶ nervio pudendo
- ▶ neuralgia
- ▶ atrapamiento nervioso
- ▶ dolor crónico
- ▶ canal de Alcock
- ▶ dolor pélvico

### Abstract

Pudendal neuralgia due to pudendal nerve entrapment is one of the many causes of chronic pelvic pain. A literature was carried out as regards its clinical presentation, and diagnostic and therapeutic approach, in order to understand the most relevant details of this disorder that is increasingly being diagnosed, with the purpose of implementing an early approach from an integral perspective.

### Keywords

- ▶ pudendal Nerve
- ▶ neuralgia
- ▶ nerve entrapment
- ▶ chronic pain
- ▶ alcock canal
- ▶ pelvic pain

received  
February 21, 2017  
accepted  
April 16, 2017  
published online  
January 10, 2018

DOI <https://doi.org/10.1016/j.uroco.2017.04.005>.  
ISSN 0120-789X.  
eISSN 2027-0119.

Copyright © 2018, Sociedad Colombiana de Urología. Publicado por Thieme Revinter Publicações Ltda., Rio de Janeiro, Brazil. Todos los derechos reservados.

License terms



## Introducción

El síndrome de atrapamiento del nervio pudendo fue descrito por primera vez en 1987 por el neurólogo francés Gerard Amarenco, refiriéndose al dolor perineal que presentaban algunos ciclistas y que en estudios de electrofisiología se correlacionaba con el atrapamiento del nervio a su paso por el canal de Alcock; fue denominado inicialmente «parálisis perineal del ciclista».<sup>1,2</sup>

El síndrome se caracteriza por un dolor neuropático en el trayecto del nervio pudendo,<sup>3-5</sup> que empeora en el curso del día o con la posición sentada sin déficit sensitivo asociado. Es rara vez sospechado, identificado y diagnosticado, ya que sus síntomas diversos pueden simular otras enfermedades, incluyendo trastornos psiquiátricos.<sup>6</sup> La incidencia de esta enfermedad es de 1/100.000 en la población general<sup>7</sup>—siendo el género femenino el más afectado—. De acuerdo con Orphanet, la neuralgia del pudendo está presente en un 4% de los pacientes que consultan por dolor, afectando a 7 mujeres por cada 3 hombres;<sup>8</sup> sin embargo se considera que su incidencia y prevalencia están subestimadas.<sup>7,9</sup>

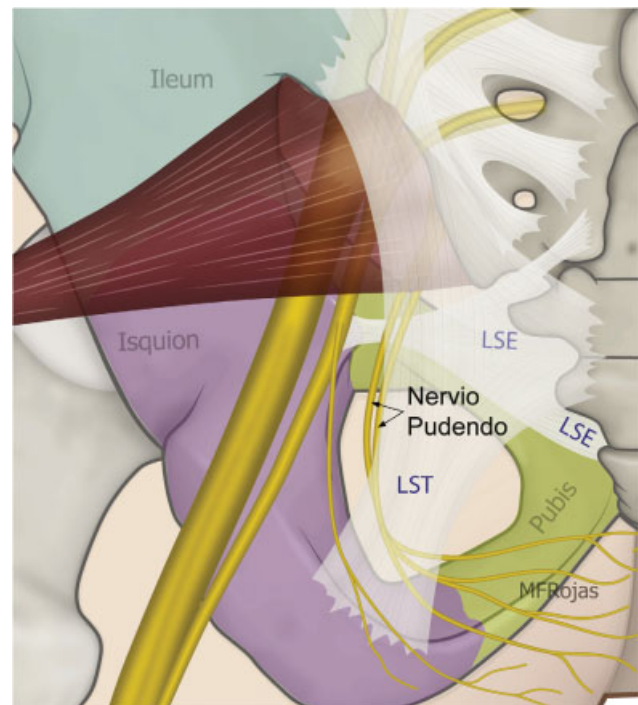
El objetivo del presente artículo es realizar una revisión de los aspectos más relevantes de la neuropatía del nervio pudendo, con el fin de dar a conocer y fomentar un mejor abordaje diagnóstico y terapéutico de esta enfermedad, aún desconocida para muchos.

**Estrategia de búsqueda:** Se realizó una búsqueda de la literatura a través de Medline, Embase y Science Direct, desde febrero de 1985 hasta febrero de 2017, evaluando los artículos relevantes con respecto a la neuropatía del pudendo, utilizando las palabras clave: anatomía del nervio pudendo, nervio pudendo, neuralgia del pudendo, atrapamiento nervioso, dolor crónico, canal de Alcock y dolor pélvico. La búsqueda se limitó a artículos publicados en español, inglés y francés.

## Anatomía del nervio pudendo

El nervio pudendo ha mostrado gran variabilidad anatómica.<sup>4,10-16</sup> Recibe aportes principalmente de las raíces ventrales S2-S4 del plexo sacro, con contribuciones variables de S1 y S5.<sup>17,18</sup> Es un nervio mixto por el cual discurren fibras motoras, sensitivas y autonómicas. Se han descrito 3 ramificaciones del nervio: la rama rectal inferior, la rama perineal y la dorsal del pene/clítoris. La rama perineal se divide en superficial y profunda, la rama superficial se divide en medial y posterolateral del escroto/labio.<sup>5</sup> Son frecuentes las interconexiones entre la rama perineal, la rectal y el nervio femorocutáneo posterior.<sup>14</sup> Es de destacar la importancia funcional en la micción, defecación, erección, eyaculación y parto.<sup>11,14,19-21</sup>

El nervio pudendo emerge de la pelvis a través del foramen ciático mayor, con un trayecto caudal al músculo piriforme y al nervio ciático. Posteriormente reingresa a la pelvis a través del agujero ciático menor, dorsal al ligamento sacroespinoso y ventral al ligamento sacrotuberoso<sup>10,13,22</sup> como se muestra en la **Figura 1**. En este trayecto interligamentoso es donde frecuentemente podemos



**Fig. 1** Esquema del trayecto del nervio pudendo en el área glútea. LSE: ligamento sacroespinoso; LST: ligamento sacrotuberoso.

encontrar enfermedades compresivas del nervio.<sup>16</sup> Finalmente el nervio continúa por el repliegue del músculo obturador interno o canal de Alcock hacia la región perineal.<sup>10,16</sup>

En las descripciones anatómicas realizadas por los Dres. Gabrielli y Olave<sup>14</sup> se vio que el nervio puede presentarse como tronco único (53,3%), como 2 troncos (36,7%) y como 3 troncos (6,7%). Mahakkanukrauh et al.<sup>13</sup> encontraron el nervio pudendo como un tronco (56,2%), 2 troncos (31,5%) y 3 troncos (12,3%). Furtmüller et al.<sup>15</sup> en sus evaluaciones anatómicas encontraron que en la mayoría de las veces la rama perineal y la rama rectal provienen en un tronco común; también hallaron tronco común entre la rama dorsal del pene y la perineal; menos frecuentemente entre la dorsal del pene y la rectal inferior, formando de esta manera 2 y hasta 3 troncos desde su origen.

En la parte posterior de la fosa isquiorrectal, inmediatamente después de pasar el ligamento sacroespinoso, el nervio da su primera rama: el nervio rectal inferior, que penetra la fascia interna del músculo obturador para distribuirse en su territorio anal.<sup>17,23</sup> Mahakkanukrauh et al. encontraron que en el 21% de las veces el nervio rectal inferior se origina independientemente de la raíz de S4 sin hacer parte del tronco del nervio pudendo.<sup>13</sup> La rama perineal penetra medialmente la fascia interna del músculo obturador deslizándose hacia la base del diafragma urogenital donde se bifurca en sus ramas terminales superficial y profunda. La rama dorsal del pene/clítoris sale del canal de Alcock<sup>11</sup> y continúa próxima la rama púbica inferior del hueso púbico hacia la región anterior; el trayecto del nervio en el canal de Alcock es una de las zonas

descritas más susceptible de presentar atrapamiento después del trayecto interligamentario.<sup>16</sup> O'Bichere et al. mostraron en sus trabajos que la rama dorsal del pene/clitoris, puede originarse directamente de S2 en un 25% de las veces.<sup>24</sup>

El 30% del nervio está constituido por fibras autonómicas que intervienen en la erección y en la sensación de distensión vesical y rectal.<sup>25,26</sup> El 70% son fibras somáticas, de las cuales el 50% son sensitivas e inervan la piel del periné y de los genitales externos; y el 20% son motoras e inervan el esfínter anal externo, el músculo elevador del ano, el músculo bulbo e isquiocavernoso, el esfínter estriado de la uretra y los músculos perineales profundos y superficiales.<sup>27-29</sup> Detalles anatómicos adicionales se presentan en la ►Figura 2.

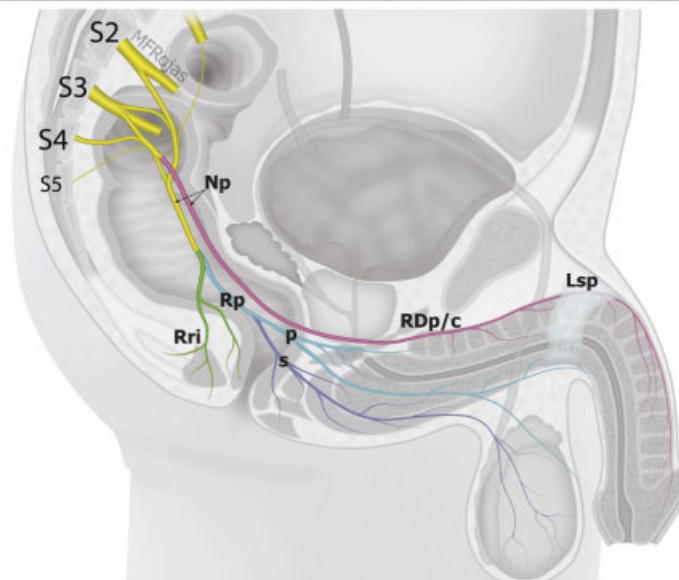
**Fisiopatología**

La lesión del nervio puede presentarse por procesos mecánicos, infecciosos o inmunológicos.<sup>16,30</sup> La compresión mecánica frecuentemente es secundaria a atrapamiento del nervio o a causas neurovasculares que

incluyen varices o múltiples interconexiones venosas;<sup>31</sup> sin embargo existen otras causas como espasmo muscular del piso pélvico, o tejido cicatricial por cirugías previas.<sup>3</sup> El mecanismo de lesión puede ser producido principalmente por compresión o estiramiento de la fibra nerviosa.<sup>32</sup> Dichas lesiones generan compromiso de los vasa nervorum, alteración de la permeabilidad vascular, proliferación de fibroblastos, edema local o trastornos iónicos que comprometen la conducción nerviosa. La persistencia de la lesión puede terminar en desmielinización progresiva del nervio, alteración de la fosforilación oxidativa y producción de ATP, ocasionando una alteración de la bomba de Na-K, el transporte axoplásmico y la integridad de la membrana, que comprometen la fisiología normal de la fibra.<sup>33</sup> La profundidad y reversibilidad del daño dependerá del tiempo de evolución de la lesión.

La causa del síndrome no siempre es clara. Sin embargo, al realizar un interrogatorio exhaustivo, es posible encontrar un antecedente de compresión o estiramiento del nervio; por ejemplo, haber practicado ciclismo, equitación, permanecer sentado por periodos prolongados de tiempo, antecedente

Raíces Nerviosas	Ramificaciones		Inervación sensitiva	Inervación motora	Vegetativo
Nervio pudendo (Np) S1 S2-S4 S5 Presentación anatómica en 1, 2 o 3 troncos 30% autonómico y 70% somática: 50% sensitivo y 20% motor	Rama Dorsal del pene /clitoris S2 (RDp/c)	Rama clitoridea	Tejido eréctil del cuerpo cavernoso y cruz del pene/clitoris y la piel que cubre el aspecto dorsolateral del prepucio, glande y pene / clitoris	Músculos involucrados en la erección	Iniciación y mantenimiento de la erección (parasimpático)
		Rama pubiana			
	Rama Perineal (Rp)	Profunda / muscular (p)	Tercio inferior de la vagina y de la uretra	Músculo perineal transverso superficial y profundo, bulboesponjoso, isquiocavernoso esfínter ureteral, porción ant del esfínter anal ext. y áreas variables del músculo elevador del ano	Sensación consciente de necesidad urinaria
		Superficial (s)	Rama medial Rama posterolateral	Porción posterior de la piel del perine y escroto/labios mayores y menores	Al esfínter externo e inervación variable del músculo elevador del ano
	Rama rectal inferior S3 (Rri)		Inervación sensitiva de la piel de la circunferencia anal, el tercio caudal del recto y posterior vulvar	Músculo elevador del ano y del esfínter externo del ano	Sensación consciente de necesidad de defecar



**Fig. 2** Anatomía del nervio pudendo (Np). Lsp: ligamento suspensorio del pene; p: profunda; RDp/c: rama dorsal del pene/clitoris; Rp: rama perineal; Rri: rama rectal inferior; s: superficial.

de hematomas pélvicos, partos vaginales, radioterapia de órganos pélvicos que provoque cambios morfológicos o estructurales en los tejidos adyacentes<sup>34,35</sup> o cirugías pélvicas y ortopédicas, entre otros.<sup>1,15,25,33</sup>

Dentro de las cirugías más relacionadas con el síndrome se encuentran la rectopexia y la sacrocolpopexia laparoscópica.<sup>18,26,36</sup> Sin embargo, cualquier intervención quirúrgica en la zona pélvica puede inducir el atrapamiento o la formación de neuromas de este o de otros nervios locales,<sup>29</sup> como en la cirugía de corrección de incontinencia urinaria con cinta libre de tensión.<sup>37</sup> Chung et al. encontraron neuropatía del pudendo en el 1,6% de las pacientes llevadas a cirugía de suspensión del ligamento uterosacro.<sup>38</sup> Bondar et al. también reportaron una frecuencia del 15% en pacientes llevados a osteosíntesis de fracturas de fémur en mesa de fracturas con soporte pélvico.<sup>25</sup>

## Clínica

En las mujeres el dolor se localiza a nivel de la vulva, vagina, clítoris, periné y recto; mientras que en los hombres se localiza en el glande, escroto, periné y recto. La presentación clásica es unilateral, aunque se han reportado algunos casos con afectación bilateral.<sup>3</sup> El dolor puede ser paroxístico o constante, e independiente del estímulo. Se describe como una descarga, lancinante o quemante y se asocia a parestesias, disestesias, alodinia, híper- o hipoalgesia. De forma característica se exagera al sentarse sobre una superficie plana y se alivia en decúbito; en la mañana los síntomas son escasos y aumentan durante el día. Algunas pacientes refieren dispareunia ocasional asociada a anorgasmia; en los hombres, puede haber dolor durante la erección, dificultad para mantenerla o dolor en la eyaculación. También pueden presentarse alteraciones durante la micción o la defecación.<sup>39</sup>

El dolor suele llevar a algunos pacientes a adoptar una posición antiálgica, sentándose solo sobre la hemipelvis sana.<sup>3,9</sup>

Hay 6 tipos de presentación del síndrome:<sup>2</sup> 1. Solo dolor. 2. Dolor asociado a síntomas urinarios del tracto de salida. 3. Dolor asociado a dificultad para la defecación. 4. Dolor con

disfunción sexual. 5. Dolor con incontinencia urinaria, fecal o ambas. 6. Combinaciones.

## Examen físico

Con el paciente en posición de litotomía se busca el signo de Tinel, que es la reproducción del dolor al palpar la espina isquiática, ya sea por vía vaginal o rectal.<sup>6,34,39</sup> También es útil el test de la pinza rodada (rolling test), que consiste en pinzar con los dedos la piel y el tejido celular subcutáneo, desplazándolo desde el ano hacia el pubis sobre el trayecto de las ramas del nervio pudendo, reproduciendo los síntomas dolorosos como se muestra en la **Figura 3**. En los dermatomas comprometidos (**Fig. 4**), es frecuente encontrar alteraciones de la sensibilidad.<sup>34,39</sup>

Se han encontrado cambios cutáneos como resultado del compromiso de las fibras autonómicas, incluyendo: piel de naranja, livedo reticularis, piel anserina y eritema en labios.<sup>9,40</sup>

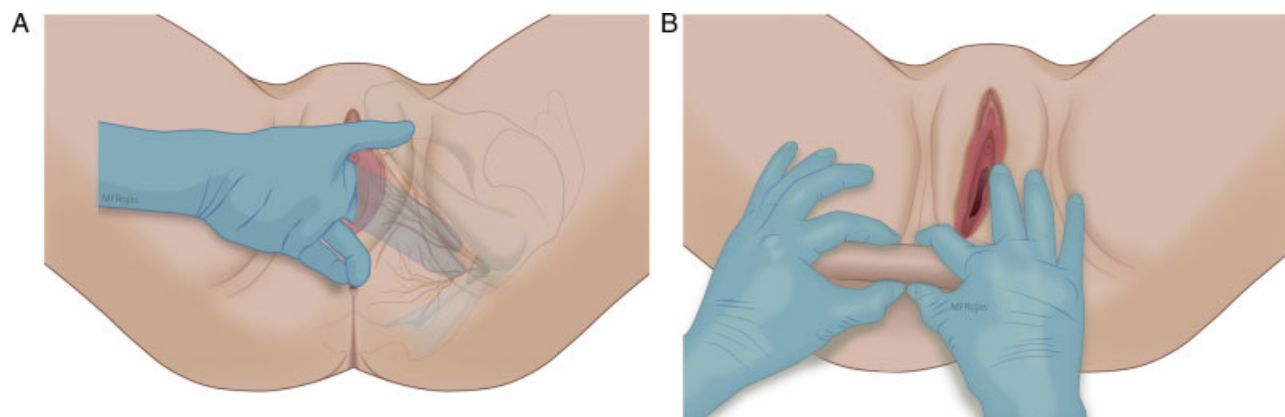
## Diagnóstico

El diagnóstico es principalmente clínico. Está basado en los criterios de Nantes<sup>6,33</sup> mostrados en la **Tabla 1**, los cuales se complementan con los criterios de Benson y Griffis<sup>5</sup> (**Tabla 2**). En el diagnóstico, también se plantean criterios mayores y menores,<sup>9,25,33,39</sup> acorde a lo listado en la **Tabla 3**.

Cuando el paciente tiene síntomas atípicos o no cumple los criterios diagnósticos mencionados, se deben descartar otras enfermedades como compresión extrínseca por tumores o neuromas, o compromiso de las raíces del plexo sacro.<sup>41</sup>

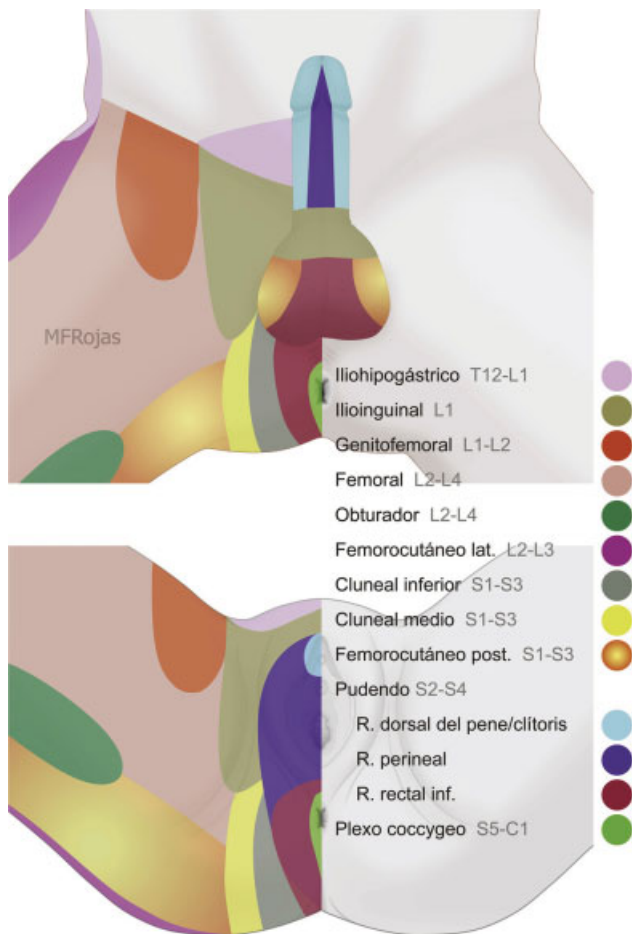
## Pruebas diagnósticas

La utilidad de la electrofisiología en esta enfermedad es limitada, con baja sensibilidad y especificidad. Caracteriza las alteraciones en la conducción nerviosa, sin identificar la causa o el sitio anatómico puntual de la lesión.<sup>42</sup> Entre las pruebas que se han utilizado, las que han demostrado mayor



**Fig. 3** A: Signo de Tinel. B: Test de la pinza rodada.





**Fig. 4** Dermatomas de la región perineal y muslo proximal.

utilidad son la electromiografía con aguja y los estudios de conducción nerviosa.<sup>43</sup>

La electromiografía se realiza en el esfínter anal externo y los músculos bulbocavernosos, haciendo una comparación entre ambos lados.

La prueba de latencia motora terminal del nervio pudendo evalúa la conducción nerviosa, realizando un estímulo transrectal a nivel de las espinas isquiáticas; si la latencia es mayor a 2,2 ms, es posible que haya lesión del nervio.<sup>43-45</sup>

El test de latencia del reflejo bulbocavernoso es útil para explorar las vías aferentes del arco reflejo sacro, pero la respuesta puede ser retardada en lesiones motoras eferentes puras.<sup>46</sup> Otros estudios incluyen los umbrales sensoriales, que se realizan mediante la estimulación eléctrica sobre el nervio dorsal del pene/clítoris, identificando el umbral de percepción y dolor. Los potenciales evocados sensoriales, que evalúan la vía sensitiva periférica y medular, miden el tiempo que tarda un estímulo eléctrico en recorrer el nervio periférico hasta la corteza parietal, siendo el valor normal de este tiempo de 40 ms<sup>2</sup>.

Más recientemente se ha descrito la utilidad del doppler color de la arteria pudenda, que ha mostrado resultados prometedores en el proceso diagnóstico del síndrome en mención. El procedimiento se realiza midiendo las velocidades de flujo e índices de resistencia de la arteria

pudenda antes y después de la pinza interligamentaria y el canal de Alcock.<sup>42</sup>

En los pacientes con disfunción miccional y síntomas urinarios irritativos es recomendable realizar un estudio urodinámico para descartar otras enfermedades.

## Imágenes diagnósticas

La radiografía, la resonancia magnética de pelvis y la gammagrafía ósea son útiles para descartar otras enfermedades, como entidades neurológicas, neoplásicas y ortopédicas, entre otras.<sup>4,39,42,47</sup>

Dentro del estudio de resonancia magnética se pueden realizar diferentes técnicas. Las 3 principales son la neurografía de difusión, la tractografía con tensor de difusión y la neurografía basada en T2. La tractografía periférica es la más utilizada y evalúa el curso, calibre, patrón fascicular, tamaño y fibrosis perineural, así como la presencia de lesiones o masas.<sup>48</sup> En el caso de neuropatía del pudendo, se puede observar hiperintensidad del haz neurovascular, edema y asimetría a lo largo de la cara medial del músculo obturador interno y a su entrada en el canal de Alcock.<sup>49</sup> Otros hallazgos pueden ser distorsiones del curso del nervio o contornos anormales, que pueden estar en relación con atrapamiento o adherencias, así como efectos postraumáticos.<sup>50,51</sup>

## Diagnóstico diferencial

Se deben descartar otras enfermedades como tumores, endometriosis, neuromas, miomatosis uterina o várices pélvicas que puedan causar síntomas similares al comprimir el nervio,<sup>51,52</sup> u otras enfermedades como el síndrome de vejiga dolorosa, la vulvodinia, el síndrome piriforme, el síndrome de cauda equina, atrapamiento de otros nervios — como el obturador, el genitofemoral, el cluneal inferior o el ilioinguinal—.<sup>43,53</sup> También presentan una sintomatología similar la prostatitis crónica y el síndrome de dolor miofascial del piso pélvico.<sup>3,28,33,43</sup> En pacientes femeninas cuya principal queja es la alteración de la micción, se debe considerar la posibilidad de un síndrome de Fowler.<sup>54</sup>

## Tratamiento

El abordaje terapéutico debe asumirse de manera temprana pero secuencial de acuerdo a la etiología, empezando siempre por el manejo conservador. Se recomienda implementar medidas básicas para aminorar los síntomas: suspender las actividades que desencadenan el dolor, evitar periodos prolongados en posición sentada o utilizar plataformas perineales para apoyar el peso corporal sobre las tuberosidades isquiáticas, dejando el periné libre de presión.<sup>6,8</sup>

La fisioterapia es, para muchos autores, la primera línea de tratamiento.<sup>3</sup> El fisioterapeuta debe enfocarse en la búsqueda de áreas de hipertonía en la musculatura del piso pélvico.<sup>55</sup> Existen múltiples técnicas para la liberación de espasmos, educación postural y ejercicios de estiramiento.<sup>7,56</sup> También son útiles la estimulación eléctrica y el biofeedback. Rhame et al. reportaron el caso

**Tabla 1** Criterios de Nantes para el diagnóstico de neuralgia del nervio pudendo

Criterios esenciales del diagnóstico (todos deben estar presentes)	Dolor en el territorio del nervio pudendo
	El dolor se incrementa al sentarse en una superficie plana
	El dolor no despierta al paciente durante la noche
	Dolor sin deterioro sensorial predominante
	Alivio mediante bloqueo anestésico del nervio pudendo
Criterios complementarios del diagnóstico	Dolor de tipo neuropático
	Alodinia o hiperpatía
	Sensación de cuerpo extraño rectal o vaginal
	Incremento del dolor durante el día
	Dolor predominantemente unilateral
	Dolor desencadenado por la defecación
	Presencia de dolor a la palpación de la espina isquiática
	Hallazgos neurofisiológicos positivos en hombres o en mujeres nulíparas
Signos asociados sin excluir el diagnóstico	Dolor en la nalga al sentarse
	Dolor referido a la cara medial del muslo
	Alteración de la frecuencia urinaria y/o dolor cuando hay vejiga llena
	Dolor que se produce después de la eyaculación, dispareunia y/o dolor después del coito
	Dolor suprapúbico
	Exploración neurofisiológica normal
	Disfunción eréctil
Criterios de exclusión	Dolor en glúteos, pubis, cóccigeo o en hipogastrio que no corresponde con el territorio anatómico del nervio pudendo
	Prurito: es principalmente sugestivo de una lesión dermatológica (atrófica, liquen plano, etc.) en lugar de una lesión nerviosa
	Dolor exclusivamente paroxístico: es sugestivo de una lesión compresiva, justifica una investigación adicional con imágenes para descartar neurofibroma o schwannoma, enfermedad de la cola de caballo (schwannoma sacro) y la médula espinal (meningioma)
	Pruebas de imágenes anormales que expliquen otras causas de dolor

de una paciente con 2 años de neuralgia severa del pudendo refractaria a múltiples tratamientos, quien presentó mejoría significativa y de larga duración con radiofrecuencia.<sup>57</sup>

Dentro del arsenal terapéutico se encuentran los relajantes musculares y los neuromoduladores (como gabapentina, pregabalina, ciclobenzaprina), analgésicos antiinflamatorios, antidepresivos tricíclicos, lidocaína en gel o en parches y opioides.<sup>4,6,9</sup> Pereira et al. demostraron en su estudio que el 42% de los pacientes con neuralgia del pudendo respondieron al tratamiento de primera línea con lidocaína tópica al 5% combinada con amitriptilina 10 mg vía oral/12 h durante 6–8 semanas, y que de los pacientes que no respondieron a este manejo inicial, el 31% mejoró sus síntomas cuando se adicionó tramadol.<sup>51</sup>

También se ha reportado utilidad de la toxina botulínica para reducir la contracción del músculo obturador.<sup>9,50,58–60</sup> Recientemente se ha descrito mejoría en la sintomatología con el uso de parches dérmicos de capsaicina que actúa sobre receptores nociceptivos modulando el movimiento iónico a través de la membrana; como una alternativa terapéutica con resultados moderados y que deben seguir siendo evaluados.<sup>61</sup> Calabrò et al. reportaron un caso exitoso de

tratamiento médico con palmitoiletanolamida, un lípido con efecto antiinflamatorio y antinocioceptivo.<sup>62</sup>

### Bloqueo anestésico del nervio pudendo

El bloqueo del nervio pudendo se utiliza como prueba diagnóstica y terapéutica. Puede ser realizado a través de múltiples abordajes —transperineal, transglúteo, transrectal y transvaginal—. En los abordajes proximales o posteriores, la espina isquiática es el referente anatómico más importante.<sup>63</sup> Algunos autores consideran que la punción guiada por tomografía,<sup>64</sup> resonancia o fluoroscopia mejora la precisión a la hora de localizar la espina isquiática y el nervio,<sup>6,10,13</sup> pero no son fácilmente accesibles y exponen al operador a radiación ionizante. Actualmente, la ecografía tiene la misma tasa de éxito que las anteriores, evitando la exposición a la radiación y permitiendo la identificación tisular específica, así como la inserción de la aguja y de soluciones anestésicas en tiempo real.<sup>46,48,59,65</sup>

Las inyecciones se realizan con corticoides y anestésicos locales, y se aplican a nivel del espacio interligamentoso y en el canal de Alcock.<sup>9,66</sup> La tasa de éxito de este procedimiento se

**Tabla 2** Cuestionario de evaluación para el síndrome de atrapamiento del nervio pudendo según Benson y Griffs

¿Desde hace cuánto tiempo tiene dolor? (días, meses o años)		
¿Hay algún evento que haya coincidido con el inicio del dolor?		
¿En una escala de dolor cuánto duele de 0 a 10? (Donde 0 es nada de dolor y 10 es el dolor máximo que ha experimentado en su vida)		
¿El dolor es: «quemante», «tirante», «aplastante», «presión», «penetrante», «cortante», otros? (señalar con un círculo)		
Para las siguientes preguntas debe responder sí o no:	Sí	No
¿El dolor es mayor en un lado que en el otro?		
¿Tiene dolor en la región de las nalgas?		
¿Tiene dolor en la vagina o pene?		
¿Tiene dolor en los labios de la vulva o escroto?		
¿El dolor empeora al sentarse?		
¿Sentarse en el baño no es tan doloroso como sentarse en una superficie plana?		
¿El dolor es peor al estar de pie?		
¿El dolor es peor al acostarse?		
¿El dolor es peor al acostarse hacia un lado que al otro?		
¿Hay dolor con la defecación o movimiento intestinal?		
¿Hay dolor con la relación sexual?		
¿Hay dolor al orinar?		
¿Tiene problemas para controlar la vejiga –micción–?		
¿Tiene problemas para controlar el intestino –defecación–?		
¿Tiene problemas para controlar la expulsión de gases?		

encuentra alrededor del 31–62% en inyecciones únicas y aumenta en inyecciones repetidas con ciclos cada 6 semanas.<sup>5</sup>

El abordaje translglúteo se asocia con riesgo moderado de bloqueo concomitante de otras estructuras nerviosas. Fitchner Bendtsen et al. describieron la técnica de bloqueo en el interior del canal de Alcock guiado por ultrasonido, con menor riesgo de bloqueo del ciático.<sup>67</sup>

### Descompresión quirúrgica del nervio pudendo

Se reserva para los pacientes con sospecha de atrapamiento que no han respondido adecuadamente al manejo conservador<sup>3,37</sup> y para aquellos cuya calidad de vida se ve deteriorada por la intensidad de los síntomas.

Diferentes autores han encontrado que el punto más frecuente de atrapamiento del nervio se localiza entre el ligamento sacroespinoso y el sacrotuberoso en cerca del 70% de los pacientes ya sea por anomalías en los ligamentos (engrosamiento) o enfermedades que afecten puntualmente el nervio como fibrosis o procesos inflamatorios.<sup>36,68</sup> Otras localizaciones menos frecuentes se presentan a nivel del canal de Alcock en el 20%, en el diafragma urogenital, sobre el borde interno del proceso falciforme del ligamento sacrotuberoso o hacia la base del pene;<sup>6,8,12,43</sup> en algunos reportes quirúrgicos se ha encontrado doble sitio de atrapamiento.<sup>16</sup>

Conocer el lugar anatómico exacto donde se presenta la compresión permite que el cirujano planee el procedimiento ideal para obtener así mejores resultados.

**Tabla 3** Criterios mayores y menores para el diagnóstico del síndrome de atrapamiento del nervio pudendo según Bautrant et al

Criterios mayores	Criterios menores
Zona dolorosa en el trayecto del nervio pudendo: nervio rectal inferior, perineal y dorsal del pene/clítoris	Existencia de una posición dolorosa y/o antiálgica –empeora sentado, mejora acostado
Signo de Tinel positivo	Dolor de tipo neuropático
Infiltración anestésica exitosa con alivio del dolor durante más de 12 h	Existencia de un factor etiológico o desencadenante: trauma, cirugía perineal, parto, deporte
	Ausencia de otra causa que explique el dolor en la zona pélvica

Dos criterios mayores o un criterio mayor y dos menores se consideran diagnósticos para el síndrome de atrapamiento del nervio pudendo.

Existen diferentes abordajes para realizar la descompresión quirúrgica —transglúteo,<sup>68</sup> transperineal, transvaginal, isquiorrectal o laparoscópico<sup>69</sup>—, cada uno con tasas de éxito variables como mostramos en la **Tabla 4**.

El abordaje perineal permite la liberación del nervio a nivel del canal de Alcock, pero no a nivel del área interligamentaria, que es el lugar más frecuente de compresión.<sup>36</sup> El abordaje transglúteo se realiza disecando las fibras musculares hasta alcanzar el ligamento sacrotuberoso, liberando el nervio de las zonas de atrapamiento. Permite la visualización del trayecto extrapélvico del pudendo y facilita el acceso al espacio interligamentario y a la fosa isquiorrectal.<sup>16,68</sup>

Los resultados de la cirugía dependen en gran parte de una adecuada evaluación prequirúrgica, que permita diferenciar la compresión nerviosa de otras dolencias.<sup>70,71</sup> Los resultados también dependen de la viabilidad de la fibra nerviosa. Se ha reportado que el 40% de los pacientes llevados a cirugía logra controlar el dolor; el 30% solo manifiesta una mejoría parcial y en el 30% no hay ningún cambio;<sup>72</sup> sin embargo, algunos autores han comparado la cirugía con el tratamiento conservador y el bloqueo pudendo, y han encontrado una superioridad en el tratamiento quirúrgico (60–71,4% vs. 13,3%).<sup>71</sup>

La evaluación del resultado quirúrgico debe ser realizada a corto y a largo plazo, ya que la recuperación del nervio puede tardar más de un año.

Possover et al. describieron la neuronavegación laparoscópica con acceso retroperitoneal al plexo lumbosacro a través de una vía mínimamente invasiva.<sup>72</sup> El procedimiento se realiza identificando el espacio obturador a través de una disección paraíliaca hacia el tronco lumbosacro. Luego, la disección se extiende hacia el aspecto más posterior de las raíces sacras.<sup>73</sup> Para este tipo de cirugías se recomienda el uso de cámaras de

alta resolución y un neuroestimulador intraoperatorio durante la disección de los nervios.<sup>74</sup> Se utiliza un puerto umbilical para la cámara y 3 puertos adicionales, localizados en el hemiabdomen inferior —uno en la línea media y los otros laterales a los vasos epigástricos de cada lado<sup>26</sup>—. Para la exposición de las raíces sacras de S1-S4, la disección inicia a nivel del espacio pararrectal medial al uréter y continúa caudal, hasta el hueso cóccigeo. La exposición del nervio pudendo se logra iniciando la disección a nivel de la fosa lumbosacra, lateral a los vasos ilíacos externos y siguiendo el músculo obturador interno.<sup>26</sup> En la mayoría de los casos se logra la identificación topográfica de la lesión, más no la del sitio de atrapamiento.

La implantación de un neuromodulador por vía abierta o laparoscópica se ha utilizado, con resultados prometedores que deben continuar evaluándose en los casos de falla terapéutica.<sup>72,75,76</sup> El procedimiento de implantación laparoscópica de neuroprótesis (LION procedure) está indicado cuando no hay una causa clara de los síntomas neurológicos, cuando hay sospecha de lesión de las fibras nerviosas, o cuando los hallazgos de la laparoscopia no son suficientes para explicar los síntomas del paciente.<sup>26</sup> Se realiza la implantación de un electrodo multicanal en contacto directo con el nervio pudendo.<sup>53</sup>

La técnica de Estambul descrita por Sancak et al. implica la liberación del nervio en el sitio de atrapamiento por vía laparoscópica y la creación de un flap de omento que rodea al nervio liberado, para evitar la formación de fibrosis alrededor.<sup>37</sup>

Las complicaciones quirúrgicas son poco frecuentes e incluyen: infección de vías urinarias, abscesos pélvicos, lesión de arteria pudenda o formaciones aneurismáticas, hematomas, dolor persistente o aparición de dolor neuropático transitorio en la región glútea.<sup>8,12</sup>

**Tabla 4** Abordajes quirúrgicos, EVA

Autor	Año	N.º de pacientes	Edad	Vía quirúrgica	Mejoría > 50% por EVA	Promedio de seguimiento (meses)
Beco	2004	74	56,1 (22–77)	Isquiorrectal	77,7%	22,2
Bautrant	2003	104	52 (19–81)	Transvaginal/ Isquiorrectal	86%	12
Benson	2005	10	30–71	Transglúteo	60%	No hay datos
Mauillon	1999	12	63,2 (50–76)	Transglúteo	29,1%	63,2 (50–76)
Filler	2009	147	No hay datos	Transglúteo	70%	No hay datos
Dellon	2015	55	39,5 (31–75)	Transvaginal/ Transglúteo	49%	36
Shafik	1998	11	38,4 (22–53)	Isquiorrectal/ Transperineal	81,8%	22,6 (12–38)
Possover	2007	7	49,6 (30–58)	LION procedure	100%	10,7 (5–13)
Possover	2009	127	No hay datos	Laparoscópica	62%	17 (3–39)
Erdogru	2013	27	43,9 (25–58)	Laparoscópica con flap de omento	100%	6,8 (1–15)

EVA: escala visual análoga.



## Conclusiones

El dolor pélvico por compresión del nervio pudendo es un síndrome poco conocido, que se debe tener en cuenta en los pacientes que consultan por dolor en pelvis o periné. El mayor reto en este tipo de enfermedades está en el diagnóstico oportuno. Ello permitirá realizar un abordaje multidisciplinario secuencial en busca de mejores opciones de tratamiento para estos pacientes que presentan un importante compromiso de su calidad de vida.

### Financiación

Las autoras declaran no haber recibido ningún tipo de apoyo financiero para la realización del presente trabajo.

### Conflicto de intereses

Las autoras declaran no tener ningún conflicto de intereses relacionados con la publicación del presente artículo.

### Agradecimientos

Al Dr. Alfredo Ortiz MD Urólogo y a la Dra. Natalia Jaramillo MD Radióloga, por sus aportes y sugerencias en la realización del presente documento.

## Bibliografía

- Amarenco G, Lanoe Y, Perrigot M, Goudal H, et al. A new canal syndrome: Compression of the pudendal nerve in Alcock's canal or perineal paralysis of cyclists. *Press Med* 1987;16:399
- Itza Santos F, Salinas J, Zarza D, Gómez Sancha F, Allona Almagro A. Update in pudendal nerve entrapment syndrome: an approach anatomic-surgical, diagnostic and therapeutic. *Actas Urol Esp* 2010;34(06):500-9
- Khoder W, Hale D. Pudendal neuralgia. *Obstet Gynecol Clin North Am* 2014;41:443-452
- Maldonado PA, Chin K, Garcia AA, Corton MM. Anatomic variations of pudendal nerve within pelvis and pudendal canal: Clinical applications. *Am J Obstet Gynecol* 2015;213:727e1-727e6
- Benson JT, Griffis K. Pudendal neuralgia, a severe pain syndrome. *Am J Obstet Gynecol* 2005;192:1663-1668
- Labat J-J, Riant T, Robert R, Amarenco G, Lefaucheur JP, Rigaud J. Diagnostic criteria for pudendal neuralgia by pudendal nerve entrapment (Nantes criteria). *NeuroUrol Urodyn* 2008;27:306-310
- Hibner M, Desai N, Robertson LJ, Nour M. Pudendal neuralgia. *J Minim Invasive Gynecol* 2010;17:148-153
- Labat J. Orpha.net [Internet]. 2014 [citado 1 Abr 2014 1]. Disponible en: [http://www.orpha.net/consor/cgi-bin/Disease\\_Search.php?lng=EN&data\\_id=10804&Disease\\_Disease\\_Search\\_diseaseGroup=Pudendal-neuralgia&Disease\\_Disease\\_Search\\_diseaseType=Pat&Disease\(s\)/groupofdiseases=Pudendal-neuralgia&title=Pudendal-neuralgia&search=Disea](http://www.orpha.net/consor/cgi-bin/Disease_Search.php?lng=EN&data_id=10804&Disease_Disease_Search_diseaseGroup=Pudendal-neuralgia&Disease_Disease_Search_diseaseType=Pat&Disease(s)/groupofdiseases=Pudendal-neuralgia&title=Pudendal-neuralgia&search=Disea)
- Lema CR, Ricci AP. Atrapamiento del nervio pudendo: Un síndrome por conocer. *Rev Chil Obstet Ginecol* 2006;71:207-215
- Colebunders B, Matthew MK, Broer N, Persing JA, Dellon AL, Benjamin Alcock and the pudendal canal. *J Reconstr Microsurg* 2011;27:349-353
- Hruby S, Ebmer J, Dellon AL, Aszmann OC. Anatomy of pudendal nerve at urogenital diaphragm - New critical site for nerve entrapment. *Urology* 2005;66:949-952
- Robert R, Prat-Pradal D, Labat JJ, Bensignor M, Raoul S, Rebai R, et al. Anatomic basis of chronic perineal pain: Role of the pudendal nerve. *Surg Radiol Anat* 1998;20:93-98
- Mahakkanukrauh P, Surin P, Vaidhayakarn P. Anatomical study of the pudendal nerve adjacent to the sacrospinous ligament. *Clin Anat* 2005;18:200-205
- Gabrielli C, Olave E. Aspectos anatómicos y topográficos del nervio pudendo en la región glútea. *Int J Morphol* 2011;29:168-173
- Furtmüller GJ, McKenna CA, Ebmer J, Dellon AL. Pudendal nerve 3-dimensional illustration gives insight into surgical approaches. *Ann Plast Surg* 2014;73:670-678
- Ploteau S, Perrouin-Verbe M-A, Labat J, Riant T, Levesque A, Robert R. Anatomical variants of the pudendal nerve observed during a transgluteal surgical approach in a population of patients with pudendal neuralgia. *Pain Physician* 2017;20:137-144
- Ogiwara H, Morota N. Pudendal afferents mapping in posterior sacral rhizotomies. *Neurosurgery* 2014;74:171-175
- Shafik A, El-Sherif M, Youssef A, Olfat ES. Surgical anatomy of the pudendal nerve and its clinical implications. *Clin Anat* 1995;8:110-115
- Hwang K, Nam YS, Kim DJ, Han SH, Hwang SH. Posterior cutaneous nerve of the thigh relating to the restoration of the gluteal fold. *Ann Plast Surg* 2008;60:357-361
- Sedy J, Nanka O, Spaskova J, Jarolim L. Clinical implications of a close vicinity of nervus dorsalis penis/clitoridis and os pubis. *J Sex Med* 2008;5:1572-1581
- Venegas-Ocampo P, Castillo-De Lira H, Robles-Scott M, Landa-Soler M, López-Mariscal M, Mendoza-Peña FV-M.R. Comparación de la efectividad del bloqueo perineal de los nervios pudendos como método anestésico en la biopsia transrectal de próstata guiada por ultrasonido. *Rev Mex Urol* 2010;70:164-170
- Réding CM, Ramírez P, Villagómez Z, Borbolla IR. Bloqueo de Nervios Pudendos en Obstetricia. In: Trabajo presentado en el IX Congreso Mexicano de Anestesiología; 1962 Nov; Mexico DF; 1962. p. 107-11
- Van der Walt S, Oetlé AC, van Wijk FJ. The pudendal nerve and its branches in relation to Richter's procedure. *Gynecol Obstet Invest* 2016;81:275-279
- O'Bichere A, Green C, Phillips RK. New, simple approach for pudendal nerve exposure: anomalies and prospects for functional reconstruction. *Dis Colon Rectum* 2000;43:956-960
- Bondar A, Egan M, Jochum D, Amarenco G, Bouaziz H. Case report: Pudendal nerve injury after a sciatic nerve block by the posterior approach. *Anesth Analg* 2010;111:573-575
- Possover M, Lemos N. Risks, symptoms, and management of pelvic nerve damage secondary to surgery for pelvic organ prolapse: A report of 95 cases. *Int Urogynecol* 2011;22:1485-1490
- Itza F, Zarza D, Gomez F. Patologías más frecuentes que cursan con dolor pélvico crónico: actualización clínica y diagnóstica. *Urocinamica Apl* 2010;23:6-22
- Reitz A, Schmid DM, Curt A, Knapp PA, Schurch B. Afferent fibers of the pudendal nerve modulate sympathetic neurons controlling the bladder neck. *NeuroUrol Urodyn* 2003;22:597-601
- Lemos N, Possover M. Laparoscopic approach to intrapelvic nerve entrapments. *J Hip Preserv Surg* 2015;2:92-98
- Marchand F, Perretti M, McMahon SB. Role of the immune system in chronic pain. *Nat Rev Neurosci* [Internet] 6:521-5322005 Disponible en: <http://www.ncbi.nlm.nih.gov/pubmed/15995723>
- Possover M, Forman A. Pelvic neuralgias by neuro-vascular entrapment: Anatomical findings in a series of 97 consecutive patients treated by laparoscopic nerve decompression. *Pain Physician* 2015;18:1139-1144
- Burnett MG, Zager EL. Pathophysiology of peripheral nerve injury: A brief review. *Neurosurg Focus* 2004;16:E1E
- Itza Santos F, Salinas J, Zarza D, Gómez Sancha F, Allona Almagro A. Update in pudendal nerve entrapment syndrome: An approach anatomic-surgical, diagnostic and therapeutic. *Actas Urol Esp* 2010;34:500-509
- Elahi F, Callahan D, Greenlee J, Dann TL. Pudendal entrapment neuropathy: A rare complication of pelvic radiation therapy. *Pain Physician* 2013;16:E793-E797

- 35 Lim JF, Tjandra JJ, Hiscock R, Chao MW, Gibbs P. Preoperative chemoradiation for rectal cancer causes prolonged pudendal nerve terminal motor latency. *Dis Colon Rectum* 2006;49:12–19
- 36 Baurtant E, de Bisschop E, Vaini-Elies V, Massonnat J, Aleman I, Buntinx J, et al. Modern algorithm for treating pudendal neuralgia: 212 cases and 104 decompressions. *J Gynecol Obstet Biol Reprod* 2003;32(8 Pt 1): 705–712
- 37 Sancak EB, Avci E, Erdogru T. Pudendal neuralgia after pelvic surgery using mesh: Case reports and laparoscopic pudendal nerve decompression. *Int J Urol* 2016;23:797–800
- 38 Chung CP, Kuehl TJ, Larsen WI, Yandell PM, Shull BL. Recognition and management of nerve entrapment pain after uterosacral ligament suspension. *Obstet Gynecol* 120(2 Pt 1):2012:292–295
- 39 Noda Miranda JJ, Díaz Noda V. Síndrome de atrapamiento del nervio pudendo. *Rev Cuba Obstet y Ginecol* 2013;39:167–175
- 40 Beco J, Liege B. Pudendal neuropathy: Current views. *International Continence Society - 41st annual meeting*, Glasgow UK, 2011
- 41 Ploteau S, Cardaillac C, Riant T, Labat J. Pudendal neuralgia due to pudendal nerve entrapment: Warning signs observed in two cases and review of the literature. *Pain Physician* 2016;19:449–454
- 42 Mollo M, Baurtant E, Rossi-Seignert AK, Collet S, Boyer R, Thiers-Baurtant D. Evaluation of diagnostic accuracy of Colour Duplex Scanning, compared to electroneuromyography, diagnostic score and surgical outcomes, in pudendal neuralgia by entrapment: A prospective study on 96 patients. *Pain* 2009;142:159–163
- 43 Lefaucheur JP, Labat JJ, Amarenco G, Herbaut AG, Prat-Pradal D, Benaim J, et al. What is the place of electroneuromyographic studies in the diagnosis and management of pudendal neuralgia related to entrapment syndrome? *Neurophysiol Clin* 2007;37:223–228
- 44 Antolak S, Antolak C, Lendway L. Measuring the quality of pudendal nerve perineural injections. *Pain Med (United States)* 2016;19:299–306
- 45 Amarenco G, Kerdraon J. Pudendal nerve terminal sensitive latency: Technique and normal values. *J Urol* 1999;161:103–106
- 46 Roche B, Robert-Yap J, Skala K. Pudendal nerve compression syndrome. *Soc Ital di Chir Color* 2009;20:172–179
- 47 Chhabra A, Andreisek G, Soldatos T, Wang KC, Flammang AJ, Belzberg AJ, et al. MR neurography: Past, present, and future. *Am J Roentgenol* 2011;197:583–591
- 48 Filler A. Magnetic resonance neurography and diffusion tensor imaging: Origins, history, and clinical impact of the first 50,000 cases with an assessment of efficacy and utility in a prospective 5,000 patient study group. *Neurosurgery* 2009;65:A29–A43
- 49 Filler AG. IKNOWLEDGE - Imaging for peripheral nerve disorders [Internet]. 2015 [citado 13 Mar 2015]. Chapter 196. Disponible en: <http://clinicalgate.com/imaging-for-peripheral-nerve-disorders/>
- 50 Fillier A. Diagnosis and treatment of pudendal nerve entrapment syndrome subtypes: Imaging, injections, and minimal access surgery. *Neurosurg Focus* 2009;26:E9
- 51 Possover M, Schneider T, Henle KP. Laparoscopic therapy for endometriosis and vascular entrapment of sacral plexus. *Fertil Steril* 2011;95:756–758
- 52 Moser T, Scheiber-Nogueira MC, Nogueira TS, Doll A, Jahn C, Beaujeux R. Neurological picture. Pudendal nerve compression by pelvic varices: Successful treatment with transcatheter ovarian vein embolisation. *J Neurol Neurosurg Psychiatry* 2006;77:88
- 53 Boelens OB, van Assen T, Houterman S, Scheltinga MR, Roumen RM. A double-blind, randomized, controlled trial on surgery for chronic abdominal pain due to anterior cutaneous nerve entrapment syndrome. *Ann Surg* 2013;257:845–849
- 54 Amarenco G, Raibaut P, Ismael SS, Rene-Corail P, Haab F. Evidence of occult dysautonomia in Fowler's syndrome: Alteration of cardiovascular autonomic function tests in female patients presenting with urinary retention. *BJU Int* 2006;97:288–291
- 55 Possover M, Forman A. Voiding dysfunction associated with pudendal nerve entrapment. *Curr Bladder Dysfunct Rep* 2012;7:281–285
- 56 Stav K, Dwyer PL, Roberts L. Pudendal neuralgia. Fact or fiction? *Obstet Gynecol Surv* 2009;64:190–199
- 57 Rhame EE, Levey KA, Gharibo CG. Successful treatment of refractory pudendal neuralgia with pulsed radiofrequency. *Pain Physician* 2009;12:633–638
- 58 Pereira A, Pérez-Medina T, Rodríguez-Tapia A, Rutherford S, Millan I, Iglesias E, et al. Chronic perineal pain: analyses of prognostic factors in pudendal neuralgia. *Clin J Pain* 2014;30:577–582
- 59 Bellingham GA, Bhatia A, Chan C-W, Peng PW. Randomized controlled trial comparing pudendal nerve block under ultrasound and fluoroscopic guidance. *Reg Anesth Pain Med* 2012;37:262–266
- 60 Gajraj NM. Botulinum toxin A injection of the obturator internus muscle for chronic perineal pain. *J Pain* 2005;6:333–337
- 61 Levesque A, Riant T, Labat J-J, Ploteau S. Use of high-concentration capsaicin patch for the treatment of pelvic pain: Observational study of 60 inpatients. *Pain Physician* 2017;20:161–168
- 62 Calabrò RS, Gervasi G, Marino S, Mondo PN. Case reports. Misdiagnosed chronic pelvic pain: Pudendal. *Pain Med* 2010: 781–784
- 63 Ricci P, Lema R, Sola V, Wash A, Pardo J. Infiltración del nervio pudendo guiada por tomografía axial computada, por vía transglútea: terapia frente al dolor ocasionado por neuralgia del nervio pudendo. *Rev Chil Obstet Ginecol* 2009;74:94–101
- 64 Calvillo O, Skaribas IM, Rockett C. Computed tomography-guided pudendal nerve block. A new diagnostic approach to long-term anoperineal pain: A report of two cases. *Reg Anesth Pain Med* 2000;25:420–423
- 65 Bhatia A, Brull R. Is ultrasound guidance advantageous for interventional pain management? A systematic review of chronic pain outcomes. *Anesth Analg* 2013;117:236–251
- 66 Asensio JM. Bloqueos ecodirigidos torácico lumbar y sacro en una unidad de tratamiento del dolor. *Sociedad Europea de Anestesia Regional y Tratamiento del Dolor* 2009:571–588
- 67 Bendtsen TF, Parras T, Moriggl B, Chan V, Lundby L, Buntzen S, et al. Ultrasound-guided pudendal nerve block at the entrance of the pudendal (Alcock) canal: Description of anatomy and clinical technique. *Reg Anesth Pain Med* 2016;41:140–145
- 68 Ploteau S, Perrouin M-A, Labat J, Riant T, Levesque A, Robert R. Anatomical variants of the pudendal nerve observed during a transgluteal surgical approach in a population of patients with pudendal neuralgia. *Pain Physician J* 2017;20:137–144
- 69 Shafik A. Pudendal canal syndrome as a cause of vulvodynia and its treatment by pudendal nerve decompression. *Eur J Obstet Gynecol Reprod Biol* 1998;80:215–220
- 70 Dellon AL, Coady D, Harris D. Pelvic pain of pudendal nerve origin: Surgical outcomes and learning curve lessons. *J Reconstr Microsurg* 2015;31:283–290
- 71 Robert R, Labat JJ, Besignor M, Glemain P, Deschamps C, Raoul S, et al. Decompression and transposition of the pudendal nerve in pudendal neuralgia: A randomized controlled trial and long-term evaluation. *Eur Urol* 2005;47:403–408
- 72 Possover M, Baekelandt J, Chiantera V. The laparoscopic approach to control intractable pelvic neuralgia: From laparoscopic pelvic neurosurgery to the LION procedure. *Clin J Pain* 2007;23:821–825
- 73 Lemos N, Kamergorodsky G, Ploger C, Castro R, Schor E, Girão M. Sacral nerve infiltrative endometriosis presenting as perimenstrual right-sided sciatica and bladder atonia: Case report and description of surgical technique. *J Minim Invasive Gynecol* 2012;19:396–400
- 74 Lemos N, Souza C, Marques RM, Kamergorodsky G, Schor E, Girão MJ.B.C. Laparoscopic anatomy of the autonomic nerves of the pelvis and the concept of nerve-sparing surgery by direct visualization of autonomic nerve bundles. *Fertil Steril* 2015;104:11–12
- 75 Possover M. Use of the LION procedure on the sensitive branches of the lumbar plexus for the treatment of intractable postherniorrhaphy neuropathic inguinodynia. *Hernia* 2013;17:333–337
- 76 Valovska A, Peccora CD, Philip CN, Kaye AD, Urman RD. Sacral neuromodulation as a treatment for pudendal neuralgia. *Pain Physician* 2014;17:645–650