18. Jahrestagung der deutschen Wirbelsäulengesellschaft

Datum/Ort:
29. November bis 01. Dezember 2023, Stuttgart

Tagungsleitung:
Prof. Arand

Best of Poster

1. Posterpreis: V. Hubertus
2. Posterpreis: L. Becker
3. Posterpreis: D. Daentzer

1. Posterpreis

SP07 Chronische in vivo Zwei-Photonen-Mikroskopie der axonalen und vaskulären Verletzung nach experimentellem Rückenmarkstrauma in der Maus

Autoren Roolfs L[1], Kersting K[1], Nieminen-Kelhä M[1], Kremenetskaia I[1], Ode JE[2], Rakhymzan A[3], Hauser A[3], Rex A[4], Heppner F[5], Fehlings MG[6], Niesner R[3], Vajkoczy P[7], Hubertus V[7,8]
Institute **1** Charité – Universitätsmedizin Berlin, Klinik für Neurochirurgie, Berlin, Deutschland; **2** Charité – Universitätsmedizin Berlin, Wissenschaftliche Werkstätten, Berlin, Deutschland; **3** Deutsches Rheuma-Forschungszentrum, Berlin, Deutschland; **4** Charité – Universitätsmedizin Berlin, Experimentelle Neurologie, Berlin, Deutschland; **5** Charité – Universitätsmedizin Berlin, Neuropathologie, Berlin, Deutschland; **6** Toronto Western Hospital, University Health Network, Neurosurgery, Toronto, Kanada; **7** Charité – Universitätsmedizin Berlin, Neurochirurgie, Berlin, Deutschland; **8** Charité – Universitätsmedizin Berlin, Berlin Institute of Health, Berlin, Deutschland
DOI 10.1055/s-0044-1779523

Einleitung: In vivo Mikroskopie trägt zu einem tieferen Verständnis der komplexen Pathophysiologie und potenzieller Therapiemechanismen nach experimentellem Rückenmarkstrauma (SCI) bei. Die Implantation einer Rückenmarkskammer ermöglicht longitudinale Mikroskopie ohne die Notwendigkeit repetitiver operativer Eingriffe. Zwei-Photonen-Exzitations-Mikroskopie (2PM) wird eingesetzt als fortgeschrittene Methode zur Visualisierung der dynamischen Veränderungen nach SCI bis in subzellulärer Auflösung. Wir präsentieren die Anwendung chronischer longitudinaler in vivo 2PM zur Visualisierung der axonalen und vaskulären Verletzung bis zu 14 Tage nach Clip-Kompressions-SCI in der Maus mittels einer implantierten Rückenmarkskammer.
Material/Methoden: In transgenen Tg(Thy1-YFP)HJrs Mäusen wurden ein tief thorakales (Th11/12) Clip-Kompressions-SCI (5 g, 60 s) oder eine Sham-Verletzung appliziert, mit nachfolgender Implantation einer Rückenmarkskammer zur repetitiven Anwendung von in vivo Mikroskopie. Longitudinale in vivo 2PM (n = 10/Gruppe) wurde an den Tagen 1, 3, 7, und 14 nach SCI/Sham in einer Tiefe bis zu 250 µm durchgeführt, zur Visualisierung der Verletzung und Regeneration von Axonen und Gefäßen. Neurologische Untersuchungen (Catwalk/Basso Mouse Scale) erfolgten an den erwähnten Zeitpunkten und wurde verglichen mit Tieren ohne Kammerimplantation (n = 12). Zusätzlich erfolgte zu allen Zeitpunkten die histologische Analyse von Gewebeintegrität und Inflammation. Eine Tierexperimentelle Genehmigung lag vor (G0314/17).
Ergebnisse: Chronische longitudinale in vivo 2PM bis 14 Tage nach SCI ermöglicht die Visualisierung der ausgedehnten axonalen und vaskulären Verletzung und deren Zeitverlauf. Die Ausbreitung der Verletzung entlang zuvor nicht verletzter angrenzender Rückenmarksregionen kann nachvollzogen werden, analog der sekundären Verletzungskaskade nach SCI. Die Implantation der Rückenmarkskammer in Sham Tieren hatte keinen Einfluss auf axonale oder vaskuläre Integrität, und ging einher mit nur geringer Gewebeinflammation, und erhaltener neurologischer Funktion (Basso Mouse Scale 1–14 d: $p > 0{,}05$).
Diskussion: Chronische longitudinale 2PM über eine implantierte Rückenmarkskammer bis in die chronische Phase nach SCI ermöglicht die Visualisierung des komplexen Zusammenspiels aus axonaler und vaskulärer Verletzung und Regeneration und deren Zeitverlauf nach experimentellem Rückenmarkstrauma in der lebenden Maus.

2. Posterpreis

SP04 Biomechanisches Prüfmodell für die komplexe Testung spinopelviner Instrumentierungen

Autoren Becker L[1,2], Krüger S[3], Schedel S[4], Pumberger M[1], Schilling C[3], Mendel T[5,6], Ullrich B[5,6]
Institute **1** Charité – Universitätsmedizin Berlin, Centrum für Muskuloskeletale Chirurgie (CMSC), Berlin, Deutschland; **2** Charité – Universitätsmedizin Berlin, Berlin Institute of Health, Julius Wolff Institute for Biomechanics and Musculoskeletal Regeneration, Berlin, Deutschland; **3** Aesculap AG, Tuttlingen, Deutschland; **4** Friedrich-Alexander-Universität Erlangen-Nürnberg, Erlangen, Deutschland; **5** Klinik für Unfall- und Wiederherstellungschirurgie, BG Klinikum Bergmannstrost Halle gGmbH, Halle, Deutschland; **6** Universitätsklinik für Unfall-, Hand- und Wiederherstellungschirurgie, Universitätsklinikum Jena, Jena, Deutschland
DOI 10.1055/s-0044-1779524

Einleitung: Die spinopelvine Fixation wird häufig zur kaudalen Verankerung langstreckiger Spondylodesen durchgeführt. Aufgrund hoher Hebellasten und der komplexen Kinematik der transfixierten Sakroiliakalgelenke (SIG) resultiert häufig ein Implantatversagen. Die physiologische Kinematik des spinopelvinen Übergangs und der SIG wird jedoch in aktuellen Prüfmodellen für den Zulassungsprozess nicht beurteilt. Daher war das Ziel dieser Arbeit, ein Testmodell zu entwickeln, welches die grundsätzliche Kinematik des SIG abbildet und auf deren Basis eine Bewertung der spinopelvinen Verankerung, nahe der physiologischen Belastungssituation, erfolgen kann.
Material/Methode: Anhand formgemittelter CT-Scans von 98 Patienten wurde ein Modell aus 3D gedrucktem Polyamid erstellt, das die Wirbelkörper L4 und L5, das Sakrum, die Os coxae mit Symphyse und die proximalen Femura umfasst. Das Modell wurde mittels anatomisch positionierter Bänder- und Muskelzüge verspannt, die durch vorgespannte Drähte (Bänder) und Zugfedern (Muskeln) aktiviert wurden (▶ **Abb. 1**). Die Hüftgelenke wurden mittels Prothesen nachgebildet. Das Modell wird durch eine craniocaudale Krafteinleitung über L4 belastet. Durch eine horizontale Verschiebung des gleitfähigen kaudalen Auflageschlittens kann der Zweibein- und Einbeinstand simuliert werden. Die Dynamik des Models wird mittels optischem Messsystem erfasst. Neben der Testung der nativen Kinematik erfolgt die Testung mit Fixa-

© 2024. Thieme. All rights reserved.

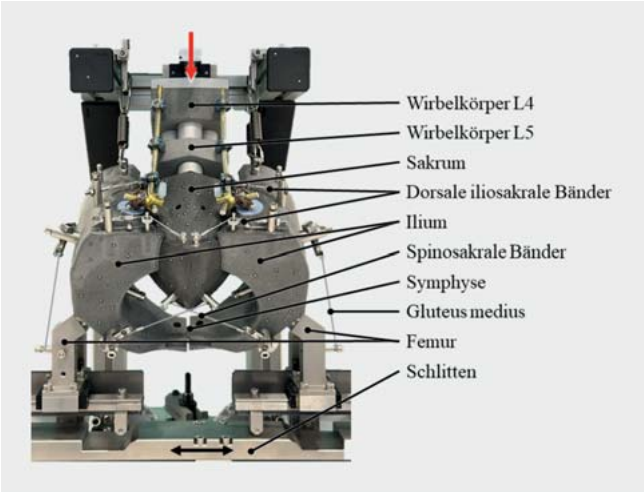

▶ **Abb. 1** Biomechanisches Prüfmodell zur physiologischen Testung spinopelviner Instrumentationen.

teur interne mit L4- und L5-Pedikelschrauben, Iliumschrauben sowie Iliumschrauben-Verbindern.

Ergebnisse: Das native Modell zeigte im Zweibeinstand bei craniocaudaler Belastung eine der Physiologie folgende Nutations-Bewegung des Sakrums von ca. 0,6°, sowie eine symmetrische Inflare-Bewegung beider Ilia von 0,3°. Beim Wechsel zu einer einbeinigen Belastungssituation stellte sich konsekutiv eine asymmetrische Bewegung mit reduzierter sakraler Nutation und gegenläufiger ipsilateraler Inflare- sowie kontralateraler Outflare-Bewegung des Iliums ein. Bei Versorgung mittels Fixateur interne zeigte sich eine leicht veränderte Kinematik des Models, wobei sich die Werte weiterhin im physiologischen Bereich (Nutation 0,6°, Inflare 0,2°) befinden. Die links- bzw. rechtsseitigen, einbeinigen Belastungssituationen zeigten ebenfalls weiterhin trotz Fixateur interne asymmetrische Bewegungsmuster.

Diskussion: Mit dem Testmodell kann die komplexe physiologische Kinematik des Beckens und des SIG reproduziert werden. Dadurch, dass der instrumentierte Aufbau weiterhin eine physiologische Kinematik erzeugt, kann von einer klinisch relevanten Belastungssituation ausgegangen werden. Auf dieser Grundlage können Testungen unterschiedlicher Implantatkonstrukte für die spinopelvine Fixation durchgeführt werden und deren Versagensmechanismen analysiert werden. Hieraus könnten sich zünftig Optimierungen der Implantate ableiten lassen.

3. Posterpreis

SP03 Untersuchung zur Verlängerung der Instrumentierung im thorakolumbalen Übergang der Wirbelsäule – Eine biomechanische In-vitro-Studie

Autoren Nebel D[1], Welke B[1], Kedah S[2], Daentzer D[2]
Institute **1** Medizinische Hochschule Hannover, Labor für Biomechanik und Biomaterialien, Hannover, Deutschland; **2** Medizinische Hochschule Hannover, Orthopädische Klinik im DIAKOVERE Annastift, Hannover, Deutschland
DOI 10.1055/s-0044-1779525

Einleitung: Die ASD stellt ein bestehendes Problem nach PLF Primäroperation dar, wofür im Wesentlichen zwei Möglichkeiten für eine Revisionsoperation bestehen: großer Zugang und ganzer Stabwechsel oder kleiner Zugang und Verwendung von Konnektoren (*axial = AK, seitlich = SK*). In dieser Studie soll die Primärstabilität der *AK* und *SK* im Vergleich zum durchgängigen Stabsystem (*DS*) im thorakolumbalen Bereich untersucht werden. Hierzu wurden an humanen Präparaten (Th5-S1) zwei Instrumentationslängen (Th6-S1 und Th10-S1) untersucht und dabei zwei unterschiedliche Segmente (L1/2 und Th9/10) mit *AK* und *SK* bzw. *DS* versorgt. Die Nullhypothese lautete, dass die mit Konnektoren versorgten Segmente genauso stabil waren wie das *DS*.

Material/Methode: Im Rahmen der Studie wurden zehn humane Wirbelsäulenkadaverpräparate verwendet (Alter 71,3 ± 9,4 Jahre, BMI 25,0 ± 4,7 kg/m², BMD 0,9 ± 0,2 g/cm²). Mit einem Roboter mit Kraft- und Momentensensor wurden Momente von 7,5 Nm in die Präparate eingeleitet und somit Flexion/Extension (FE), laterale Beugung (LB) und axiale Rotation (AX) unter Aufzeichnung der Kinematiken mittels optischen Navigationssystem drei Mal wiederholt. Getestet wurden folgende neun Zustände: *Th6-S1 DS, Th6-S1 AKL1/2, Th6-S1 SKL1/2, Th6-S1 SKL1/2+Th9/10, Th6-S1 AKL1/2 + Th9/10, Th10-S1 AKL1/2, Th10-S1 SKL1/2, Th10-S1 DS, Nativ*. Ausgewertet wurden tROM und tNZ sowie iROMs (in L1/L2 und Th9/Th10) des dritten Zyklus. Für den Vergleich der berechneten Parameter wurde eine ANOVA verwendet ($\alpha = 0{,}05$).

Ergebnisse: Total: Keine statistisch signifikanten Unterschiede für die tROM und tNZ in den drei Bewegungsrichtungen Flexion-Extension (FE), lateraler Beugung (LB) und axialer Rotation (AX) in den beiden Instrumentationslängen Th10-S1 und Th6-S1 (▶ **Abb. 1A** und **B**).

Intersegmental – FE und AX: In den Instrumentationslängen Th10-S1 und Th6-S1 und den Instrumentationssegmenten L1/2 und Th9/10 konnten keine statistisch signifikanten Unterschiede hinsichtlich der iROM beobachtet werden (▶ **Abb. 2A–C** und **G–I**).

Intersegmental – LB: In LB ergab sich bei der Instrumentationslänge Th10-S1 im Segment L1/2 ein signifikanter Unterschied zwischen *AK* und *SK* ($p = 0{,}043$) (▶ **Abb. 2D**). Bei der Instrumentationslänge Th6-S1 konnte dieser Unterschied nicht beobachtet werden (▶ **Abb. 2E**). Für das Segment Th9/10 zeigten sich in LB ebenfalls keine signifikanten Unterschiede (▶ **Abb. 2F**).

Diskussion: Es konnten vergleichbare Primärstabilitäten zwischen *AK, SK* und *DS* erreicht werden. Für die Klinik könnte der Einsatz von Konnektoren daher aufgrund des weniger invasiven Eingriffes eine Alternative zum *DS* bedeuten.

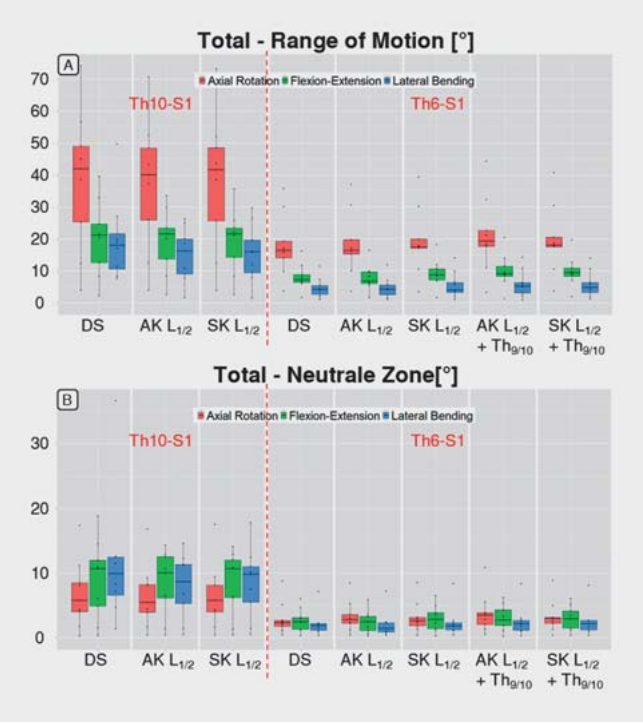

▶ **Abb. 1** Boxplots der (**A**) totalen Range of Motion (tROM) und (**B**) totalen neutralen Zone (tNZ) der einzelnen Testzustände für alle drei Bewegungsrichtungen.

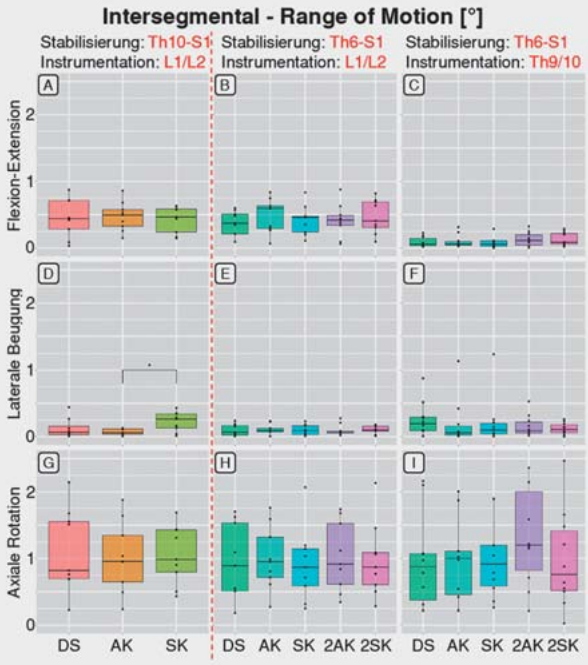

▶ **Abb. 2** Boxplots der intersegmentalen Range of Motion (iROM) der einzelnen Testzustände: (**A**) Flexion-Extension in L1/2 über Th10-S1, (**B**) Flexion-Extension in L1/2 über Th6-S1, (**C**) Flexion-Extension in Th9/10 über Th6-S1, (**D**) Laterale Beugung in L1/2 über Th10-S1, (**E**) Laterale Beugung in L1/2 über Th6-S1, (**F**) Laterale Beugung in Th9/10 über Th6-S1, (**G**) Axiale Rotation in L1/2 über Th10-S1, (**H**) Axiale Rotation in L1/2 über Th6-S1, (**I**) Axiale Rotation in Th9/10 über Th6-S1.

Best of Vorträge

1. Vortragspreis: J. Neuhoff
2. Vortragspreis: L. Gerdesmeyer
3. Vortragspreis: A. Younsi
Nachwuchspreis: C. J. Entenmann

1. Vortragspreis

V30 Propensity-Matched Multizentrische Kohortenstudie zum Vergleich der konservativen und operativen Behandlung von pyogener spinaler Infektion

Autoren Neuhoff J[1], Kramer A[2], Thavarajasingam S[3], Jörger AK[4], Davies B[3], Meyer B[4], Kandziora F[1], Shiban E[5], Demetriades A[6], Ringel F[2]
Institute **1** BGU Frankfurt am Main, Wirbelsäulenchirurgie und Neurotraumatologie, Frankfurt am Main, Deutschland; **2** Universitätsmedizin Mainz, Neurochirurgie, Mainz, Deutschland; **3** Addenbroke's Hospital, Cambridge University Hospital NHS Healthcare Trust, Department of Academic Neurosurgery, Cambridge, Vereinigtes Königreich; **4** TU rechts der Isar, Neurochirurgie, München, Deutschland; **5** Universitätsklinikum Augsburg, Neurochirurgie, Augsburg, Deutschland; **6** NHS Lothian, Edinburgh University Hospitals, Edinburgh, United Kingdom, Neurosurgery, Edinburgh, Deutschland
DOI 10.1055/s-0044-1779526

Einleitung: Die optimale Behandlungsstrategie der primären spinalen Infektion wird kontrovers diskutiert. Zudem werden innerhalb Europas unterschiedliche therapeutische Ansätze verfolgt. Das Ziel dieser Studie war es, die Ergebnisse der konservativen und operativen Behandlung bei primärer pyogener Spondylodiszitis mittels einer internationalen Kohortenanalyse zu vergleichen.

Methoden: Es wurden retrospektive Datenbanken von drei hochvolumigen Wirbelsäulenzentren in Großbritannien und Deutschland genutzt. Alle dokumentierten Fälle von primärer Spondylodiszitis, die zwischen 2017 und 2022 konservativ oder operativ behandelt wurden, wurden eingeschlossen. Eine Propensity-Score-Matching-Analyse wurde durchgeführt, wobei Faktoren wie Geschlecht, Lokalisation, radiologische Befunde, Risikofaktoren, Gewebekultur und neurologischer Status berücksichtigt wurden. Als relevante Ergebnisparameter wurden Sterblichkeit, neurologische Beeinträchtigung bei Entlassung und Infektionsrezidiv definiert.

Ergebnisse: Insgesamt wurden 392 Patienten analysiert, mit einem Durchschnittsalter von 68 Jahren (155 Frauen, 237 Männer). Davon erhielten 95 Fälle eine konservative Behandlung (CoT) und 297 Fälle wurden operiert (SuT). Die Mehrheit der konservativ behandelten Patienten befand sich im Vereinigten Königreich (CoT 81, SuT 7), während die Mehrheit der operierten Fälle in Deutschland behandelt wurde (CoT 14, SuT 290). In der Prematching-Analyse zeigten sich keine signifikanten Unterschiede in den Krankheitsmerkmalen zwischen den beiden Gruppen. Die Gesamtmortalitätsrate war jedoch signifikant höher in der konservativen Behandlungsgruppe ($p < 0{,}001$).
Die Propensity-Score-Matching-Analyse führte zu zwei gleichgroßen Kohorten mit jeweils 95 Patienten. Die Analyse ergab eine signifikant höhere Mortalitätsrate in der konservativen Behandlungsgruppe (24,2 % für CoT gegenüber 6,3 % für SuT, $p < 0{,}01$). Es gab keine signifikanten Unterschiede in Bezug auf den Rezidiv (CoT 6,3 %, SuT 7,3 %, $p = 0{,}64$) oder den neurologischen Status bei Entlassung (CoT 22,1 %, SuT 14,7 %, $p = 0{,}27$).
Die multivariate Regressionsanalyse ergab Alter, Leukozytenzahl, konservative Behandlung, Diabetes und Malignität als signifikante prädiktive Faktoren für Mortalität. In Bezug auf Rezidiv wurden sowohl die Leukozytenzahl als auch das Alter als signifikante prädiktive Faktoren gefunden. Hinsichtlich des neurologischen Status erwies sich das Alter als einziger signifikanter prädiktiver Faktor.

Diskussion: Diese internationale Datenanalyse, trotz ihrer gegebenen Einschränkungen, befürwortet zunehmende Hinweise auf signifikant reduzierte Mortalitätsraten im Zusammenhang mit der operativen Therapie im Vergleich zur konservativen Behandlung bei primärer pyogener spinaler Infektion. Die Ergebnisse unterstreichen die Bedeutung einer chirurgischen Intervention zur Verbesserung der Patientenergebnisse in diesen Fällen.

2. Vortragspreis

V34 Langzeit-Effekt der perkutanen epiduralen Neurolyse bei chronischer lumbaler Radikulopathie: 10-Jahres-Follow-up einer placebokontrollierten multizentrischen randomisierten Studie

Autoren Gerdesmeyer L[1], Klüter T[2], Christensen-Pehn A[2]
Institute **1** Städtisches Krankenhaus Kiel, Orthopädie, Kiel, Deutschland; **2** Christian-Albrecht-Universität Kiel, Klinik für Unfallchirurgie und Orthopädie, Kiel, Deutschland
DOI 10.1055/s-0044-1779527

Hintergrund: Das Verfahren der perkutanen epiduralen Adhäsiolyse ist ein evidenzbasiertes Verfahren zur Behandlung der chronischen Radikulopathie. Langzeitergebnisse über ein Jahr hinaus fehlen. Eine frühere randomisierte kontrollierte Studie (RCT) hat eine Wirksamkeit im Kurzzeit-Follow-up (1 Jahr) als evidenzbasierte wirksame therapeutische Option nachgewiesen.

Ziele: Es sollen die signifikanten 1-Jahres-Daten nach Ablauf von 10 Jahren erneut überprüft werden hinsichtlich der Überlegenheit gegenüber einer Placebo-Behandlung.

Studien-Design: prospektiv, randomisiert, placebokontrolliert, interventionelle klinische Studie. Die Berechnung der Stichprobengröße basierte auf einer früheren Machbarkeitsstudie zur Studienplanung.

Methoden: Nach einer vierjährigen Rekrutierungsphase wurden 381 Patienten mit chronischen radikulären Schmerzen, die länger als vier Monate andau-

erten und auf konservative Behandlungen nicht ansprachen, gescreent. 90 Patienten wurden eingeschlossen. Die Patienten wurden randomisiert den Gruppen perkutane epidurale Lyse oder Placebo zugeordnet. Die primären Zielgrößen waren die mittlere Veränderung des Oswestry Disability Index (ODI)-Scores und der Visuellen Analogskala (VAS) nach einem und zehn Jahren.

Ergebnisse: Es wurde zunächst die Homogenität zu Beginn der Studie zwischen den Gruppen festgestellt und die Qualität der Verblindung überprüft. Die ODI- und VAS-Werte waren sowohl nach einem Jahr als auch nach zehn Jahren signifikant besser in der Lyse-Gruppe im Vergleich zur Kontrollgruppe. In der Lyse-Gruppe verbesserte sich der ODI-Wert von 55,3 ± 11,6 auf 9,6 ± 9,3 nach einem Jahr und auf 11,7 ± 14,2 nach zehn Jahren. In der Placebo-Gruppe verbesserte sich der ODI-Wert von 55,4 ± 11,5 auf 30,7 ± 14,2 nach einem Jahr und auf 24,8 ± 12,0 nach zehn Jahren. Die VAS verbesserte sich in der Lyse-Gruppe von 6,7 ± 1,1 auf 1,2 ± 1,1 nach einem Jahr und auf 1,5 ± 1,4 nach zehn Jahren. In der Placebo-Gruppe verbesserte sich die VAS von 6,7 ± 1,1 auf 2,8 ± 1,5 nach einem Jahr und auf 2,9 ± 1,3 zehn Jahre nach Intervention. Der statistische Unterschied in den ODI- und VAS-Werten zwischen der Behandlungs- und Kontrollgruppe blieb bis zu zehn Jahren signifikant. Innerhalb der zehn Jahre traten keine behandlungsbedingten schwerwiegenden Nebenwirkungen auf. Es wurden vorübergehende leichte neurologische Effekte direkt nach dem Eingriff beobachtet, die sämtlich vollständig rückläufig waren.

Zusammenfassung: Dies ist die erste 10-Jahres-Follow-up-Studie einer placebokontrollierten RCT zur Überprüfung der Wirksamkeit des minimalinvasiven perkutanen Adhäsiolyseverfahrens bei Patienten mit chronischen radikulären Schmerzen. Aktuell gibt es keine vergleichbare alternative evidenzbasierte Behandlungsmethode mit einem 10-Jahres-FU zur Behandlung einer Radikulopathie. Die Ergebnisse rechtfertigen den Einsatz des Verfahrens im Rahmen eines evidenzbasierten Behandlungskonzeptes.

3. Vortragspreis

V29 Nutzung von aus neuronalen Vorläuferzellen generierten Exosomen zur zellfreien, regenerativen Therapie der traumatischen Rückenmarksverletzung

Autoren Wang H[1], Alhalabi O[1], Zha X[1], Zheng G[1], Skutella T[2], Unterberg AW[1], Zweckberger K[1], Younsi A[1]

Institute **1** Universitätsklinikum Heidelberg, Neurochirurgie, Heidelberg, Deutschland; **2** Universität Heidelberg, Institut für Neuroanatomie, Heidelberg, Deutschland

DOI 10.1055/s-0044-1779528

Einleitung: Sekundäre Verletzungsprozesse nach Rückenmarksverletzungen (SCI) hemmen das Wachstum von Neuriten, was die funktionelle Erholung begrenzt. Die Transplantation von neuronalen Vorläuferzellen (NPCs) hat positive Auswirkungen auf die Neuroregeneration gezeigt, möglicherweise durch ihr Sekretom. Ziel dieser Arbeit war es deshalb, Exosomen von NPCs (NPC-Exos) zu isolieren und zu charakterisieren, ihr Potenzial zur Förderung des Neuritenwachstums in vitro zu untersuchen und sie als regenerative Therapie der SCI in vivo einzusetzen.

Methoden: Primäre NPCs wurden aus der Subventrikularzone (SVZ) von 14 Tage alten Rattenembryonen gewonnen und bis zur vierten Passage kultiviert. Anschließend wurden NPC-Exos durch dreistufige differenzielle Ultrazentrifugation und Filtration (0,22 µm) isoliert, gefolgt von einer Quantifizierung mit Nanopartikel-Tracking-Analyse (NTA) und Bicinchoninsäure-Protein-Assay (BCA). Die exosomale Identität der Vesikel wurde mittels Transmissionselektronenmikroskopie (TEM) und Western Blot mit verschiedenen exosomalen Markern bestätigt. NPC-Exos wurden umfassend mittels Massenspektrometrie und Ingenuity Pathway-Analyse (IPA) charakterisiert. Ihr dosisabhängiger Einfluss auf das Neuritenwachstum wurde in einem PC12-Zellkulturmodell in vitro untersucht. In vivo wurden Wistar-Ratten sieben Tage nach thorakaler Clip-Kompressions-/Kontusions-SCI mittels periläsionaler Injektion der NPC-Exos behandelt und ihre histologische und funktionelle Regeneration über drei Wochen bestimmt.

Ergebnisse: Eine primäre Zellkultur von aufgereinigten Ratten-NPCs konnte erfolgreich etabliert werden und zeigte eine Nestin-Expression ohne NeuN-, GFAP- und Olig2-Expression. Isolierte NPC-Exos wurden durch die Marker CD63, CD81 und TSG101 in der Western-Blot-Analyse verifiziert, und ihre typische Größe (durchschnittlich 141 ± 7 nm) und Morphologie durch NTA und TEM bestätigt. Die Proteomanalyse ergab eine signifikante Anreicherung von Syntaxin 1B, Netrin-1 und Integrin β-1, welche eine wichtige Rolle bei der axonalen Führung und dem Neuritenwachstum spielen. PC12-Zellen, die mit NPC-Exos behandelt wurden, zeigten eine dosisabhängige signifikante Verbesserung der Neuritenmenge und -verlängerung in vitro. In vivo zeigten weibliche Wistar-Ratten, die perilesional mit NPC-Exos behandelt wurden, nach drei Wochen eine verbesserte histologische Neuroregeneration und funktionelle Erholung.

Diskussion: NPC-Exos, angereichert mit für das Neuritenwachstum und die Axonführung essenziellen Proteinen, förderten signifikant das Neuritenwachstum in einem PC12-Zellmodell in vitro und zeigten ein regeneratives Potenzial in einem SCI-Rattenmodell in vivo. Daher könnten NPC-Exos einen potenziellen zellfreien Behandlungsansatz für die neuronale Regeneration nach SCI darstellen und weitere Untersuchungen rechtfertigen.

Nachwuchspreis

V20 Analyse des räumlich-zeitlichen Verlaufs der vaskulären Verletzung und Regeneration nach experimentellem Rückenmarkstrauma

Autoren Entenmann CJ[1], von Bronewski EJ[1], Meyer L[2], Waldmann L[2], Kersting K[2], Roolfs L[2], Nieminen-Kelhä M[2], Kremenetskaia I[2], Heppner F[3], Fehlings MG[4], Vajkoczy P[1], Hubertus V[1,5]

Institute **1** Charité – Universitätsmedizin Berlin, Neurochirurgie, Berlin, Deutschland; **2** Charité – Universitätsmedizin Berlin, Klinik für Neurochirurgie, Berlin, Deutschland; **3** Charité – Universitätsmedizin Berlin, Neuropathologie, Berlin, Deutschland; **4** Toronto Western Hospital, University Health Network, Neurosurgery, Toronto, Kanada; **5** Charité – Universitätsmedizin Berlin, Berlin Institute of Health, Berlin, Deutschland

DOI 10.1055/s-0044-1779529

Einleitung: Traumatische Rückenmarkverletzungen (SCI) sind verheerende Verletzungen, nicht zuletzt wegen des Mangels an zielführenden Therapien. Der frühe Verlust funktioneller Blutgefäße ist Teil einer komplexen sekundären Verletzungskaskade, welche zu anhaltendem Gewebeverlust führt und die Verletzung auf zuvor unbetroffene Regionen ausbreitet. Ein tieferes Verständnis der Pathophysiologie und des zeitlichen Ablaufs ist zur Entwicklung von zielführenden Therapien unerlässlich. Insbesondere bei der Bewertung lokaler Therapien ist es notwendig, den regionalen Umfang der vaskulären Verletzung zu bestimmen. Ziel dieser Studie ist die Charakterisierung des zeitlichen und räumlichen Verlaufs der vaskulären Verletzung und deren Regeneration nach experimentellem SCI in der Maus.

Material/Methoden: C57BL/6J-Mäuse (n = 26) erhielten eine thorakale (Th6/7) Clip-Kompressions-Verletzung (5 g, 60 s) oder eine Sham-Verletzung (Laminektomie). An den postoperativen Tagen 1, 3, 7, 14 und 28 erfolgte die intrakardiale Perfusion mittels Fluorescein-Isothiocyanat (FITC-Lectin, n = 4/Gruppe) zur Analyse der funktionellen Gefäßperfusion. Histologische Analysen (Luxol-Fast-Blue+H&E, CD31, FITC-Lectin, Ki-67) erfolgten, um den zeitlichen und räumlichen Verlauf der vaskulären Verletzung und deren Regeneration in drei verschiedenen Regionen des Rückenmarks zu erfassen: im Epizentrum der Verletzung (± 0,5 mm), und in zwei benachbarten Regionen (Region 1: ± 0,5–1 mm, Region 2: ± 1–3 mm). Eine tierexperimentelle Genehmigung lag vor (G0314/17).

Ergebnisse: Der Verlust funktionell perfundierter Gefäße (FITC-Lectin+) im Epizentrum des Traumas und in der benachbarten Region 1 war sofort nach SCI nachweisbar, und am stärksten ausgeprägt an Tag 3 ($p < 0{,}01$). In Region 2 trat der signifikante Verlust funktioneller Gefäße erst nach 3 Tagen auf ($p = 0{,}0427$) und war bereits nach 7 Tagen wiederhergestellt ($p = 0{,}1159$), während in Region 1 und im Epizentrum die Wiederherstellung erst nach 28 Tagen nachweisbar war ($p = 0{,}2713$, $p = 0{,}1251$). Die Gesamtdichte an vorhandenen Blutgefäßen (CD31+), zeigte sich bereits früher zur Ausgangszahl

zurückgekehrt (Epizentrum: Tag 3, Region 1 + 2: Tag 14). Gefäßproliferation (Ki67+ Endothelzellen) war nach 3 Tagen in allen Regionen signifikant nachweisbar ($p < 0{,}01$), und am stärksten ausgeprägt in Region 2.

Diskussion: Die vorliegenden Ergebnisse liefern einen tieferen Einblick in die zeitliche und räumliche Dynamik der vaskulären Verletzung und deren Regeneration nach SCI. Die vaskuläre Verletzung zeigt sich am stärksten ausgeprägt in den ersten Tagen nach SCI und breitet sich im zeitlichen Verlauf auf umliegende Regionen aus. Obwohl eine partielle Regeneration funktioneller Gefäße in der subakuten Phase nach Trauma stattfindet, bleibt sie unvollständig. Die Entwicklung gezielter Therapien zur Modulation dieser Ereignisse ist erstrebenswert.

© 2024. Thieme. All rights reserved.