

2 Schultergelenk

Die komplexe Anatomie und Biomechanik der Schulter ermöglichen ein für den menschlichen Körper sehr großes Bewegungsausmaß, bilden zudem aber auch die Basis zahlreicher pathologischer Prozesse und Verletzungen.

Beschwerden im Bereich des Schultergelenks sind ein häufiges Problem. Ursachen hierfür liegen unter anderem an der demografischen Entwicklung mit altersbedingt zunehmenden degenerativen Prozessen und Verletzungs- (chronisch überansprucht-) bedingt im Freizeit- und Leistungssport. Langjährige Überkopfarbeiten am Arbeitsplatz, in der Freizeit oder im Haushalt führen ebenso zu Überlastungen und Muskeldysbalancen wie die monotone Sitzhaltung an einem ergonomisch ungünstig gestalteten Arbeitsplatz.

Die klinische Diagnostik der Schulter sollte mittels eines vom Untersucher individuell erstellten und strukturierten Arbeitsschema durchgeführt werden. Hier sollte wie bei jeder klinischen Untersuchung die Anamnese des Patienten an erster Stelle stehen. Die vielen unterschiedlichen Erkrankungen des Schultergelenks können durch akute Traumen, lokale Prozesse im Sinne von chronischen Belastungsschäden, altersbedingten Degenerationen oder systemische Erkrankungen hervorgerufen werden. Im Adoleszenten- und frühen Erwachsenenalter stehen Verletzungen oder anlagebedingte anatomische Fehlstellungen als Ursachen für Schulterbeschwerden im Vordergrund. Die häufigsten Schultererkrankungen sind hier die Luxation und die Subluxation der Schulter mit ihren Instabilitätsbeschwerden. Im fortgeschrittenen Alter stehen degenerative Erscheinungen im Vordergrund. Hierzu zählen hauptsächlich das sog. Impingement-Syndrom, die Rotatorenmanschettenrupturen und degenerative AC-Gelenkveränderungen.

Die Frage nach der beruflichen Belastung und der sportlichen Aktivität liefert wichtige Informationen. Berufe, die einen hohen Anteil an Überkopfarbeit erfordern (Maler, Anstreicher), und Sportarten mit ähnlichen Anforderungen (Basketball, Handball, Tennis, Schwimmen, Volleyball) führen häufig schon frühzeitig zu Beschwerden im Bereich des subakromialen und intraartikulären Raumes. Hierzu gesellen sich degenerative Erscheinungen des AC-Gelenks. Zur exakten Erhebung der Anamnese beim Sportler ist insbesondere die Kenntnis

des sportartspezifischen Bewegungsablaufs notwendig. Nur hierdurch können sportarttypische Verletzungsmuster aufgedeckt werden.

Es sind jedoch nicht immer adäquate Unfallmechanismen mit einem entsprechenden Trauma, die eine akute Symptomatik auslösen. Bei vorbestehender Sehnedegeneration kann auch eine Bagatellverletzung zur Ruptur der Rotatorenmanschette führen.

Neben den zielgerichteten Fragen, die sich hauptsächlich auf Erkrankungen des Schultergürtels beschränken, muss auch an Erkrankungen anderer Organe gedacht werden. So strahlt nicht selten der Angina-pectoris-Schmerz in Schulter und Arm aus, wobei diese Ausstrahlung nicht immer linksseitig sein muss. Weiterhin können Gallenblasen- oder Lebererkrankungen Schmerzen in der rechten Schulter verursachen. Sowohl eine rheumatische Polyarthritits als auch eine Hyperurikämie können ihre Erstmanifestation am Schultergelenk haben. Patienten mit einem Diabetes mellitus haben überzählig häufig eine begleitende Affektion im Bereich des Schultergürtels mit der Tendenz zur Einschränkung der Schultergelenksbeweglichkeit.

Bei der Inspektion verschafft der Untersucher sich einen ersten Überblick. Man achtet auf den Gang und gegenseitiges Mitschwingen der oberen Extremitäten. Ein Patient mit einer „frozen shoulder“ vermeidet beim Ausziehen Innen- oder Außenrotation und Bewegungen oberhalb der Horizontalen. Ein Patient mit einer Ruptur der Rotatorenmanschette bittet oft um Hilfe beim Auskleiden, da ihm die Kraft zur Abduktion des Armes fehlt. Unregelmäßigkeiten in der Symmetrie, besonders Muskelatrophien, lassen sich im Seitenvergleich am besten aufdecken. Bei der seitenvergleichenden Inspektion des AC-Gelenks achtet man auf Schwellungen oder eine Stufenbildung infolge einer AC-Gelenksprengung. Ein distalisierter Muskelbauch des M. biceps brachii deutet auf eine Ruptur der langen Bizepssehne hin. Eine Asymmetrie des Schulterreliefs zur Gegenseite kann hinweisend sein für eine skapulothorakale Dysbalance.

Nach der Inspektion empfiehlt es sich, die Neurologie orientierend zu erfragen und zu prüfen. Um eine vertebrogene Schmerzgenese (wie z. B. bei Nerven- oder Wurzelkompressionssyndromen) auszuschließen, sollte vor der klinischen Diagnostik der Schulter immer mit einer orientierenden Untersuchung der Halswirbelsäule begonnen werden. Bei einem entsprechendem Verdacht muss eine ausführliche neurologische Untersuchung folgen. Zum Ausschluss neurovaskulärer Kompressionsphänomene sind spezifische Provokationsmanöver erforderlich (Adson-Test, Seite 364, Hyperabduktionstest, Seite 359).

Bei der Palpation sollten Sternoklavikulargelenk, Klavikula, Akromioklavikulargelenk, Processus coracoideus, Sulcus intertubercularis sowie das Tuberculum majus und minus auf Schmerzprovokation getestet werden. Die aktive und passive Beweglichkeitsprüfung erfolgt im Seitenvergleich entsprechend

der Neutral-Null-Methode für Flexion/Extension, Abduktion/Adduktion und Außen-/Innenrotation in 0°- und 90°-Abduktionsstellung.

Erst nach einer ausführlichen klinischen Untersuchung kann eine richtige Indikationsstellung zu einer eventuell weiterführenden bildgebenden Diagnostik oder Infiltrationsdiagnostik gestellt werden.

Röntgenbilder der Schulter a.-p. und axial sowie Schulterspezialaufnahmen sind ergänzend zur klinischen Untersuchung angezeigt, um knöcherne Veränderungen von Weichteilaffektionen zu differenzieren. Sonografie, MRT und CT erlauben eine weitere bildgebende Abklärung von Schulterbeschwerden.

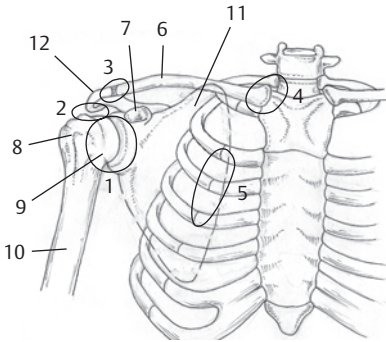


Abb. 2.1 Die 5 Schultergelenkbereiche.

- 1 Skapulo(Gleno-)humeralgelenk
- 2 Subakromialgelenk (Raum zwischen korakoakromialem Dach und Humeruskopf unter Einschluss des Tuberculum majus/minus, Bursa subacromialis)
- 3 Akromioklavikulargelenk
- 4 Sternoklavikulargelenk
- 5 Skapulothorakales Gleitgelenk (Gleiten der Skapula auf der hinteren Thoraxwand)
- 6 Klavikula
- 7 Korakoid
- 8 Tuberculum majus
- 9 Caput humeri (Humeruskopf)
- 10 Humerus
- 11 Skapula
- 12 Akromion

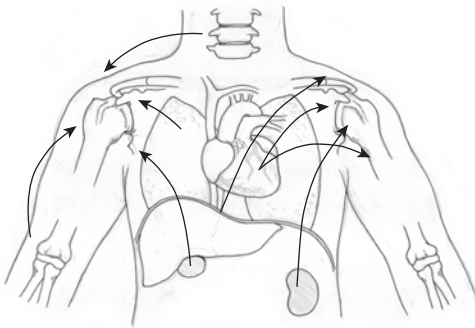


Abb. 2.2 Projizierte organische und von anderen Gelenken ausgehende Schmerzen in die Schulter.

Bewegungsumfang Schultergelenk (Neutral-0-Methode)

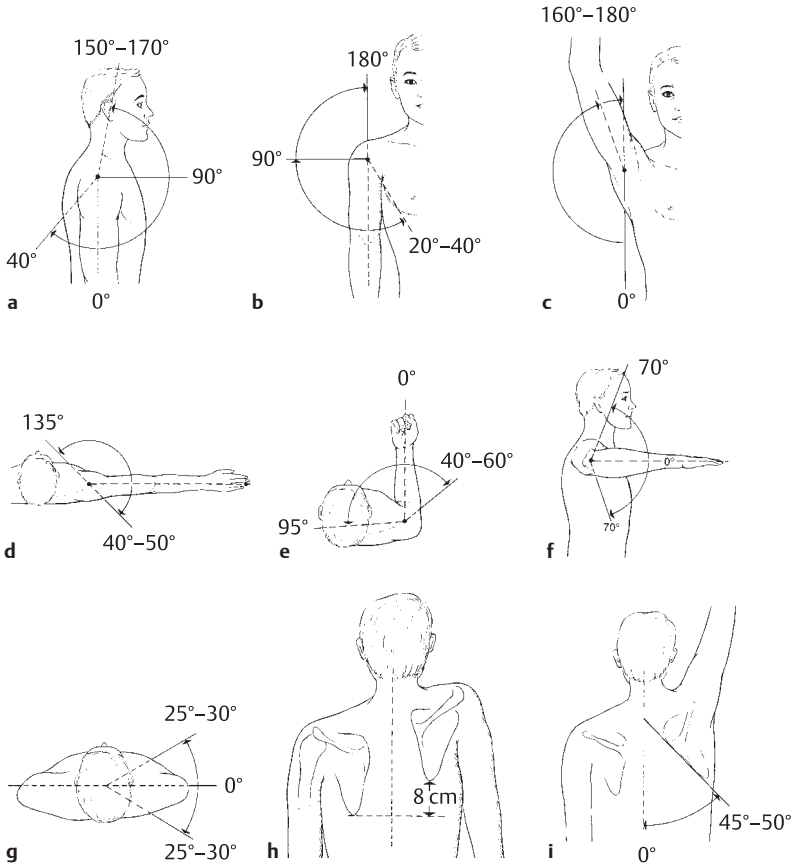


Abb. 2.3a-i

- a** Vorheben/Rückheben (Anteversion/Retroversion/Flexion/Dorsalextension).
- b** Seitwärts-/Körperwärtsführung (Abduktion/Adduktion).
- c** Abduktion über 90° erfordert Außenrotation des Armes im Schultergelenk und Drehung des Schulterblatts.
- d** Horizontalflexion/-extension (90° abduzierter Arm wird horizontal vor die Brust sowie nach rückwärts geführt).
- e-f** Außen-/Innenrotation: beim hängenden Arm (e), bei 90° Abduktion (f).
- g** Vor-/Rückführen der Schulter.
- h-i** Heben/Senken des Schulterblatts (h), Rotation des Schulterblatts auf dem Thorax (i).

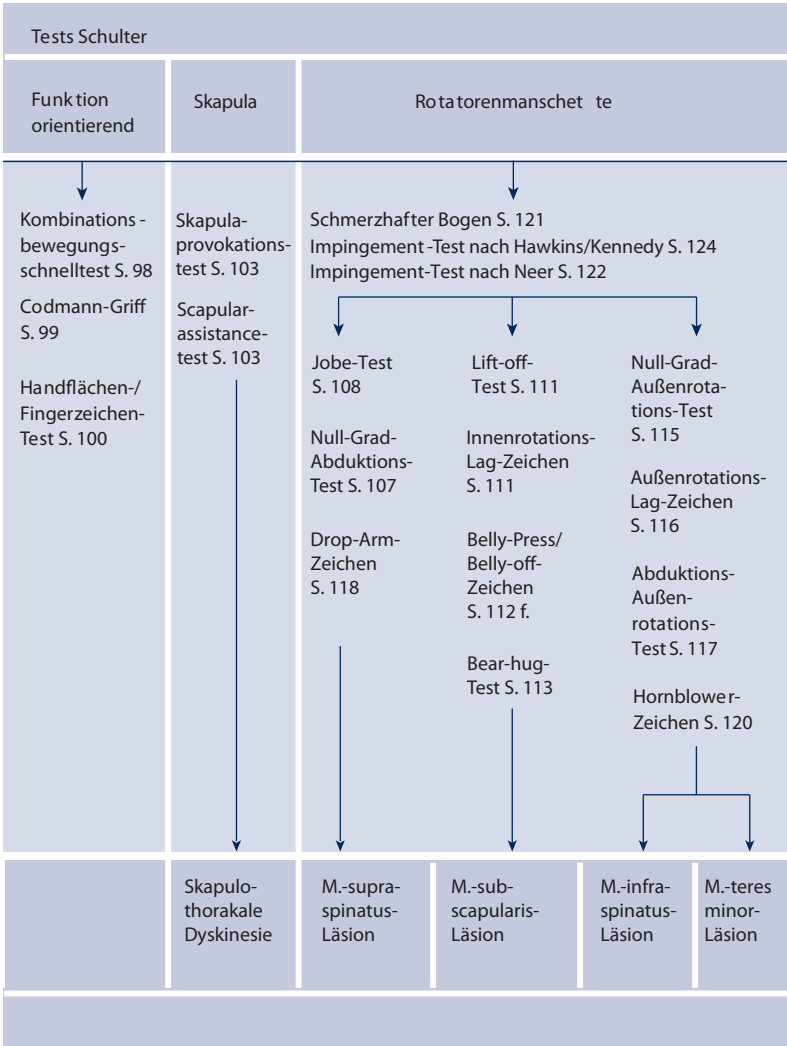
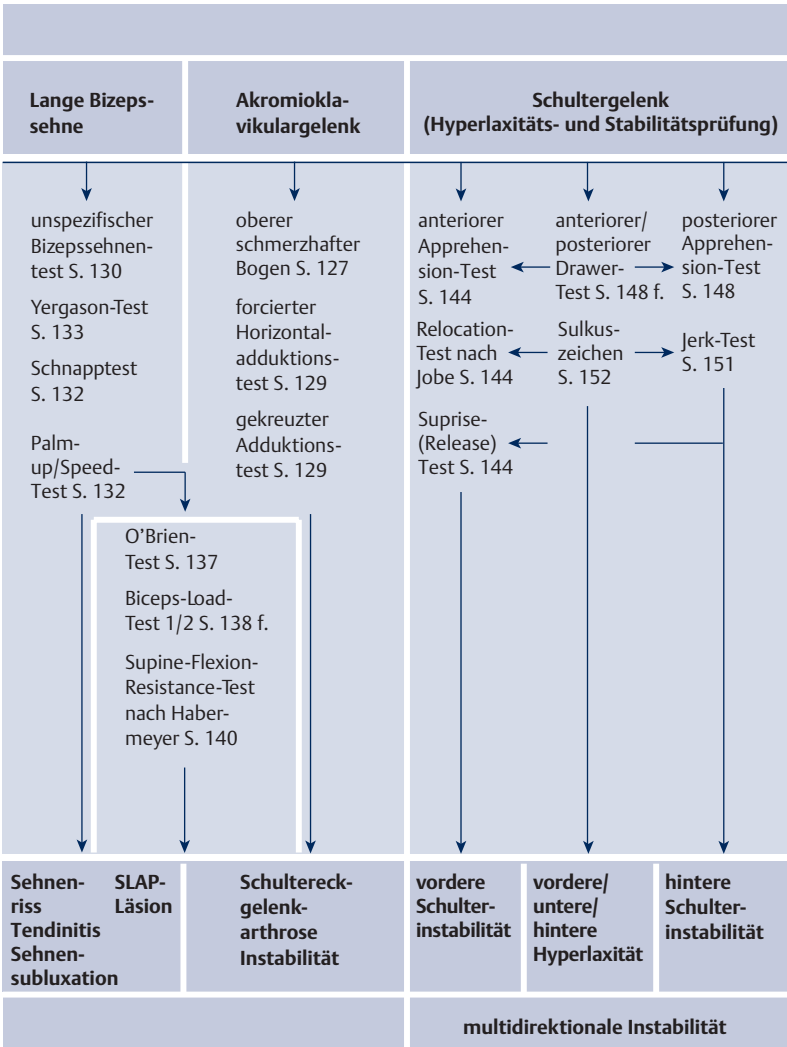


Abb. 2.4 Schulter(eck)gelenkschmerzen.



2
 Dieses Dokument wurde zum persönlichen Gebrauch heruntergeladen. Vervielfältigung nur mit Zustimmung des Verlages.