

Einfluss retropubischer vs. transobturatorischer Bandeinlage bei Harninkontinenz auf myofasziale Strukturen der Beckenboden-, Adduktoren- und Abdominalmuskulatur

Impact of Retropubic vs. Transobturator Slings for Urinary Incontinence on Myofascial Structures of the Pelvic Floor, Adductor and Abdominal Muscles

Autoren

K. Beilecke¹, S. Soeder², E. Hufenbach³, R. Tunn¹

Institute

¹ DBBZ, Klinik für Urogynäkologie, St. Hedwig Krankenhaus, Berlin

² Praxis für Physiotherapie, DBBZ, Berlin

³ Frauenklinik, Vivantes-Klinikum Hellersdorf, Berlin

Schlüsselwörter

- Harninkontinenz
- retropubisches Band
- transobturatorisches Band
- postoperative Schmerzen
- Beckenbodenfunktion

Key words

- urinary incontinence
- retropubic sling
- transobturator sling
- postoperative pain
- pelvic floor function

Zusammenfassung

Suburethrale spannungsfreie Bänder sind fester Bestandteil der operativen Therapie der Harninkontinenz. In der vorliegenden Arbeit wurde der Einfluss der Art des suburethralen Bandes (retropubisch vs. transobturatorisch) auf die myofaszialen Strukturen der Abdominal-, Adduktoren- und Beckenbodenmuskulatur untersucht. Dazu wurden 70 Patientinnen prospektiv klinisch und physiotherapeutisch beobachtet. Signifikante Unterschiede zeigten sich in der Verbesserung der Beckenbodenmuskulatur (Kraft, Ausdauer, Schnelligkeit) nach der Einlage eines suburethralen Bandes, unabhängig ob retropubisches oder transobturatorisches Band. Daher sollten die Patientinnen nach einer operativen Therapie zu weiterem Beckenbodentraining ermuntert bzw. dieses verordnet werden. In der Abdominal- und Adduktorenmuskulatur ergaben sich keine signifikanten Veränderungen, aber eine leichte Zunahme in Bezug auf Schmerzhaftigkeit, Druckdolenz und Triggerpunkte nach der Einlage beider Bänder, sodass das kein Kriterium in der Entscheidung für eine Art des Bandes sein muss.

Abstract

Suburethral tension-free slings (tapes or bands) are an essential component in the operative treatment of urinary incontinence. In the present contribution the influence of the type of suburethral sling (retropubic vs. transobturator) on the myofascial structures of the abdominal, adductor and pelvic floor muscles is examined. For this purpose, 70 patients were prospectively observed clinically and physiotherapeutically. Significant differences were seen in the improvement of the pelvic floor musculature (strength, endurance, speed) after placement of a suburethral sling, irrespective of whether it was of the retropubic or the transobturator type. Thus, after surgical treatment patients should be encouraged to undertake further pelvic floor exercising or this should be prescribed for them. There were no significant changes in the abdominal and adductor muscles but there were slight increases with regard to pain level, pain on palpation, and trigger points after placement of both types of sling; thus this is not a criterion in the decision as to which type of sling to use.

eingereicht 8.6.2013
revidiert 16.10.2013
akzeptiert 24.11.2013

Bibliografie

DOI <http://dx.doi.org/10.1055/s-0033-1360222>
Geburtsh Frauenheilk 2014; 74:
1–6 © Georg Thieme Verlag KG
Stuttgart · New York ·
ISSN 0016-5751

Korrespondenzadresse

Dr. Kathrin Beilecke
St. Hedwig Krankenhaus
DBBZ, Klinik für Urogynäkologie
Große Hamburger Straße 5–11
10115 Berlin
k.beilecke@alexius.de

Einleitung

Die suburethralen spannungsfreien Bänder sind seit Jahren ein fester Bestandteil der operativen Therapie der Belastungsharninkontinenz. Wir unterscheiden heute 3 Arten der suburethralen Bänder: die retropubischen, transobturatorischen und intraobturatorischen Bänder [1–3]. Die Erfolgsraten aller Bänder sind hoch bei geringer Komplikationshäufigkeit [3–8]. Trotzdem werden den verschiedenen Techniken spezifische „Nebenwirkungen“ zugeordnet. Typische „Nebenwirkungen“ der retropubischen Bänder sind intraoperative Blasenperforationen und postoperative retropubische Hämatome, die

durch die Einführung transobturatorischer Bänder fast nicht mehr auftreten [6,7]. Das brachte eine gewisse Euphorie in Bezug auf die transobturatorischen Bänder hervor. Mit breiterem Einsatz dieser Bänder zeigen sich jedoch auch hier spezifische Probleme, allen voran Schmerzen in der Leistengegend bis in die Oberschenkelinnenseite ziehend. Die Hämatome breiten sich jetzt in der Loge der Adduktorenmuskulatur aus. In einzelnen Fällen wird eine nekrotisierende Fasziitis in diesem Bereich beschrieben [9,10]. Die Erfahrung der täglichen Praxis eines Beckenbodenzentrums zeigt, dass Schmerzen, die nach transobturatorischer Bandeinlage gelegentlich auftreten, neurologisch den Innervationsgebieten

unterschiedlicher Nerven (N. obturatorius, N. femoralis, N. genitofemoralis) zugeordnet werden. Andererseits gibt es in einigen Fällen auch bei Patientinnen nach retropubischer Bandeinlage Schmerzereignisse, die neurologisch den Innervationsgebieten derselben Nerven (N. femoralis, N. genitofemoralis) entsprechen. Da diese Schmerzen durch physiotherapeutische Maßnahmen meist gut zu behandeln sind, ist davon auszugehen, dass weniger oft die Nerven direkt gereizt sind. Es liegt eher eine myofasziale Dysbalance der betroffenen Muskulatur vor, da bei beiden Methoden das Band durch muskuläre und fasziale Strukturen geführt wird.

Bei der transobturatorischen Technik werden die Ansätze der Adduktorenmuskulatur mit der Nadel perforiert und das Band epifaszial durchtrennt. Diese Technik wird, mit Perforation der Ansätze der Bauchdeckenmuskulatur und Kürzen des Bandes bis epifaszial, analog bei der Einlage der retropubischen Bänder ausgeführt. Sollte dieses Perforieren der Muskelansätze also Grund für die postoperativen Schmerzen sein, müssten diese nach Einlage retropubischer Bänder ebenso auftreten, im Bereich der Bauchdeckenmuskulatur. In der vorliegenden Untersuchung wurde nun untersucht, ob die direkt betroffenen Muskelgruppen der Adduktoren- und Abdominalmuskulatur auf das Belassen eines Polypropylenbands in ihren Ansätzen mit gleichen Mustern reagieren und die Wahrnehmung der Patientinnen in den verschiedenen Muskelgruppen unterschiedlich ist. Sind die Patientinnen vielleicht unempfindlicher im Bereich der Bauchdeckenmuskulatur, da diese durch die Belastungen des Lebens und entsprechende Fehlhaltungen sehr oft funktionseingeschränkt ist? Und wird andererseits die Adduktorenmuskulatur viel häufiger „benutzt“ und Schmerzen fallen deshalb mehr ins Gewicht?

Eine weitere Fragestellung war, inwieweit die unterschiedlichen Bandarten bzw. die Wiederherstellung der Kontinenz Einfluss auf die Beckenbodenmuskulatur haben (Kraft, Ausdauer, Schnelligkeit).

Methoden

Im Rahmen einer klinischen Studie vom Januar 2007 bis zum März 2008 wurden dafür Patientinnen des Deutschen Beckenbodenzentrums, St. Hedwig Krankenhaus Berlin, Abteilung Urogynäkologie, prospektiv begleitet.

Einschlusskriterien und Auswahl der Patientinnen

Bei allen bestand bei urometrisch bestätigter Belastungsharninkontinenz und nach Versagen der konservativen Therapie (Beckenbodentraining und/oder medikamentöse Therapie) die Indikation zu einer operativen Behandlung. Die Patientinnen wurden über die Anwendungsbeobachtung informiert und gaben ihr Einverständnis dazu, wissend dass dies keinen Einfluss auf die Therapieentscheidung hatte. Die Motivation zur Teilnahme war die prä- und postoperative physiotherapeutische Abklärung und Begleitung. Die Auswahl der Patientinnen erfolgte nach klinischen und urometrischen Kriterien bez. der Indikationsstellung zur Operation. Patientinnen mit einem Lateraldefekt in Level III erhielten ein transobturatorisches Band und Patientinnen mit hypotoner Urethra ohne Lateraldefekt in Level III ein retropubisches Band. Um eine optimale Versorgung der Patientinnen auch unter Studienbedingungen zu sichern, wurde auf eine Randomisierung der Patientinnen verzichtet. Der Leidensdruck wurde prä- und postoperativ mittels visueller Analogskala erfasst. Dabei bedeutet

der Wert 0 „ohne Leidensdruck“ und der Wert 10 „unerträgliche Lebenssituation“ durch die Harninkontinenz. Die Patientinnen wurden von einem einzelnen, in der Methode erfahrenen Operateur operiert. Sie erhielten entweder ein retropubisches TVT oder ein transobturatorisches TVT-O der Fa. Gynecare (Johnson & Johnson MEDICAL GmbH), beide in bekannter Inside-out-Technik und wie in der Originalpublikation beschrieben [2, 11]. Das postoperative Prozedere verlief in standardisierter Weise.

Physiotherapeutischer Status und postoperative Untersuchungen

Zusätzlich wurde bei allen Patientinnen am präoperativen Tag ein physiotherapeutischer Status erhoben, ebenfalls von einer einzelnen, in diesen Methoden erfahrenen Physiotherapeutin mit Zusatzausbildung in Manueller Medizin. Dieselbe Untersuchung wurde 6 Wochen postoperativ im Rahmen einer Nachuntersuchung wiederholt. Der physiotherapeutische Status sollte die umfangreichen Aufgaben des Beckenbodens und Zusammenhänge zwischen den Diaphragmen und Muskelketten abbilden, sodass v.a. die myofaszialen Strukturen abdominal, pelvin und femoral untersucht wurden, aber auch die Mobilität der gelenkigen Verbindungen. Folgende Untersuchungen erschienen jedoch für die Ausgangsfragestellung am bedeutendsten:

- ▶ Die Untersuchung der Beckenbodenmuskulatur in Rückenlage und im Stand digital. Es wurde die Kraft nach Oxford-Schema (maximal 5 von 5) [12], Ausdauer (maximal 10 von 10 Sekunden) und Schnellkraft (maximal 10 von 10 Kontraktionen) erfasst.
- ▶ Die Untersuchung auf Schmerzen, Druckdolenz und Triggerpunkte [13], immer beidseits, im Musculus (M.) obliquus externus, M. transversus abdominis, M. rectus abdominis für die Abdominalmuskulatur; im M. adductor longus und brevis für die Adduktorenmuskulatur und im M. obturatorius externus als Muskel, der die Adduktion unterstützt.

Sechs Wochen postoperativ wurde zusätzlich zum physiotherapeutischen Status erneut der Leidensdruck mittels Analogskala bestimmt sowie eine gynäkologische Untersuchung und Perinealsonografie zur Restharnbestimmung, Hämatomausschluss und Lagebeurteilung des Bandes durchgeführt.

Ausschlusskriterien

Ausschlusskriterien dieser Untersuchung bestanden in bereits erfolgten Harninkontinenzoperationen, neurologischen Vorerkrankungen wie Morbus Parkinson, Multipler Sklerose und Bandscheibenvorfällen, Schwangerschaft und Lebensalter unter 18 Jahren.

Statistik

Die statistische Auswertung wurde mit MedCalc durchgeführt. Es wurden Mittelwerte, Standardabweichungen, Minimal- und Maximalwerte und der Median ermittelt. Für bestimmte Merkmale wurden prozentuale Häufigkeiten berechnet und auf ihre Signifikanz überprüft. Mehrere Gruppen wurden mittels Varianzanalyse (ANOVA) auf ihre Signifikanz hin überprüft. Die Grenze der statistischen Signifikanz liegt bei $p < 0,05$, hochsignifikant sind p -Werte $< 0,01$.

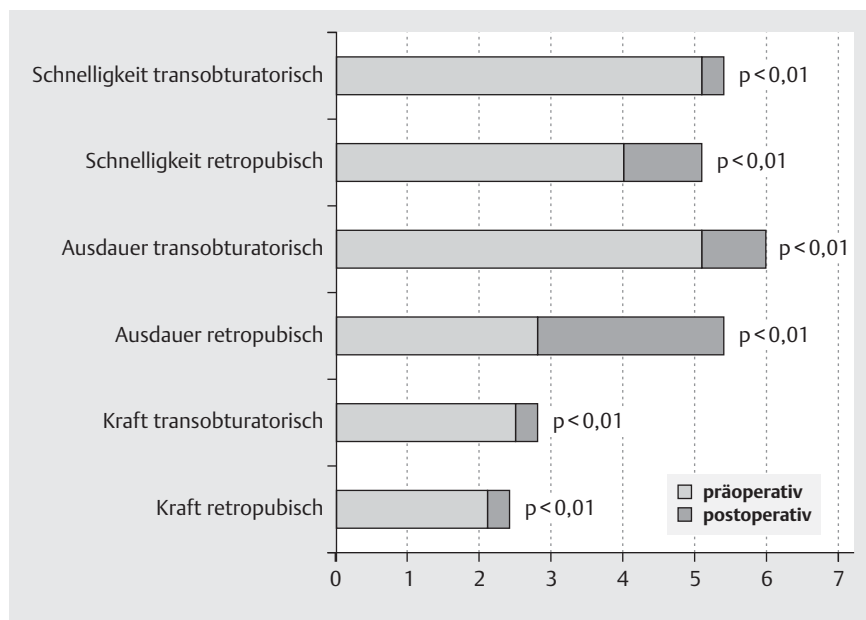


Abb. 1 Charakteristik der Beckenbodenmuskulatur in Rückenlage prä- und postoperativ bei Patientinnen nach retropubischen und transobturatorischen Bändern in 3 Kategorien (postoperativ bedeutet 6 Wochen postoperativ). Schnelligkeit: 0–10 Kontraktionen in 10 s. Ausdauer in s – Halten der Kontraktion bis 10 s. Kraft nach Oxford-Schema [12] 0 bis 5 von max. 5.

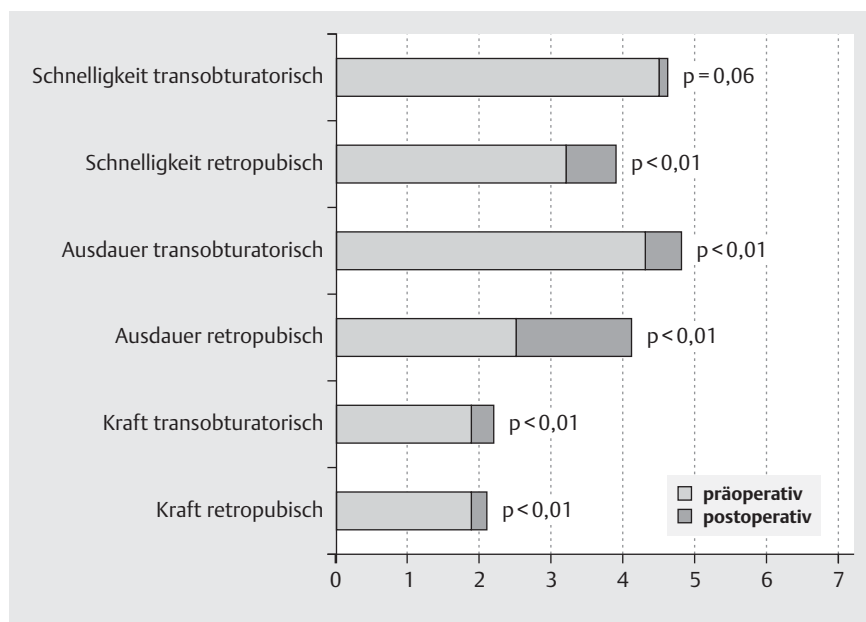


Abb. 2 Charakteristik der Beckenbodenmuskulatur im Stand prä- und postoperativ bei Patientinnen nach retropubischen und transobturatorischen Bändern in 3 Kategorien (postoperativ bedeutet 6 Wochen postoperativ). Schnelligkeit: 0–10 Kontraktionen in 10 s. Ausdauer in s – Halten der Kontraktion bis 10 s. Kraft nach Oxford-Schema [12] 0 bis 5 von max. 5.

Ergebnisse



Patientenpopulation und Lebensqualität

Von den 70 operierten Patientinnen erhielten 33 (47%) ein retropubisches Band und 37 (53%) ein transobturatorisches Band. In der postoperativen Nachuntersuchung wurden alle Patientinnen gesehen. Die Altersverteilung (68/65 Jahre) und der Body-Mass-Index (26/25) ist in beiden Patientinnengruppen (retropubisch/transobturatorisch) vergleichbar. Alle Patientinnen wurden in der Primärsituation operiert, sie hatten keinen Deszensus und keine vorangegangenen urogynäkologischen Operationen. Die mit der visuellen Analogskala erfasste Lebensqualität hat sich postoperativ in beiden Gruppen signifikant verbessert. Bei den Patientinnen, die ein retropubisches Band erhielten, stieg die Lebensqualität bez. der Belastungsharninkontinenz von präopera-

tiv 7,7 auf postoperativ 3,0 ($p < 0,01$), in der Gruppe der Patientinnen mit transobturatorischem Band von 6,4 auf 1,7 ($p < 0,01$). Intraoperative Komplikationen wie Perforationen der Blase (retropubische Bänder) und der lateralen Vaginalsulci (transobturatorische Bänder) oder Blutverlust über 200 ml traten nicht auf, auch die postoperativen Restharnmengen überschritten 50 ml nicht, sowohl 2 Tage als auch 6 Wochen postoperativ. Postoperative Harnwegsinfekte wurden nicht festgestellt. Bei 3 Patientinnen wurde in der Introitussonografie am 2. postoperativen Tag ein retropubisches Hämatom nachgewiesen, bei einer der Patientinnen wurde dies abdominal operativ revidiert. Alle diese Patientinnen waren aus der Gruppe mit retropubischen Bändern.

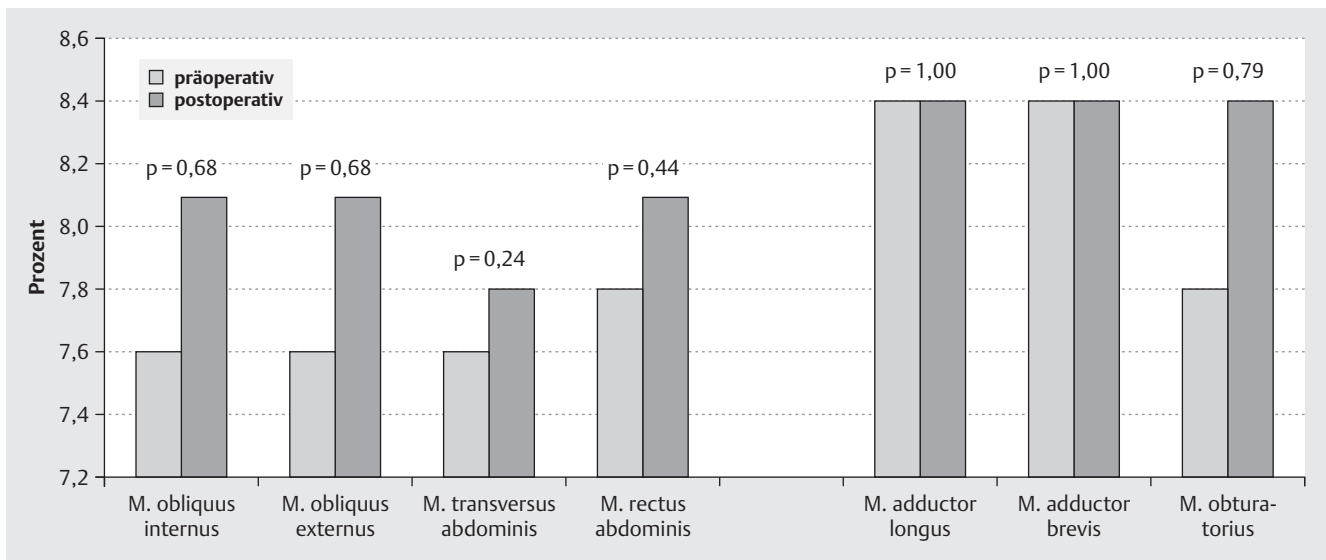


Abb. 3 Schmerzen bei Patientinnen prä- und postoperativ nach Einlage transobturatorischer Bänder in Prozent (postoperativ bedeutet 6 Wochen postoperativ).

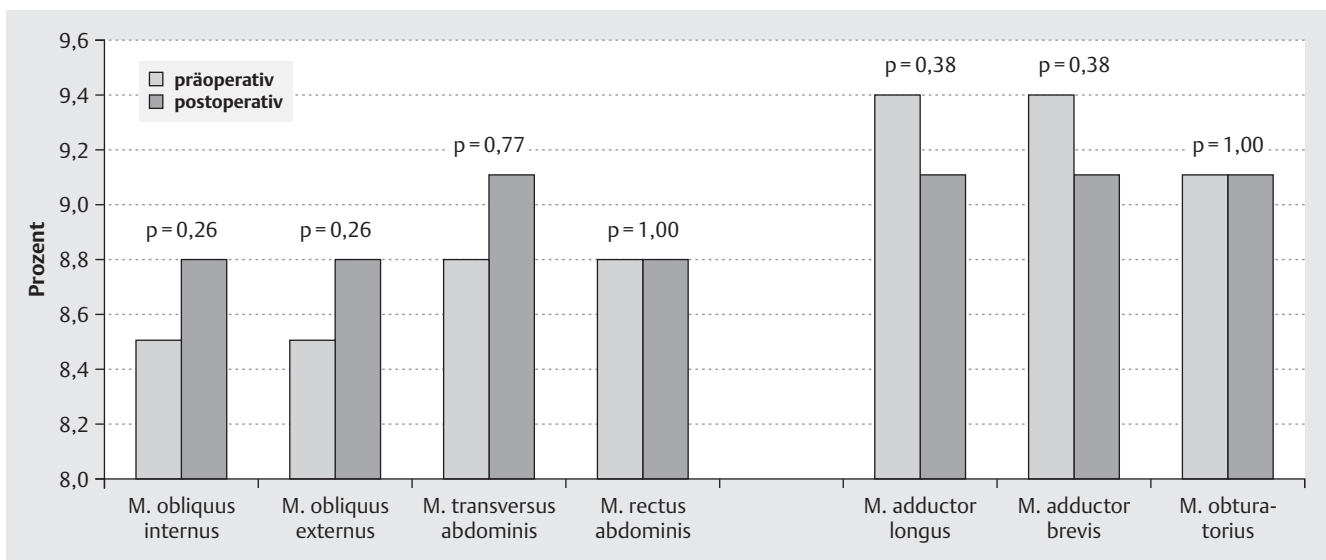


Abb. 4 Schmerzen bei Patientinnen prä- und postoperativ nach Einlage retropubischer Bänder in Prozent (postoperativ bedeutet 6 Wochen postoperativ).

Einfluss der Bänderinlage auf die Beckenbodenmuskulatur

Die Auswertung des physiotherapeutischen Status erreichte z. T. ein deutliches Signifikanzniveau. Die Beckenbodenmuskulatur wurde wie oben beschrieben auf Kraft, Ausdauer und Schnelligkeit geprüft sowohl in Rückenlage wie auch im Stand. Das Ergebnis ist, dass sich in allen Parametern und in beiden Gruppen deutliche Verbesserungen ergaben. Die **Abb. 1** und **2** zeigen die Ergebnisse jeweils in Rückenlage und im Stand. Zu sehen ist, dass sich alle Parameter signifikant verbesserten, außer die Schnelligkeit im Stand nach transobturatorischen Bändern.

Einfluss der Bänderinlage auf die Abdominal- und Adduktorenmuskulatur

Im prä- und postoperativen Vergleich der unter Methoden aufgeführten und auf Schmerzhaftigkeit, Druckdolenzen und Triggerpunkte untersuchten Muskulatur zeigte sich in der Tendenz eine leichte Zunahme der Schmerzen postoperativ, in der Gruppe der retropubischen Bänder in der Adduktorenmuskulatur sogar ein Gleichbleiben der Schmerzen postoperativ, jedoch in keiner der beiden Gruppen eine statistisch relevante Veränderung (**Abb. 3** und **4**). Um einen möglichen Unterschied aufgrund der verschiedenen Techniken der beiden Arten der Bänder zu überprüfen, wurde für die Muskelgruppe der Adduktoren (M. adductor longus, M. adductor brevis) und den M. obturatorius externus eine Einzelfallbetrachtung durchgeführt, da diese Muskeln bei der Einlage der transobturatorischen Bänder in der Literatur am

Tab. 1 Einzelfallbetrachtung der Adduktorenmuskulatur (postoperativ neu aufgetreten/Anzahl der Patientinnen).

	retropubische Bänder	transobturatorische Bänder
Schmerzen	1	1
Triggerpunkte	1	1
Druckdolenz		
▶ M. add. longus	5	4
▶ M. add. brevis	4	3
▶ M. obturatorius	6	5

häufigsten als schmerzhaft beschrieben sind [4–6]. Es gab in beiden Patientinnengruppen je eine Patientin mit neu aufgetretenen Schmerzen und ebenso je eine Patientin mit neu diagnostiziertem Triggerpunkt in der Adduktorenmuskulatur, die präoperativ nicht bestanden. Bei den Druckdolenz in der Adduktorenmuskulatur, die präoperativ nicht nachweisbar waren, zeigten sich in beiden Gruppen kaum Unterschiede. Auch bei Patientinnen, die ein retropubisches Band bekommen haben, wurden neue Druckdolenz der Adduktorenmuskulatur nachgewiesen, sogar häufiger als in der Gruppe der Patientinnen mit transobturatorischen Bändern (◉ **Tab. 1**).

Diskussion

In der vorliegenden Arbeit wurde auf den Einfluss von suburethralen Bändern auf die Abdominal- und Adduktorenmuskulatur fokussiert. Hier wurden abhängig von der Art des suburethralen Bandes unterschiedliche Schmerzmuster erwartet, die sich nicht bestätigt haben. Eher unerwartet zeigte sich ein Einfluss der suburethralen Bänder auf die Beckenbodenmuskulatur. Diese wird durch eine suburethrale Bandeinlage günstig beeinflusst, unabhängig von der Art des implantierten Bandes.

Mit der Erfassung der Triggerpunkte und Druckdolenz zusätzlich zu den aktiv angegebenen Schmerzen der Muskulatur werden in der vorliegenden Untersuchung auch Funktionseinschränkungen der Muskulatur abgebildet. Dabei wird sich vornehmlich auf die Muskulatur bezogen, die durch die Bandeinlage perforiert wird und in der Bandmaterial permanent verbleibt.

Als Schwäche der Studie könnte z. B. die Subjektivität der Untersucherin angesehen werden. Alternativ wären EMGs (Elektromyografie) als objektiveres Maß in Erwägung zu ziehen gewesen, aber Muskel-EMGs gibt es als Oberflächen-EMGs, die sehr ungenau sind (mögliche Ableitung der Gluteus-Muskulatur). Das Nadelektroden-EMG stellt eine invasive Untersuchung dar und erlaubt nur eine punktuelle Aussage. Das digitale Bewertungsschema der Beckenbodenmuskulatur nach Oxford, das hier verwendet wurde, ist international etabliert.

In der Literatur sind Schmerzen nach Einlage transobturatorischer Bänder häufiger beschrieben als nach Einlage retropubischer Bänder. Dabei werden persistierende Schmerzen oder Schmerzen in der Leistengegend und im Bereich der Oberschenkel ausgewertet. Petri und Ashok beschreiben in einer Untersuchung, die sich auf 338 Patientinnen mit Komplikationen nach Bandeinlage bezieht, persistierende Schmerzen nach transobturatorischer Bandeinlage in 32%, im Gegensatz zu nur 10% nach retropubischer Bandeinlage. Diese insgesamt hohen Zahlen sind wahrscheinlich durch das besondere Kollektiv von ausschließlich Patientinnen mit Komplikationen begründet [14]. In den verfügbaren

Reviews sind die Schmerzen in der Leistengegend und im Bereich der Oberschenkel nach transobturatorischer Bandeinlage häufiger (OR 8,28; 95%-KI 2,7–25,4 [4]); oder nach retropubischer Bandeinlage signifikant weniger (OR 0,32; 95%-KI 0,11–0,92; $p=0,022$ [5]). Beschreibungen über postoperative Probleme der Muskulatur, ohne ausschließliche Angabe von Schmerzen, nach transobturatorischer oder retropubischer Bandeinlage gibt es nur als Einzelfallbeschreibungen. Dabei handelte es sich um z. T. massive Entzündungsreaktionen (im Sinne einer Fasziitis), entweder in der Adduktorenmuskulatur oder der Abdominalmuskulatur, entsprechend dem eingelegten Band [9, 10, 15]. Bei der Untersuchung der Funktionsfähigkeit der Muskulatur postoperativ in Abhängigkeit von der Art der suburethralen Bandes in der hier beschriebenen Studie traten keine statistisch signifikanten Unterschiede in den untersuchten Parametern der Abdominal- und Adduktorenmuskulatur auf. Selbst in der Einzelfallbetrachtung der Adduktorenmuskulatur, die aufgrund der in der Literatur sehr häufig beschriebenen Probleme dort nach transobturatorischer Bandeinlage zusätzlich durchgeführt worden ist, zeigen sich keine Unterschiede im Vergleich der beiden Patientinnengruppen. Es gibt in jeder Gruppe nur eine Patientin, bei welcher De-novo-Schmerzen, und -Triggerpunkte nachgewiesen sind, auf der anderen Seite aber auch einzelne Patientinnen, bei denen diese Symptome präoperativ bestanden und 6 Wochen postoperativ verschwunden sind. Insgesamt spricht das Ergebnis dieser Untersuchung gegen spezifische Schmerzausbreitungsmuster bzw. Funktionseinschränkungen der betroffenen Muskulatur, die generell auf die Art des spannungsfreien Bandes zurückzuführen sind, sowie in dieser relativ kleinen Untersuchungsgruppe gegen vermehrte Schmerzereignisse und Funktionseinschränkungen der Muskulatur generell in der Gruppe der transobturatorischen Bänder. Es handelt sich hier um eine prospektiv angelegte Untersuchung der durch die Bandeinlage spezifisch betroffenen Abdominal- bzw. Adduktorenmuskulatur, die so bisher in der Literatur nicht beschrieben ist. Seltene Ereignisse wie eine Fasziitis oder Myositis sind in der vorliegenden Untersuchung nicht abgebildet.

Fazit sollte daher sein, dass sowohl retropubische als auch transobturatorische Bänder, in ihren spezifischen Indikationen angewandt, als gleichwertige operative Therapie der Harninkontinenz gelten und sich auf das muskuloskeletale System der Abdominal- und Adduktorenmuskulatur gleichermaßen negativ auswirken können, nur bei den retropubischen Bändern bisher so nicht bewertet wurden. Nach transobturatorischer Bandeinlage sind Schmerzen in der Literatur häufiger beschrieben [4–6] und der Leidensdruck durch Schmerzen ist wahrscheinlich größer, weil es sich um einen Bewegungsschmerz handelt. Besonders die sogenannten „neurogenen“ Schmerzen postoperativ sind demnach kritisch zu bewerten, da es sich meistens um myofasziale Symptome handelt. Das bestätigen auch anatomische Untersuchungen, die bei korrekter Bandeinlage ausreichenden Abstand zu den neurovaskulären Strukturen zeigten [16].

Ein zweites, wichtiges Ergebnis dieser Untersuchung ist die verbesserte Kraft, Ausdauer und Schnelligkeit der Beckenbodenmuskulatur postoperativ, unabhängig von der Art des eingelegten Bandes. Verständlich ist, dass die Polypropylenetzstruktur das Bindegewebe verstärkt. Nachgewiesen ist durch Rinne et al. [17], dass die Bänder die mittlere Urethra stützen und auch das Anheben der Urethra durch Kontraktion der Beckenbodenmuskulatur signifikant verbessert wurde. Das bestätigt auch die vorliegende Arbeit. Zusätzlich zur Gewebestabilisierung als Ursache der verbesserten Kontraktilität der Beckenbodenmuskulatur

sollte auch die Zufriedenheit der Patientinnen in Betracht gezogen werden. Kann sich die Patientin auf die Kontinenz verlassen, ist sie insgesamt entspannter. Das verbessert die Entspannungsfähigkeit der gesamten Muskulatur und die der Beckenbodenmuskulatur im Besonderen. Auf diesem Wege wird die Kontraktilität zusätzlich gesteigert. Es ist deshalb davon auszugehen, dass das Beckenbodentraining postoperativ effektiver durchgeführt werden könnte und wahrscheinlich Rezidive vermieden und die Erfolgsdauer der operativen Therapie verlängert werden. Die Effektivität des postoperativen Beckenbodentrainings war nicht Gegenstand dieser Untersuchung. Auf der anderen Seite sollten diese Ergebnisse dazu ermutigen, Frauen, die auch von einem intensiven und angeleiteten Beckenbodentraining nicht profitieren, die operative Therapie rechtzeitig als Option zu unterbreiten, da hiermit die synergistische Wirkung von konservativer und operativer Therapie belegt werden konnte. Durch den Nachweis, dass die Einlage von suburethralen Bändern in der Mehrzahl der Patientinnen zu einer verbesserten Funktion der Beckenbodenmuskulatur führt, wird die schon lang bekannte und angewandte Behandlungskaskade, konservative – operative – konservative Therapie, ein weiteres Mal wissenschaftlich belegt.

Fazit für die Praxis

Im unkomplizierten postoperativen Verlauf gab es in dieser Untersuchung keine signifikanten Unterschiede der in der Abdominal- und Adduktorenmuskulatur auftretenden Schmerzen. Die möglichen postoperativen Schmerzen sollten also kein Kriterium in der Entscheidung sein, ob ein transobturatorisches oder retropubisches Band implantiert wird.

Bemerkenswert ist die Zunahme der Kraft, Ausdauer und Schnelligkeit der Beckenbodenmuskulatur nach Bandeinlage, was dazu führen sollte, die Patientinnen auch nach einer operativen Therapie zu weiterem Beckenbodentraining zu ermuntern bzw. dieses zu verordnen.

Interessenkonflikt

R. Tunn: Lehrtätigkeit gesponsort durch die Firmen Gynecare (Johnson & Johnson Medical GmbH) und AMS®.

Literatur

- 1 Tunn R, Hanzal E, Perucchini D. Urogynäkologie in Praxis und Klinik. 2. Aufl. Berlin: de Gruyter; 2010: 161–181
- 2 Ulmsten U, Petros P. Intravaginal slingplasty (IVS): an ambulatory surgical procedure for treatment of female urinary incontinence. *Scand J Urol Nephrol* 1995; 29: 75–82
- 3 Nauman G, Kölbl H. Aktuelle Entwicklungen und Perspektiven in der Diagnostik und Therapie von Harninkontinenz und Genitalsenkung der Frau. *Geburtsh Frauenheilk* 2012; 72: 202–210
- 4 Latthe PM. Review of transobturator and retropubic tape procedures for stress urinary incontinence. *Curr Opin Obstet Gynecol* 2008; 20: 331–336
- 5 Long CY, Hsu CS, Wu MP et al. Comparison of tension-free vaginal tape and transobturator tape procedure for the treatment of stress urinary incontinence. *Curr Opin Obstet Gynecol* 2009; 21: 342–347
- 6 Novara G, Artibani W, Barber MD et al. Updated systematic review and meta-analysis of the comparative data on colposuspensions, pubovaginal slings, and midurethral tapes in the surgical treatment of female stress urinary incontinence. *Eur Urol* 2010; 58: 218–238
- 7 Brubaker L, Norton PA, Albo ME et al. Adverse events over two years after retropubic or transobturator midurethral sling surgery: findings from TOMUS study. *Am J Obstet Gynecol* 2011; 205: 496–498
- 8 Enzelsberger H, Schalupny J, Heider R et al. TVT versus TOT – Eine prospektiv randomisierte Studie zur operativen Behandlung der weiblichen Stressinkontinenz. *Geburtsh Frauenheilk* 2005; 65: 506–511
- 9 DeSouza R, Shapiro A, Westney OL. Adductor brevis myositis following transobturator tape procedure: a case report and review of the literature. *Int Urogynecol J Pelvic Floor Dysfunct* 2007; 18: 817–820
- 10 Lee KY, Sim JA, Lee SW et al. Necrotizing fasciitis following transobturator tape procedure: a case report and literature review. *Can Urol Assoc J* 2011; 5: E65–E68
- 11 de Leval J. Novel surgical technique for the treatment of female stress urinary incontinence: transobturator vaginal tape inside-out. *Eur Urol* 2003; 44: 724–730
- 12 Isherwood PJ, Rane A. Comparative assessment of pelvic floor strength using a perineometer and digital examination. *BJOG* 2000; 107: 1007–1011
- 13 Simons DG, Travell J. Myofascial trigger points, a possible explanation. *Pain* 1981; 10: 106–109
- 14 Petri E, Ashok K. Comparison of late complications of retropubic and transobturator slings in stress urinary incontinence. *Int Urogynecol J* 2012; 23: 321–325
- 15 Ogle CA, Shepherd JP, Sutkin G. Posterior rectus abdominis sheath abscess after tension-free vaginal tape. *Int Urogynecol J* 2012; 23: 1469–1471
- 16 Reisenauer C, Kirschniak A, Drews U et al. Transobturator vaginal tape inside-out. A minimally invasive treatment of stress urinary incontinence: surgical procedure and anatomical conditions. *Eur J Obstet Gynecol Reprod Biol* 2006; 127: 123–129
- 17 Rinne K, Kainulainen S, Aukee S et al. Dynamic MRI confirms support of the mid-urethra by TVT and TVT-O surgery for stress incontinence. *Acta Obstet Gynecol Scand* 2011; 90: 629–635